

ФЕДЕРАЛЬНОЕ ГОСУДАРСТВЕННОЕ БЮДЖЕТНОЕ ОБРАЗОВАТЕЛЬНОЕ
УЧРЕЖДЕНИЕ ВЫСШЕГО ОБРАЗОВАНИЯ
«ПЕРМСКИЙ ГОСУДАРСТВЕННЫЙ МЕДИЦИНСКИЙ УНИВЕРСИТЕТ
ИМЕНИ АКАДЕМИКА Е.А.ВАГНЕРА»
МИНИСТЕРСТВА ЗДРАВООХРАНЕНИЯ РОССИЙСКОЙ ФЕДЕРАЦИИ

На правах рукописи

Чупраков Михаил Андреевич

**СОВЕРШЕНСТВОВАНИЕ МЕТОДИЧЕСКИХ ПОДХОДОВ К
ИСПОЛЬЗОВАНИЮ НИЗКОИНТЕНСИВНОГО ЛАЗЕРНОГО
ИЗЛУЧЕНИЯ В КОМПЛЕКСЕ МЕРОПРИЯТИЙ ПО ДЕНТАЛЬНОЙ
ИМПЛАНТАЦИИ**

14.01.14 – стоматология

Диссертация на соискание ученой степени кандидата медицинских наук

Научный руководитель:
доктор медицинских наук,
профессор О.С.Гилева

Пермь – 2018

ОГЛАВЛЕНИЕ

ВВЕДЕНИЕ	4
ГЛАВА 1. ОБЗОР ЛИТЕРАТУРЫ	16
1.1. Дентальная имплантация как один из ведущих трендов современной стоматологии: состояние вопроса, нерешенные проблемы и перспективы решений	16
1.1.1. Осложнения дентальной имплантации: актуальные направления профилактики и лечения	18
1.2. Состояние вопроса о профилактике осложнений после операции дентальной имплантации: методы физиопрофилактики, физиотерапии и их преимущества	27
1.2.1. Механизмы патогенетического действия, нерешенные вопросы и перспективы использования низкоинтенсивного лазерного излучения для профилактики и лечения ранних и поздних послеоперационных осложнений дентальной имплантации	30
ГЛАВА 2. МАТЕРИАЛЫ И МЕТОДЫ ИССЛЕДОВАНИЯ	42
2.1. Объем, материал и методы ретроспективной части исследования	43
2.2. Объем, материал и методы проспективной части исследования	45
2.2.1. Методы клинико-функционального обследования пациентов с частичным отсутствием зубов на этапе планирования, проведения и послеоперационного периода дентальной имплантации	53
2.2.2. Протокол операции дентальной имплантации с до- и послеоперационным применением лазеротерапии Би-Кьюр Лазер Дентал Про	63
2.3. Статистические методы исследования	66
ГЛАВА 3. РЕЗУЛЬТАТЫ СОБСТВЕННЫХ ИССЛЕДОВАНИЙ	68
3.1. Анализ и результаты ретроспективной части исследования: структура, частота выявления и выраженность осложнений послеоперационного периода дентальной имплантации	68
3.2. Анализ и результаты проспективной части исследования: клинико-функциональное и социологическое обоснование применения лазеротерапии технологии Би-Кьюр Лазер Дентал Про в комплексе мероприятий по дентальной имплантации	76

3.2.1. Разработка методики и алгоритма применения лазеротерапии по технологии Би-Кьюр Лазер Дентал Про в комплексе мероприятий по дентальной имплантации	76
3.2.2. Сравнительная характеристика болевого симптома у пациентов групп наблюдения в послеоперационный период дентальной имплантации	84
3.2.3. Сравнительная оценка частоты и выраженности местных воспалительных реакций и осложнений в послеоперационный период ДИ	87
3.2.3.1. Динамика объективных показателей ширины открывания рта у пациентов сравниваемых групп	90
3.2.4. Сравнительная оценка первичной и вторичной стабильности имплантатов у пациентов в группах наблюдения	93
3.2.5. Комплексная критериальная характеристика течения послеоперационного периода дентальной имплантации у пациентов в группах наблюдения	98
3.2.6. Сравнительная оценка показателей качества жизни «Профиль влияния стоматологического здоровья» ОНП-49-RU в динамике послеоперационного периода дентальной имплантации	109
ЗАКЛЮЧЕНИЕ И ОБСУЖДЕНИЕ РЕЗУЛЬТАТОВ	114
ВЫВОДЫ	131
ПРАКТИЧЕСКИЕ РЕКОМЕНДАЦИИ	133
СПИСОК СОКРАЩЕНИЙ	135
СПИСОК ЛИТЕРАТУРЫ	136
ПРИЛОЖЕНИЯ	154

ВВЕДЕНИЕ

Актуальность темы исследования. Многочисленные клинико-эпидемиологические исследования указывают на глобальный и общенациональные аспекты проблемы отсутствия (вплоть до полной утраты) зубов у населения разных стран мира, значимые в связи с последующим ухудшением стоматологического и системного здоровья, снижением качества жизни (КЖ), материальными и др. затратами на лечение (Peltzer K. et al., 2014). Не случайно задача увеличения в популяциях числа лиц трудоспособного возраста с функционально-сохранными зубными рядами декларируется ВОЗ в числе основных целей сохранения стоматологического здоровья к 2020 году (Hobdell M. et al., 2003). Актуален поиск новых и усовершенствованных методов ортопедического лечения пациентов с частичным или полным отсутствием зубов (ОЗ; ЧОЗ; ПОЗ), включая имплантационное зубное протезирование (ИЗП). Дентальная имплантация (ДИ) обоснованно сохраняет позиции ведущего лечебного тренда современной ортопедической и хирургической стоматологии, отмечается экспоненциальный рост ее практического применения для лечения пациентов с ОЗ, расширяются показания, совершенствуются технологии, аппаратурно-инструментальное и методическое обеспечение имплантационного лечения (Иванов С.Ю. и соавт., 2000; Лосев Ф.Ф. и соавт., 2013; Кулаков А.А. и соавт., 2012, 2013, 2017; Леонтьев В.К., Янушевич О.О., Олесова В.Н., 2014; Гуськов А.В. и соавт., 2017; Жолудев С.Е. и соавт., 2017; Levin R., Keneth J., 2015; Viridi S., 2015; Valkova V. et al., 2016).

Вместе с тем, существуют не до конца решенные вопросы ДИ, важная часть которых связана с необходимостью прогнозирования, раннего выявления и оптимальной коррекции осложнений на разных этапах имплантационного зубного протезирования, во многом снижающих качество жизни пациента, отдаленные клинико-функциональные результаты, медико-экономическую значимость, провоцирующих конфликтологическую составляющую проведенного лечения (Базикян Э.А., 2001; Гилева О.С. и соавт., 2009; Нечаева Н.К., Тарасенко С.В., 2013,

2015; Олесов Е.Е. и соавт., 2017; Curtis J.W.Jr. et al., 1985; Berglundh T. et al., 2002; Eitner S. et al., 2012; Dolz J. et al., 2014).

Во многих исследованиях (Гончаров И.Ю., 2009; Сухов В.Д., 2013; Тимофеев А.А., Тимофеева А.А., 2015; Панин А.М. и соавт., 2013, 2016; Annibali S., et al., 2008; Bryce G. et al., 2014; Sculean A., et al., 2014; Pippi R., 2017) продемонстрировано, что благоприятное неосложненное течение раннего послеоперационного периода ДИ обеспечивает оптимальные условия для заживления периимплантатных мягких тканей, репаративного остеогенеза и остеоинтеграции имплантата, и, в конечном итоге, для полноценного функционирования имплантационного зубного протеза. Данные о частоте и клинических особенностях ранних послеоперационных осложнений ДИ и дополнительных реконструктивных костно-пластических операций (РКПО) варьируют в широком диапазоне выявляемости (от 0,5-2,0% до 17,0-34,2%) и клинической симптоматики – от легких воспалительных реакций до тяжелых неврологических расстройств (Грачева О.В., 2011; Семенников В.И. и соавт., 2011; Болотанова М.К., 2014; Перикова М.Г., 2014; Олесова В.Н. и соавт., 2017; Hashem A.A. et al., 2006; Bornstein M.M. et al., 2008; Burkhardt R. et al., 2008; Misch C.E., Resnik R., 2010; Mei C.C. et al., 2016), требуют более четкой клинической структуризации в репрезентативных про- и(или) ретроспективных исследованиях.

В специальной литературе накоплен и постоянно обновляется экспериментальный и клинический материал о средствах и методах профилактики и лечения осложнений хирургического этапа ДИ, преимуществах и проблемных вопросах применения той или иной схемы медикаментозной (Очиров Е.А., 2005; Волкова Т.Н., 2007; Новиков С.А., 2009; Шувалова Л.Я., 2013; Пуляевский М.А. и соавт., 2015; Никитин В.В., 2016; Аверьянов С.В., Гуляева О.А., 2017; Karabuda Z.C. et al., 2007) или(и) немедикаментозной, чаще физиотерапевтической (Корчажкина Н.Б., 2002, 2014; Ванцян А.В., 2008; Иванов Д.Ю., 2009; Лепилин А.В. и соавт., 2010; Аджиев Э.К., 2011; Панин А.М. и соавт., 2013, 2016; Порошин А.В., 2014; Гусакова С.А. и соавт., 2015, 2016; Мустафаева Ф.М., 2016) коррекции.

При достаточно широком спектре профессиональных лечебно-диагностических критериев в современной имплантологии представлено необоснованно мало системных работ по поиску эффективных стратегий повышения комплаентности пациента к поддержанию и закреплению результатов имплантационного зубного протезирования на основе активного вовлечения пациента в процессы этапной самооценки уровня стоматологического здоровья и качества жизни, объективной регистрации субъективных ощущений на этапах дентальной имплантации, а также привлечения пациента к лечебно-реабилитационному процессу на этапе домашней терапии (Подгорный Р.В., 2010; Назукин Е.Д. и соавт., 2015; Tan W.C. et al., 2014).

Степень разработанности темы. Проблематика многочисленных общих и местных эффектов низкоинтенсивного лазерного излучения (НИЛИ) при воспалительных заболеваниях полости рта и челюстно-лицевой области (ЧЛО) всесторонне разработана (Рисованный С.И., Рисованная О.Н., 2008; Гажва С.И. и соавт. 2014; 2015; Позднякова А.А., 2014; Тарасенко С.В. и соавт., 2014, 2016; Мандра Ю.В. и соавт., 2015; Мозговая Л.А. и соавт., 2017; Mello J.V. et al., 2001; De Cunha L.A. et al., 2008; Oz S. et al., 2010; Chung H., 2012; Seyyedi A.S. et al., 2012; Boras V.V., 2013; Surendranath P., 2013;), однако ее лечебно-реабилитационный потенциал в имплантологии неуклонно расширяется на фоне прогресса современной биомедицинской фотоники (Москвин С.В., Амирханян А.Н., 2011; David C.M., Gupta P., 2015). В ранних экспериментально-клинических исследованиях (Корчажкина Н.Б. и соавт., 2002, 2012; Рувинская Г.Р., 2002; Рашиди Ф., 2009; Romanos G., 2009, 2015; Boerin S., 2010) теоретически обоснована перспективность более широкого использования НИЛИ для профилактики осложнений и выраженных посттравматических реакций в ранний и поздний периоды ДИ, стимуляции ранозаживления и репаративного остеогенеза.

Недостаточно изучены и порой различны сведения о механизмах остеointегрирующего действия различных режимов низкоинтенсивного лазерного излучения, интерпретация которых затруднительна, т.к. работы разнятся по уровню дизайна, используемым экспериментальным моделям, субъектам

наблюдения и т.д. Работы этого направления требуют детальной проработки и более высокой доказательной базы. Совершенствование методологии низкоинтенсивной лазеротерапии (НИЛТ) в имплантологии включает, в том числе, разработку, создание и внедрение в стоматологическую практику лазеротерапевтических аппаратов с оптимальными для конкретной нозологии (мукозит, периимплантит, тризм и т.д.) и ее топографических характеристик режимами и пространственно-временным распределением лазерного излучения. Сохраняется тренд разработки и практического использования в имплантологии мобильных малогабаритных лазерных аппаратов, адаптированных к специфике профессионального использования врачом-стоматологом и самостоятельного применения обученным пациентом в режиме домашнего лечения, что созвучно глобальной стратегии ВОЗ по повышению комплаентности и медицинской грамотности пациента при его активном взаимодействии с врачом на лечебном, реабилитационном и диагностическом этапах (Coulter A., 2008).

В этом контексте возможности применения нового портативного лазеротерапевтического аппарата Би-Кьюр Лазер Дентал Про с оптимальными для клинической имплантологии и пародонтологии параметрами расфокусированного излучения практически не изучены, хотя пилотные исследования (Fornani C. et al., 2015) указывают на высокую клиническую эффективность его использования для лечения воспалительно-дистрофических заболеваний и миофасциальных дисфункций височно-нижнечелюстного сустава (ВНЧС), а также его бактерицидный эффект в отношении пародонтопатогенной флоры при 5-минутной экспозиции (Shapira L., 2015). Тонкие механизмы противовоспалительного, противоотечного и анальгезирующего действия лучей Би-Кьюр Лазер Дентал Про на микроциркуляторном уровне обоснованы в ряде исследований последних лет (Журавлев В.Ф., 2016). Работы по сравнительной оценке эффективности включения Би-Кьюр Лазер Дентал Про в комплекс лечебно-профилактических мероприятий при ДИ для предупреждения, снижения частоты и выраженности послеоперационных осложнений представляет практический интерес. Теоретически значима оценка возможностей влияния

расфокусированного лазерного луча на процессы остеоинтеграции внутрикостных имплантатов. Актуализируется разработка методики применения по технологии Би-Кьюр Лазер Дентал Про в комплексе дентальной имплантации с четким алгоритмированием схемы ее применения в протоколах предоперационной подготовки и послеоперационного ведения пациента. Возрастает значение динамического мониторинга течения послеоперационного периода дентальной имплантации, результативность которого может быть обеспечена при балансе профессиональных заключений врача и субъективных оценок пациента, регистрируемых с помощью оригинальных социологических инструментов (анкет, опросников и т.д.).

Цель исследования – обоснование целесообразности применения низкоинтенсивной лазеротерапии расфокусированным лучом аппарата Би-Кьюр Лазер Дентал Про в комплексе лечебно-профилактических и реабилитационных мероприятий хирургического этапа имплантационного зубного протезирования у пациентов с частичным отсутствием зубов.

Для достижения цели в работе поставлены следующие **задачи**:

- 1.** На основе ретроспективного анализа медицинской документации городской стоматологической поликлиники определить частоту, структуру, клинические проявления и исходы послеоперационных осложнений дентальной имплантации.
- 2.** Обосновать целесообразность и разработать методику применения низкоинтенсивной лазеротерапии с использованием аппарата Би-Кьюр Лазер Дентал Про в комплексе лечебно-профилактических мероприятий дентальной имплантации.
- 3.** Усовершенствовать методические подходы к мониторингу течения послеоперационного периода дентальной имплантации на основе оригинальных методик самоконтроля выраженности отечно-болевого симптома и профессиональной оценки тяжести функциональных нарушений.

4. В рандомизированном двойном слепом плацебо-контролируемом проспективном сравнительном исследовании определить клиническую эффективность включения лазеротерапии в комплекс мероприятий пред- и послеоперационного периода дентальной имплантации.
5. Изучить влияние низкоинтенсивного лазерного излучения на динамику процессов остеоинтеграции внутрикостных имплантатов по данным частотно-резонансного анализа.
6. Оценить успешность включения лазеротерапии в режимах профессионального применения и домашней терапии с позиций качества жизни стоматологического пациента в постимплантационный период.

Научная новизна исследования.

Впервые научно обоснована, разработана, интеллектуально защищена и внедрена в стоматологическую практику оригинальная методика низкоинтенсивной лазеротерапии аппаратом Би-Кьюр Лазер Дентал Про, конструктивно-технологические особенности которого в режимах профессионального применения и домашней терапии обеспечивают эффективную профилактику осложнений послеоперационного периода дентальной имплантации, создают оптимальные условия для репаративной регенерации периимплантатных тканей, остеоинтеграции имплантата и его своевременного функционального нагружения. Впервые для обоснования эффективности и преимуществ включения новой методики низкоинтенсивной лазеротерапии в комплекс мероприятий хирургического этапа дентальной имплантации разработан и реализован на практике дизайн рандомизированного двойного слепого плацебо-контролируемого исследования. Впервые характер течения (осложненное, неосложненное) послеоперационного периода дентальной имплантации оценен комплексно – с учетом динамики объективных клинико-функциональных показателей и по индексу качества жизни «Профиль влияния стоматологического здоровья» ОНIP-49-RU.

Получены новые научные данные о том, что пред- и послеоперационное облучение зубо-челюстных сегментов, соответствующих зонам дентальной

имплантации, расфокусированным на площади 4,5 см x 1,0 см лучом лазеротерапевтического аппарата по оригинальной методике обеспечивает полноценную остеоинтеграцию по показателям вторичной стабильности имплантатов методом частотно-резонансного анализа (ЧРА).

Разработан и защищен патентом РФ на полезную модель (RU 176361U1 от 21.03.2017) новый способ метрической оценки степени нарушения открывания рта с помощью оригинального «Устройства для измерения максимального открывания рта», а также оригинальная методика субъективной оценки магнитуды, продолжительности и точки купирования болевого симптома (БС) (рацпредложение №2706 от 06.06.2016), эффективно используемые для динамического мониторинга течения постимплантационного периода в процессе интерактивного взаимодействия врача и пациента.

Теоретическая и практическая значимость работы. Систематизированы данные о частоте, структуре и клинических характеристиках постимплантационных реакций и осложнений, получена и проанализирована на большом фактическом материале информация о наиболее часто выявляемых воспалительных и нейросенсорных осложнениях и неблагоприятных исходах хирургического этапа дентальной имплантации. Обоснована необходимость разработки и усовершенствования методологических и инструментально-аппаратурных решений для профилактики, раннего выявления и эффективного купирования послеоперационных осложнений, определен высокий коррекционный потенциал и патогенетическая направленность применения в этих целях низкоинтенсивного лазерного излучения в режимах, генерируемых новым ЛТА для достижения анальгезирующего, противовоспалительного, ранозаживляющего и остеоинтегрирующего эффектов. Углублены существующие теоретические представления о механизмах влияния НИЛИ (на примере излучения, расфокусированного на площади 4,5 см x 1,0 см; мощностью 250 мВт, плотностью мощности 3,2 Дж/см² в мин.) на процессы репаративного остеогенеза и остеоинтеграции имплантатов, объективизированные положительной динамикой показателей их стабильности по данным ЧРА.

Разработана и внедрена в клиническую практику оригинальная методика низкоинтенсивной лазеротерапии, адаптированная к специфике клинико-топографических особенностей проявлений постимплантационных реакций и осложнений, предложен алгоритм ее применения в пред- и послеоперационный период дентальной имплантации. Определены возможность, особенности и преимущества использования низкоинтенсивной лазеротерапии в режимах профессионального (врачом-стоматологом) и индивидуального (обученным пациентом) применения, обеспечивающих интерактивное взаимодействие врача и пациента, повышение его комплаентности к проводимому лечению. Обозначены перспективы более широкого применения нового лазеротерапевтического аппарата в стоматологической практике.

Для объективизации субъективных ощущений выраженности и контроля болевого симптома в ранний послеоперационный период дентальной имплантации, оценки анальгезирующего действия лазерного излучения, комплексного заключения об эффективности включения низкоинтенсивной лазеротерапии в комплекс мероприятий по дентальной имплантации разработана и интеллектуально защищена (рацпредложение №2706 от 06.06.2016) оригинальная методика оценки болевого симптома по модифицированной цвето-цифровой шкале. Расширен спектр клинических методик для мониторинга течения послеоперационного периода дентальной имплантации за счет использования разработанного оригинального устройства для определения степени открывания рта (патент на полезную модель №176361). Для субъективной оценки течения послеоперационного периода дентальной имплантации по стоматологическому индексу качества жизни эффективно использован опросник ОНIP-49-RU, балльная интерпретация результатов которого подтвердила преимущества включения нового лазеротерапевтического аппарата в комплекс мероприятий дентальной имплантации в сравнении с плацебо-лазеротерапией.

Положения, выносимые на защиту:

- 1.** Развитие в послеоперационном периоде дентальной имплантации инфекционно-воспалительных и нейросенсорных осложнений, проявляющихся

выраженными продолжительными болевым, отечно-деконгестивным симптомами и функциональными нарушениями, повышающих риск дезинтеграции имплантата, обосновывает необходимость разработки новых и усовершенствованных методических подходов / инструментально-аппаратурных решений для профилактики, раннего выявления и мониторинга постимплантационных осложнений, их патогенетической коррекции с использованием оптимизированных лазерных воздействий.

2. Использование низкоинтенсивной лазеротерапии по технологии Би-Кьюр Лазер Дентал Про на пред- и послеоперационном этапе дентальной имплантации в режимах профессионального применения и домашней терапии обеспечивает успех хирургического этапа имплантационного зубного протезирования за счет эффективной профилактики воспалительных и нейросенсорных осложнений и купирования их выраженных клинических проявлений в периимплантатных тканях и челюстно-лицевой области, полноценной остеоинтеграции внутрикостных имплантатов и образования полноценного периимплантатного десневого прикрепления у подавляющего большинства (95,6%) пациентов, что объективизировано результатами клинико-социологического исследования.

Методология и методы исследования. В работе последовательно применены средства и методы научного познания, а также специальные клинические, инструментальные, социологические и статистические методы. Поэтапно изучены данные литературы, степень разработанности и актуальности проблемы, определены дизайн, концепция, предмет и субъекты исследования. Выводы сформулированы по итогам ретро- и проспективного двойного слепого рандомизированного сравнительного плацебо-контролируемого клинического исследования.

Связь диссертационной работы с научными программами. Работа выполнена в рамках комплексной темы НИР ФГБОУ ВО ПГМУ им. академика Е.А.Вагнера Минздрава России (№ госрегистрации 115030310055).

Специальность, которой соответствует диссертация. Область и способы исследования относятся к специальности стоматология, соответствуют паспорту специальности 14.01.14 – стоматология (медицинские науки).

Степень достоверности и апробация результатов. Степень достоверности полученных результатов определяется репрезентативным объемом выборки, научным дизайном двойного слепого рандомизированного проспективного сравнительного плацебо-контролируемого клинического исследования с элементами ретроспективного анализа, использованием современных методов клинико-функционального и социологического исследования, статистического анализа. Основные положения диссертации доложены и обсуждены на: V Междисциплинарном медицинском конгрессе «Эффективное здравоохранение – залог здоровья общества» (Пермь, 2016); Средневолжской научно-практической конференции молодых ученых с международным участием «Молодая наука – практическому здравоохранению» (Пермь, 2017); Международной конференции «Physics of Cancer: Interdisciplinary Problems and Clinical Applications» (Томск, 2017); Международном конгрессе «Стоматология Большого Урала», Молодежная научная школа по проблемам фундаментальной стоматологии (Екатеринбург, 2018). Ход диссертационной работы обсуждался на заседаниях кафедры терапевтической стоматологии и пропедевтики стоматологических заболеваний, научно-координационного совета по стоматологии, ученого совета стоматологического факультета, Совета по аспирантуре ПГМУ им. академика Е.А.Вагнера.

Личный вклад диссертанта в исследование. Формулирование общей концепции, методологии и дизайна работы проведены совместно с руководителем. Самостоятельно проанализированы научные работы по основным направлениями исследования, проведен ретроспективный анализ медицинской документации для оценки частоты и структуры послеоперационных осложнений дентальной имплантации и ее исходов, а также проспективное стоматологическое клиническое обследование, сбор и анализ клинико-anamнестических, лабораторно-инструментальных и социологических данных у 55 пациентов с частичным

отсутствием зубов, планирующих и проходящих имплантационное зубное протезирование. На основе разработанных в соавторстве рационализаций диссертантом усовершенствован протокол пред- и послеоперационного ведения пациента, планирующего имплантационное зубное протезирование. Самостоятельно проведено хирургическое и физиотерапевтическое стоматологическое лечение пациентов, проведен статистический анализ и обобщены полученные результаты, сформулированы выводы и практические рекомендации.

Публикации. По материалам диссертации опубликовано 7 печатных работ, в том числе, 3 – в рецензируемых изданиях, рекомендованных ВАК Минобрнауки РФ, из них 1 – в издании международной реферативной базы данных (Scopus); получен патент на изобретение и 2 удостоверения на рационализаторское предложение.

Внедрение результатов исследования. Работа выполнена на кафедре терапевтической стоматологии и пропедевтики стоматологических заболеваний (зав. кафедрой – Заслуженный работник здравоохранения РФ, д.м.н., проф. О.С.Гилева) ФГБОУ ВО ПГМУ им. академика Е.А.Вагнера Минздрава России (ректор – д.м.н., проф. И.П.Корюкина), ГБУЗ ПК «Городская стоматологическая поликлиника №2» (гл.врач – к.м.н. Е.В.Чупракова). Материалы исследования внедрены в практику работы I-го поликлинического отделения стоматологической поликлиники ФГБОУ ВО ПГМУ им. академика Е.А.Вагнера Минздрава России (гл. врач – О.В.Поздеева), хирургического отделения ГБУЗ ПК «Городская стоматологическая поликлиника №2» и КОГБУЗ «Кировская клиническая стоматологическая поликлиника» (гл. врач – Заслуженный врач РФ, к.м.н. И.Н.Халявина) и учебный процесс ряда профильных стоматологических кафедр ПГМУ (г.Пермь), ФГБОУ ВО НГМУ Минздрава России (г.Новосибирск), ФГБОУ ВО ОмГМУ Минздрава России (Омск).

Структура и объем диссертации. Диссертация изложена на 156 страницах машинописи и состоит из введения, глав обзора литературы, материала и методов исследования, результатов собственных исследований, заключения, выводов,

практических рекомендаций, списка литературы и приложения. Библиография включает 107 отечественных и 96 зарубежных публикаций. Работа иллюстрирована 11 таблицами и 30 рисунками.

ГЛАВА 1. ОБЗОР ЛИТЕРАТУРЫ

1.1. Дентальная имплантация как один из ведущих трендов современной стоматологии: состояние вопроса, нерешенные проблемы и перспективы решений

Нарастающая распространенность частичного или полного отсутствия зубов (соответственно ЧОЗ и ПОЗ) у населения многих стран мира рассматривается как важнейший индикатор ухудшения здоровья нации и критерий низкой эффективности работы системы здравоохранения. Применительно к стоматологической практике, частота выявления и тяжесть адентии в популяции отражают уровень стоматологического здоровья и действенность существующей в стоматологии системы консервативно-профилактических мероприятий [162]. Не случайно, Всемирная Организация Здравоохранения [199] в числе основных целей сохранения стоматологического здоровья к 2020 году декларирует необходимость увеличения среди населения в возрасте 35-44 и 65-74 лет числа лиц с функционально-сохранными (при наличии не менее чем 21-ого естественного зуба) зубными рядами.

Многочисленные клинико-эпидемиологические исследования, проведенные в различных, в т.ч. в РФ, странах, подчеркивают глобальный и национальные аспекты проблемы отсутствия (полной утраты) зубов, особенно значимый в связи с постарением населения планеты [175]. Частичное отсутствие зубов, по данным ВОЗ [43] относится к числу самых распространенных заболеваний населения земного шара, которое выявляется у 75% жителей. По некоторым данным [10], дефекты зубных рядов (ДЗР) выявляются у 40% трудоспособного населения и 90-95% лиц преклонного возраста. Проблема диагностики и лечения пациентов с ЧОЗ и ПОЗ сохраняет актуальность и для медицины Российской Федерации [41, 42].

По мере развития современной стоматологической науки и ее интеграции с медико-техническими дисциплинами аппаратурные, материаловедческие и методические подходы к лечению пациентов с отсутствием зубов (ОЗ) постоянно совершенствуются. Особое место в спектре инновационных технологий

стоматологического лечения пациентов с ДЗР в последние годы заняли дентальная имплантация (ДИ), которая уверенно сохраняет позиции ведущего лечебного тренда в современной отечественной и зарубежной стоматологии [30, 35, 38, 47, 53, 57, 70, 136]. За последнее пятилетие в структуре собственно тренда «Дентальная имплантация» эксперты выделяют несколько устойчивых во времени тенденций (субтрендов): поиск минимально инвазивных, минимизирующих техническую сложность и продолжительность имплантационного лечения, подходов, минимизирующих риск осложнений и обеспечивающих большую комфортность для пациента при скорейшем достижении эстетических и функциональных результатов [50, 158, 198]. Так, анализ базы данных электронного ресурса MEDLINE и 6-ти ведущих профильных мировых журналов позволяет выделить 2875 научных статей с необходимо высоким уровнем дизайна, обсуждающих следующие «горячие» проблемы ДИ: немедленная нагрузка имплантата (14,3% статей с приростом публикаций на 6,3% за 5-тилетие); непосредственная ДИ (7,5% с приростом в 0,9%); остеозамещающие материалы (11,6% с приростом в 0,7%); клеточные технологии и направленная регенерация в имплантологии с высоким приростом профессионального интереса имплантологов. Очевидно, что все более актуализируется проблема возросших требований пациента к качеству ДИ, комфортности проведения ее этапов и непосредственному участию в оценке эффективности лечения, желание пациента получать максимально широкую информацию по современным технологическим возможностям ДИ и методам, оптимизирующим условия достижения стабильно высоких эстетико-функциональных ближайших и отдаленных результатов. В зарубежных публикациях по проблеме ДИ большее внимание уделяется изучению возможностей совершенствования хирургического этапа лечения и послеоперационного ведения пациента, напрямую обеспечивающих прогноз последующего протезирования на имплантатах; в тематике ортопедического этапа имплантационного лечения нарастает число исследований по методологии выявления и лечения периимплантита и периимплантатного мукозита.

1.1.1. Осложнения дентальной имплантации: актуальные направления профилактики и лечения

Широкое использование лечебно-реабилитационных возможностей ДИ в учреждениях стоматологического профиля является важной составляющей улучшения качества оказания стоматологической помощи населению многих регионов РФ, и, в первую очередь, лицам с ЧОЗ и ПОЗ. По данным амбулаторно-поликлинического приема ортопеда-стоматолога крупного муниципального учреждения Пермского края [80], потребность и объективные показания к использованию ДИ уже 10 лет назад были выявлены почти у половины (46,9%) из жителей, обратившихся с целью протезирования ДЗР пациентов.

У лиц с сохранным и компенсированным системным статусом, при наличии в полости рта благоприятных анатомо-физиологических условий для установки имплантатов, соответствующей предоперационной подготовке, успешно проведенной операции, мониторинге послеоперационного периода, рациональном протезировании и поддержании высокого уровня комплаентности возможны предсказуемо положительные и долгосрочные результаты имплантационного зубного протезирования (ИЗП) с полным восстановлением эстетики лица, жевательных и речевых и др. функций и, как следствие, с улучшением качества жизни (КЖ) стоматологического пациента [30, 49, 65, 133, 135]. Использование ДИ значительно расширяет методологические возможности и улучшает долгосрочные прогнозы стоматологического лечения, что объясняет практически экспоненциальный рост ее практического применения, однако в научной литературе нередко констатируется, что стоматологическая имплантация не всегда завершается положительным результатом и сохраняет его в ближайшие и отдаленные сроки в силу потенциального риска развития инфекционно-воспалительных осложнений ДИ, нередко существенно снижающих качество проведенного лечения, нивелирующих ожидания пациента и, как следствие, наносящих ему финансовый и моральный ущерб, а также урон профессиональному престижу врача, приводящих к конфликтным ситуациям в стоматологии [25, 68].

Публикуемые в отечественной и зарубежной литературе, порой весьма разночтывые, цифровые и фактические материалы по частоте выявления и клинической структуре осложнений на различных этапах ИЗП, открытая профессиональная дискуссия по вопросам индивидуального риска и прогнозирования осложнений при различных способах ДИ, обилие и мало сопоставимый потенциал медико-экономической эффективности предлагаемых лечебно-профилактических решений, реализуемых врачами-клиницистами в поликлинических условиях с помощью профессионального, порой дорогостоящего и трудозатратного аппаратного (физиотерапия) обеспечения, медикаментозного или биотерапевтического сопровождения, не предполагающих активного вовлечения пациента в процессы реабилитации и самоконтроля эффективности с помощью поддерживающей домашней «терапии», актуализируют значимость поиска и всестороннего обоснования новых, более адекватных, персонифицированных, менее дорогостоящих, удобных для врача и пациента методов профилактики, своевременного выявления и эффективной коррекции осложнений ДИ.

Процент различных стоматологических осложнений ИЗП, по данным различных авторов и лечебных центров, укладывается в широкий диапазон – от 0,5-2,0 до 17,0-19,0% [4, 6, 9, 10, 24, 62, 71, 73, 80, 81, 90, 94, 95, 98, 99]. В зависимости от времени проявления на этапах лечения с использованием ДИ осложнения классифицируются на: дооперационные, возникающие в процессе подготовительных хирургических манипуляций в области планируемой имплантации; интраоперационные; ранние (до снятия швов или заживления раны вторичным натяжением) и поздние послеоперационные осложнения; отдаленные (более 5 лет после протезирования) (соответственно ДО, ИО, РПО, ППО и ОО). Каждый из видов осложнений ДИ зачастую имеет многофакторный генез, разную прогностическую значимость и коррекционный потенциал.

Интраоперационные осложнения выявляются до 1% случаев [168] весьма вариативны, могут проявляться кровотечением и болью в области операционной раны, перфорацией верхнечелюстной пазухи и кортикальной пластинки челюстей

(чаще с язычной стороны, в дистальных отделах нижней челюсти), а также повреждением нижнечелюстного канала, нижнего альвеолярного нерва. ИО, не купируемые вовремя и оптимально, могут служить фактором риска развития более тяжелых послеоперационных осложнений и неблагоприятных исходов ДИ.

По мнению специалистов [31, 51, 54, 78, 75, 82, 86, 96, 99, 100, 111, 122], *послеоперационный период ДИ* особенно неблагоприятен в плане развития инфекционно-воспалительных осложнений, т.к. его неосложненное течение в значительной степени определяет полноценную регенерацию мягких тканей в области имплантации и остеоинтеграцию имплантатов в челюстной кости, что, в свою очередь, обеспечивает своевременную или более раннюю функциональную нагрузку, «спокойное» течение отдаленного постимплантационного периода с успешным долгосрочным функционированием протетической конструкции на имплантате.

Ранние послеоперационные осложнения, по мнению специалистов [122], отражают в той или иной степени выраженные местные и общие реакции организма в ответ на неизбежную травму периимплантатных мягких тканей и костных тканей челюстей при инсталляции имплантата.

Строго говоря [179, 187], не все, нередко описываемые в специальной литературе, клинические проявления, отмечаемые у пациента в ранний постоперационный период (отек, боль, кровоточивость и др.), следует относить к осложнениям ДИ, т.к. они в той или иной степени отражают общие закономерности и индивидуальные особенности его течения (посттравматическое воспаление и регенерация мягких тканей, остеоинтеграция имплантатов) у конкретного индивидуума. Вместе с тем, выраженность, продолжительность, комбинативность клинической симптоматики в сроки до 2-х недель после ДИ позволяют относить ее к очевидным (субъективным и объективным) признакам осложненного течения послеоперационного периода. Наличие, выраженность и продолжительность симптомов осложненного течения послеоперационного периода ДИ указывает на необходимость их строгого клинико-инструментального учета, своевременного выявления и коррекции с помощью различных средств и методов,

оптимизирующих условия репаративной регенерации мягких тканей и остеointegrации внутрикостных имплантатов. Совершенствование методических подходов к комплексному клинико-инструментальному мониторингу состояния стоматологического статуса и периимплантационных тканей в послеоперационный период ДИ не потеряло своей актуальности. Травма эпителиальной, соединительной и костной тканей при установке имплантата неизбежно проявляется болевым симптомом [163, 179]. Отмечают, что при прочих равных условиях болевой симптом (БС) более выражен у женщин, чем у мужчин, проявляется более интенсивно и продолжительно после установки большего числа имплантатов, одновременном проведении остеопластических операций [179].

Наличие у пациента выраженного, продолжающегося более 2-3 дней после установки имплантата, БС рассматривается как раннее послеоперационное осложнение ДИ. БС в области имплантации проявляется, как правило, через 2-3 часа после операции, по мере окончания действия анестезии, может проявляться разной интенсивностью (слабая, умеренная, интенсивная, непереносимая), иметь различный характер (ноющая, тупая, распирающая, пульсирующая, иррадиирующая и т.д.); вне эффективного купирования может прогрессивно нарастать (с пиком к 3-4 дню), заставляя пациента изменять «характер» болевого поведения (прием анальгетиков, ограничение социального функционирования и т.д.) [163]. Магнитуда боли в РПО во многом связана с уровнем тревоги, устойчивостью к стрессу, психотипом пациента [145, 163, 171]. Пациенты рассматривают появление устойчивого и выраженного БС в послеоперационный период ДИ как существенную предпосылку к снижению качества жизни. Субъективные ощущения боли и дискомфорта после ДИ связывают с низким уровнем ожидания до операции, психологической подготовкой и настроенностью пациента [127]. Контроль БС в послеоперационный период за счет оценочных, предупредительных и коррекционных мероприятий – своевременной фармакологической или немедикаментозной (физиотерапевтической) коррекции, является важной составляющей алгоритма ведения пациента, проходящего лечение с использованием ДИ [109, 145, 150].

По данным Operti В. и соавт. (2014), до 64,5% пациентов в ранний послеоперационный период констатируют наличие умеренных болевых ощущений в области операционной раны и периимплантатных зонах. Анализируя интенсивность, частоту и длительность БС после операции установки внутрикостных имплантатов. Hashem A.A. et al. (2006) отмечали проявление легкой и умеренной боли к концу 1-ого послеоперационного дня у 24,0% пациентов, сильной – у каждого третьего (31,0%) пациента; к 3-му дню число лиц с сильным БС снижалось вдвое (до 15,0%), тогда как слабо-умеренные болевые ощущения фиксировали только 12,0% пациентов. Субъективные проявления БС сопровождалось изменением типа болевого поведения вплоть до дополнительного приема анальгетиков в течение первых трех дней у 72,2% пациентов, до 4-ого дня – у 27,8%, а в течение недели – у 16,7% пациентов. Большинство хирургов-стоматологов, проводящих ДИ, отмечают пик БС в первые 2-3 дня после оперативного вмешательства. По данным отечественных имплантологов [79], при проведении хирургического этапа ДИ по стандартному операционному протоколу (2-х этапная ДИ) у 26,7% пациентов в течение первых 3-х суток отмечались слабые болевые ощущения в области операционной раны, тогда как 11,1% пациентов в сроки до 7-ми суток после установки ДИ беспокоили сильные, с иррадиацией по ходу ветвей тройничного нерва боли. В единичных случаях (до 1,0%) у пациентов сохранялся слабый (умеренный) болевой симптом в сроки до 10 дней послеоперационного периода. По другим данным [82], у пациентов с включенными дефектами нижней челюсти (НЧ), прооперированных по стандартной 2-х этапной методике, в ранний послеоперационный период отмечалась следующая динамика БС: 1-ые сутки – слабо-умеренная боль у 26,6% пациентов; 3-и сутки – боль слабо-умеренной интенсивности – у 13,3%; 5-е сутки – сохранение слабо-умеренного БС у 10,0% пациентов. Поиск новых простых и эффективных методик (способов, инструментов) для контроля (своевременного выявления, объективной оценки выраженности и продолжительности), а также коррекции БС у пациентов, проходящих имплантационное лечение – актуальная задача современной стоматологии и имплантологии [179]. Применительно к динамической оценке

выраженности ряда субъективно значимых симптомов (боль, отечность, кровоточивость, образование гематом) в имплантологии особое место занимают «оценочные» шкалы, основанные на самооценке ощущений пациента и их объективизации в баллах.

Патогенетически болевой феномен, отмечаемый у пациентов после успешной установки ДИ с использованием соответствующего анестезиологического пособия, тесно связан с закономерно развивающимся в ответ на травму послеоперационным отечно-конгестивным симптомом (ПОС), проявляющимся орофасциальным отеком. Усилия по купированию отечного симптома и профилактике дополнительного травмирования периимплантатных тканей – важная составляющая предупреждения нарастания БС и развития невралгических расстройств [122]. ПОС – это наиболее частый (72,0%-85,0%) симптом из спектра ранних послеоперационных осложнений ДИ, он может проявляться интраорально – в зоне (на стороне) имплантации (в области линии швов и операционного поля) и в перифокальных ей зонах или в виде послеоперационного отека мягких тканей лица (фасциального отека) [196]. Последний чаще охватывает 2-3 анатомические зоны; проявляется преимущественно при замещении ДЗР на НЧ, поэтому более выражен в ее дистальных отделах, а также во фронтальном сегменте верхней челюсти (ВЧ) при установке ДИ в эстетически значимых зонах. Наличие легкой отечности лица в течение 3-5 дней после операции не рассматривается как серьезное осложнение. Соответствующей коррекции требуют случаи выраженного ПОС с явлениями асимметрии лица, сохраняющегося более 5-6 дней после операции. Время и частота появления лицевых отеков у пациентов, по данным разных авторов [82, 145, 150], различны – с 1-ого дня после оперативного вмешательства – у 15,6%-26,6%-72,0% лиц, или с 4-7 дня (поздние отеки) – у 3,0%-30,0% пациентов.

Проявления отека и гиперемия слизистой в области имплантации (воспаление периимплантатных тканей – мукозит) в ранний послеоперационный период отмечают: у 51,0% пациентов [79]. По другим данным [82], эти симптомы наблюдаются у 23,3% лиц в первые сутки после операции и у 13,3% - на 3-и сутки

по ее завершению. Выраженный ПОС, особенно его смешанные орофасциальные варианты, снижает функциональные возможности челюстно-лицевого аппарата (речь, прием пищи и т.д.), усугубляет болевые ощущения, проявляется эстетическим дефектом, т.е. снижает субъективное ощущение качества жизни пациента в первые 1-2 недели после установки имплантатов [80].

По некоторым данным [113, 120], длительно сохраняющиеся, своевременно и эффективно не купируемые симптомы «раннего» мукозита в области периимплантатных тканей являются фактором риска развития более тяжелого, приводящего к потере имплантата воспаления периимплантатной слизистой или воспаления всего комплекса мягких и костных тканей (собственно периимплантита с дезинтеграцией имплантата) в 0,8% и 2,5% случаев при проведении стандартной 2-этапной ДИ у пациентов с частичными ДЗР. По другим данным [86], в сроки от 2-х недель до 3-х месяцев после ДИ у 5,1% пациентов может развиваться «ранний периимплантит». На большую (до 14,2% случаев) вероятность развития периимплантатного мукозита в ранний послеоперационный период указывают Гараев З.И. и соавт. (2014).

Нередко [179] на фоне выраженного отечно-воспалительного симптома на фоне раннего периимплантатного мукозита отмечаются симптомы общей интоксикации. Образование послеоперационных гематом (2,5%), абсцессов (1,2%), расхождение краев раны (чаще при тонкой слизистой, при несостоятельности швов) без и с обнажением имплантата (8,8%), как правило, связывают с индивидуальными анатомическими особенностями, проблемами планирования и предоперационной подготовки пациента, сложностью и травматичностью проведенной операции [38, 79, 123].

В ранний послеоперационный период у 1,5%-44% пациентов могут проявляться неврологические расстройства; гипер- или парестезии в области губы и подбородка (при имплантации на НЧ), дизгеузия (расстройства вкуса) – у 67,0% пациентов, невралгические боли, связанные с раздражением (чаще) или повреждением (реже) нижнего альвеолярного нерва, особенно при близком

расположении нижнечелюстного канала. Описаны случаи возникновения идиопатической лицевой боли после ДИ [122, 167].

Считается [122, 179], что послеоперационное кровотечение в области установки имплантата, достаточно часто выявляемый через несколько часов после ДИ или отсрочено, через 2-4 дня после ДИ в случае расхождения швов и краев раны, симптом. Геморрагический симптом (ГС) закономерно более выражен при комбинировании ДИ с реконструктивными костнопластическими операциями (РКПО), особенно при синус-лифтинге, у лиц пожилого возраста, принимающих антиагрегантные препараты по поводу сердечно-сосудистых заболеваний. Способствует проявлениям ГС в послеоперационный период несоблюдение пациентов врачебных рекомендаций по диете, гигиеническому уходу за полостью рта и т.д. Локальная кровоточивость в области имплантации в поздний послеоперационный период выявляется у 67,0% пациентов, преимущественно при чистке зубов [145].

По мнению клиницистов [186] послеоперационные осложнения ДИ на ВЧ во многом связаны с травматичностью собственно синус-лифтинга, анатомическими особенностями верхнечелюстных пазух и могут с частотой до 10% проявляться симптомами острого, нередко с гнойным отделяемым, синусита, образованием челюстных кист и др.

Симптом галитоза, по мнению Hashem A.A. et al., 2005, сопутствует клиническому состоянию полости рта в течение первых 3-х дней послеоперационного периода у 67,0% и 17,0% лиц – в течение первой недели после операции; галитоз усиливается при возникновении и утяжелении мукозита, ухудшении гигиены полости рта на фоне тризма. В немногочисленных случаях (у 13,3% пациентов в первые 3-е суток) в ответ на повреждение тканей при операции или травмировании нерва при обезболивании послеоперационный период протекает на фоне затрудненного открывания рта [82, 132]. Чаше затрудненное открывание рта (ЗОР) возникает после операции (преимущественно продолжительной) по установке нескольких имплантатов на НЧ; в отдельных случаях может сохраняться до 10-14 дней, затрудняя послеоперационный осмотр

полости рта, жевание, глотание, речь пациента [179]. В отдельных случаях в послеоперационный период проявляются общие симптомы воспаления: повышение температуры тела (до 18,0%), увеличение и болезненность лимфатических узлов (до 38,0%), чаще связанные с инфицированием тканей. В отдельных случаях пациенты отмечают нарушение сна, снижение трудоспособности и др. [45].

Прогностически значимым неблагоприятным осложнением хирургического этапа ДИ является ситуация, когда определяется низкая первичная подвижность имплантата (у 4,4% лиц, по данным Периковой М.Г., 2014), объективизированная низкими показателями стабильности.

Единодушно мнение специалистов о том, что в многофакторном генезе ранних воспалительных осложнений ДИ существенную роль играет низкий уровень гигиены полости рта (ГПР), связанный с низкой комплаентностью пациента к его нормализации и/или с неэффективностью назначаемых стоматологом лечебно-гигиенических протоколов.

Успешная профилактика клинически манифестных, функционально и эстетически субъективно значимых для пациента воспалительных осложнений раннего послеоперационного периода ДИ в значительной мере повышает удовлетворенность пациента проводимым лечением, повышает уровень его ожиданий и комплаентности к стоматологическому лечению, поддержанию желаемо высокого уровня здоровья полости рта, оценивается пациентом как важный стоматологический фактор улучшения качества жизни.

В работах, освещающих новые подходы к профилактике воспалительных осложнений при ДИ, на основе использования современных функциональных, микробиологических, иммунологических, морфоструктурных методов исследования хорошо изучены тонкие механизмы развития воспалительных осложнений ДИ. Так, генез послеоперационного асептического воспаления в зоне имплантации связывают с травматизацией (в большей степени механической, нежели температурной) мягких и костных тканей в процессе оперативного вмешательства, приводящей к нарушениям локальной гемодинамики и

микроциркуляции с развитием локальной ишемии и затруднением венозного оттока [44, 45, 55, 61, 78]. Выраженность локальных гемодинамических расстройств после ДИ усугубляется исходно высоким уровнем нарушений микроциркуляции в ЧЛЮ при адентии, особенно у лиц пожилого возраста, имеющих хроническую полисистемную патологию.

Важными звеньями патогенеза посттравматического воспаления в области имплантации являются нарушения локального иммунитета, микробного гомеостаза полости рта, изменения состава и свойств ротовой жидкости [16, 55, 61, 106].

1.2. Состояние вопроса о методах профилактики осложнений после операции дентальной имплантации: методы физиопрофилактики, физиотерапии и их преимущества

По мнению специалистов [45, 46], без соответствующих лечебно-профилактических мероприятий, активной противовоспалительной терапии посттравматическое асептическое воспаление часто трансформируется в развернутую, клинически манифестную стадию воспаления с высоким риском нарушения процесса остеоинтеграции и отторжения имплантатов.

Для профилактики воспалительных осложнений и коррекции их проявлений в ранний постимплантационный период предлагаются различные медикаментозные и немедикаментозные подходы. Разработаны методики и предложены алгоритмы фармакокоррекции воспалительных осложнений ДИ, предполагающие применение широкого спектра противовоспалительных, обезболивающих, иммунокорректирующих и регенерирующих препаратов. Так, в раннем послеоперационном периоде пациентам рекомендуют [71, 75] системную антибактериальную терапию, по показаниям назначают антигистаминные препараты, анальгетики, НПВС, местную обработку раны антисептическими растворами. Однако [31], системное назначение антибиотиков и местное применение антисептиков не всегда обеспечивает благоприятное течение раннего

постимплантационного периода, сохраняя определенный риск развития осложнений ДИ, для чего, например, рекомендуется дополнительное локальное использование фармакопрепаратов (например, гиалуроновой кислоты) и их оригинальных лекарственных форм (например, биорастворимых лекарственных пленок) [85]. Из числа антимикробных препаратов предпочтение отдают хлоргексидин-содержащим препаратам [13, 74]. При развитии воспалительных осложнений спектр назначаемых медикаментозных препаратов расширяется, алгоритмы и схемы их применения корректируются в зависимости от клинической ситуации (скомпроментированности системного здоровья, эндокринного, психоэмоционального статуса и др.) [1, 10, 27, 96]. Принципиальное значение в профилактике и своевременном лечении осложнений хирургического этапа ДИ отводится поддержанию необходимого уровня гигиены полости рта, особым атравматическим подходам к ее проведению [93, 184]. По мнению имплантологов [94], при постоянном мониторинге местных репаративных процессов и системного статуса пациентов в условиях их диспансерного наблюдения.

При всех известных достоинствах фармакотерапия обладает существенными недостатками, связанными с возможностью развития ее побочных эффектов – местных и общих аллергических, реже – токсико-аллергических реакций, дисбиоза, дизгеузии и ксеростомии, а также местного раздражающего, пигментирующего и лихенизирующего действия [20, 21]. Курсовой прием ряда назначаемых при ДИ лекарственных препаратов у лиц с исходно высокой медикаментозной нагрузкой, при полипрагмазии, чреват развитием лекарственных взаимодействий, которые в комплексе с потенциальными побочными эффектами фармакотерапии снижают уровень ее безопасности для пациента. Это обуславливает необходимость поиска новых, экологически чистых и физиологически оправданных, а потому более безопасных для организма человека методов немедикаментозного воздействия, к числу которых относят методы био- и физиотерапии. Среди методов биотерапии применительно к пародонтологии и имплантологии на принципах доказательной медицины наиболее хорошо изучены и клинико-функционально обоснованы

нативная фаго- и гирудотерапия и их комбинации с фаговыми и гирудофармакологическими препаратами [17, 19, 22, 69, 114].

Современная физиотерапия располагает широким спектром методов, обладающих противовоспалительным, способствующим компенсации проявлений посттравматического воспаления в периимплантатных тканях действием, способствующих их регенерации и репарации, полноценной остеоинтеграции внутритканевой имплантации: ультразвук, дарсонвализация, свето- и магнитотерапия, широкополосная электромагнитная терапия и др., в т.ч. в сочетании и при комбинировании с фармакотерапией [2, 7, 8, 11, 29, 36, 38, 44, 45, 54, 64, 84, 89, 96, 102, 103, 104, 105, 106, 107]. Особое место в числе физиотерапевтических технологий занимает метод лазеротерапии, а, в контексте изучаемой проблемы, - низкоинтенсивное лазерное излучение (НИЛИ), обоснованно нашедшее широкое применение при лечении стоматологических заболеваний терапевтического, хирургического и ортопедического профиля. Так, основанием для включения НИЛИ в комплекс лечебно-реабилитационных мероприятий при ДИ стали многочисленные экспериментально-клинические данные эффективности и патогенетической направленности его использования для купирования отечно-болевого симптома воспалительного и посттравматического генеза, стимуляции трофики и репаративной регенерации поврежденных тканей при различных заболеваниях ЧЛЮ и полости рта: гингивите и паро- и периодонтите, альвеолите, переломах челюстей, воспалительно-дистрофических заболеваниях височно-нижнечелюстного сустава (ВНЧС), тригеминальной невралгии различного генеза, эрозивно-язвенных поражений слизистой оболочки полости рта (СОПР), включая химио- и радимукозит, а также при ксеростомическом синдроме и гипосаливации [14, 15, 62, 81, 87, 88, 97, 98, 115, 116, 118, 159, 169, 170, 192].

1.2.1. Механизмы патогенетического действия, нерешенные вопросы и перспективы использования низкоинтенсивного лазерного излучения для профилактики и лечения ранних и поздних послеоперационных осложнений дентальной имплантации

В последние годы для профилактики и лечения осложнений, гармонизации восстановительных процессов в мягких тканях и костных структурах челюстных костей, остеоинтеграции имплантатов после ДИ все шире используются различные методики так называемых «оптимизированных» лазерных воздействий, предполагающие возможность варьирования режимами (импульсный, непрерывный), длиной волны (синие, зеленые, красные, инфракрасные и др.), мощностью излучения, внешними модуляциями, при оптимальной пространственной временной организации лазерного излучения в конкретной клинической ситуации.

Применительно к проблематике ДИ значимо [23, 101], что комплексная лазеротерапия (ЛТ) проводится преимущественно в 2-х методиках: сочетанной – одновременное воздействие физических факторов на одну и ту же область; комбинированной – разновременное, последовательное воздействие физическими факторами с разными интервалами в минутах, днях, курсах, а также может применяться в комбинации с фармакотерапией. Принципиально, что НИЛИ (преимущественно в средних терапевтических дозах) способно положительно влиять на фармакокинетику и фармакодинамику лекарственных средства (т.е. оказывать фармакомодулирующее действие); минимизировать дозы антибиотиков, противовоспалительных и анальгезирующих препаратов.

Полученные знания механизмов общего и местного действия НИЛИ позволяют рассматривать ЛТ как вектор следующих направлений оптимизации ДИ: устранение резидуальных воспалительных явлений в мягкотканном и костном комплексе после операции, особенно после непосредственной ДИ; профилактика осложнений ДИ на этапе первичной фиксации имплантата; подготовка костной ткани к введению имплантатов; купирование острого посттравматического

воспаления в периимплантатных мягких тканях и костной ткани челюстей после ДИ; профилактика осложнений ДИ в ранний и поздний послеоперационный периоды; стимуляция условий регенерации костной ткани челюстей и успешной остеointеграции имплантатов; адаптация костной ткани челюстей к повышенной жевательной нагрузке после нагружения имплантатов протезами.

Доказано [59], что при использовании импульсного НИЛИ после ДИ быстрее восстанавливаются показатели местного и общего иммунитета, сокращается продолжительность послеоперационного воспаления. По мнению специалистов [86], НИЛИ целесообразно использовать для профилактики и ликвидации посттравматических воспалительных явлений в периимплантатном десневом комплексе, для повышения уровня репаративной остеointеграции имплантатов. Наиболее выраженный противовоспалительный эффект применения НИЛИ отмечен у всех пациентов с ранним периимплантитом, тогда как эффективность действия излучения при поздних периимплантитах отмечена в 70,0% случаев в течение 6 мес. и в 45,0% - в течение года. Экспериментальные исследования [90] обосновывают, что через 3 мес. после ДИ на фоне использования НИЛИ минеральный состав костной ткани не отличается от такового у зрелой костной ткани, в 1,5-2 раза увеличивается количество остеогенных клеток вокруг пористого титанового имплантата, на 74% усиливаются прочностные свойства вновь сформированного композиционного материала «титан – костная ткань». Применение НИЛИ в режиме постоянно меняющейся частоты при непосредственной ДИ (до и после операции) ускоряет сроки заживления операционной раны в 2 раза при 2-х курсах лазерных воздействий в основе чего лежит, в том числе улучшение состояния локального кровотока: устранение ишемии тканей и усиление венозного оттока.

Клиницистами [40] сделан особый «геронтологический» акцент на целесообразность включения НИЛИ (в сочетании с иммуномодулирующей терапией) в комплекс мероприятий по ДИ в раннем послеоперационном периоде у лиц пожилого и старческого возраста.

Доказано [8], что применение НИЛИ (0,89 мкм) в ауторезонансном режиме способствует более выраженному и стойкому противовоспалительному эффекту у пациентов с ранним периимплантитом. Методом доплеровской флуометрии изучены тонкие механизмы противовоспалительного действия НИЛИ, его влияние на состояние микроциркуляции в воспаленном периимплантатном тканевом комплексе: усиление механизмов активной и пассивной модуляции тканевого кровотока в микроциркуляторном звене за счет усиления миогенной активности микрососудов и снижения внутрисосудистого сопротивления с последующей нормализацией тканевого кровотока, восстановлением пассажа крови в микроциркуляторном русле и оптимизацией трофики тканей. Доказано, что нормализация параметров микроциркуляции в поврежденных тканях после применения НИЛИ наступает на 5-7 день лазеротерапии. Комплексные исследования [45, 46] обосновывают перспективы комбинирования лазеротерапии с озono- и КВЧ-терапией для профилактики ранних и поздних осложнений ДИ. В частности, доказано, что подобные комбинации физических факторов на 5-17% повышают эффективность воздействия в сравнении с монотерапией теми же факторами. Доказано [44], что применение биосинхронизированной лазеротерапии в комплексе ДИ вызывает: компенсацию нарушений локального кровообращения в области инсталлированного имплантата за счет устранения явлений ишемии на фоне улучшения тонуса артериальных сосудов в предоперационный период в комплексе с нормализацией венозного оттока в послеоперационный период; устранение иммунного и электролитного баланса слюны; улучшение структуры и плотности костной ткани челюстей; улучшение психоэмоционального состояния и качества жизни пациентов, завершивших лечение с использованием ДИ.

В специальной зарубежной литературе [117] преимущественно анализируются два механизма действия НИЛИ, востребованные в дентальной имплантологии: сокращение времени продолжительности послеоперационного периода, снижение частоты значимых клинически проявлений в мягких периимплантатных тканях, а также улучшение регенерации костной ткани.

Экспериментально обосновано многоуровневое действие НИЛИ на процессы остеоинтеграции имплантатов в костной ткани челюстей на клеточном и тканевом уровнях [125, 140, 142, 148, 151, 153, 160]. Так, в условиях эксперимента [152], на основе гистоморфологических исследований продемонстрировано, что НИЛИ стимулирует прикрепление и пролиферацию остеобластоподобных клеток к поверхности титанового имплантата, обеспечивая формирование особой системы костная ткань-имплантат. Во многих работах клиническая оценка влияния НИЛИ на процессы остеоинтеграции обоснованно проводится по определению степени стабильности имплантата методом частотно-резонансного анализа (ЧРА). Так, в исследовании Voeriu S. (2010) [117] подобный сравнительный анализ проведен в сопоставимых группах пациентов, проходящих лечение с использованием ДИ, одна из которых в послеоперационный период ДИ, получала ЛТ аппаратом OsseoPulse Model AR 300 Bone regeneration System (Citagenix, Canada), генерирующим излучение плотностью в 20 mW/cm^2 в течение 20 минут, при длине волны 618 нм (терапевтическая доза), а другая – лечение по стандартной методике, но без использования НИЛИ. Убедительно доказано, что период полной остеоинтеграции имплантатов у пациентов, получавших ЛТ, был на 60% короче, чем в контроле. Наивысшая стабильность имплантатов у лиц основной группы (НИЛИ) была отмечена в срок на 42 дня более ранний (на 28 день), чем в контроле. Вместе с тем, в рандомизированном двойном слепом исследовании [141], при решении задачи оценки влияния НИЛИ длиной волны 830 нм и мощностью 86 мВт (GaAlAs диодный лазер) на процесс остеоинтеграции методом ЧРА было установлено, что использование лазера с заданными техническими характеристиками достоверного влияния на стабильность имплантатов не оказывало. Вместе с тем, облучение непосредственно перед установкой имплантата зоны имплантации лазером с длиной волны 690 нм и мощностью 100 мВт в течение 1 минуты сопровождалось сохранением больших, чем в контроле, числом жизнеспособных остеоцитов.

Продемонстрировано [151, 153, 154], что устойчивость имплантатов в отдаленные сроки функционирования протетических конструкций зависит и от

того, как плотно эпителиальные и соединительно-тканевые комплексы прикреплены к титановой поверхности имплантата, защищая кость от микробной инвазии. С этих позиций значимы доказанные факты, что НИЛИ стимулирует рост и адгезионные свойства слизистой десны в периимплантатной зоне. В работах Chung H. et al. (2012) обосновано, что НИЛИ увеличивает активность остеобластов и остеокластов и стимулирует продукцию коллагена. Экспериментальные работы [178] свидетельствуют о положительном влиянии диодного лазера с длиной волны 830 нм, мощностью 40 мВт и дозой 4,8 Дж/см² на процессы регенерации костной ткани челюстей собак в системе кость-имплантат после инсталляции имплантатов. Доказано, что Ga-Al-As лазер, используемый в течение недели после удаления зубов у экспериментальных крыс, способствует пролиферации фибробластов и ускоряет образование костного матрикса [195]. Биостимулирующее действие НИЛИ проявляется оптимизацией соединения в системе имплантат-кость, экспрессией остеопротегерина (OPG), RANKL, RANK, в целом, активизацией метаболической активности клеток костной ткани.

Многие исследования целесообразности применения «холодных» лазеров в дентальной имплантологии обоснованы необходимостью достижения анальгезирующего и противоотечного эффектов с целью снижения уменьшения послеоперационной боли и отека [164], снижения выраженности парестетических постоперационных осложнений [164], купирования явлений мукозита и периимплантита [131].

Интерпретация весьма разнотивых данных о влиянии НИЛИ на процессы остеоинтеграции имплантатов затруднительна, т.к. работы разнятся по дизайну, используемым экспериментальным моделям, числу, типу и локализацией используемых имплантатов, различием материалов, из которых они изготовлены, характеристикам их поверхности, методологии клинической оценки эффективности ДИ, клиническим характеристикам субъектов исследования

Воздействие НИЛИ обосновано рассматривается как безболезненная, не нуждающаяся в предварительном обезболивании, неинвазивная, легко воспроизводимая методика контроля болевого симптома, проявляющегося в ЧЛЮ

при различных воспалительных процессах, механических повреждениях мягких тканей полости рта и костной ткани челюстей, нейростоматологической патологии и др. [138]. Преимущества НИЛИ связывают с соответствующими эффектами – противовоспалительным, анальгетическим, стимулирующим ранозаживление, иммуностимулирующим действием, вазоактивным действием (ускорение локального кровотока и активация вазодилатации), ускорением клеточного метаболизма в мягкотканном периимплантатном комплексе.

Длина волны >800 нм (инфракрасный лазер) обеспечивает более глубокое проникновение НИЛИ, поэтому используется для купирования БС при лечении суставной, неврологической, мышечной патологии. Длина волны <800 нм обеспечивает поверхностную абсорбцию излучения и рекомендуется для лечения заболеваний кожи лица и слизистой оболочки полости рта. Обезболивающий эффект НИЛИ связывают со стабилизацией мембран нервных клеток, увеличением редокс-потенциала клеток, интенсификацией продукции макрофагов (АТФ), которые способствуют восстановлению клеточных мембран и снижают болевую проводимость, а также с усилением синтеза эндорфина и брадикинина, приводящему к снижению активности волокон «С», «Дельта», концентрации серотонина [125].

Противовоспалительный и противоотечный эффекты НИЛИ связывают с: ингибированием продукции противовоспалительных цитокинов типа простагландина E₂, активатора плазминогена, следствием чего в облучаемой области определяется меньше воспалительных клеток; подавлением миграционной активности клеток воспаления; ингибированием провоспалительных цитокинов типа TNF- α , IL-1 β , Cox2, PG-E, mRNA; ингибированием циклооксигеназы; усилением продукции β -эндорфинов; активизацией дегрануляции тучных клеток с последующим высвобождением провоспалительных субстанций, усиливающих ранозаживление.

При выборе методики и аппаратного обеспечения лазеротерапии следует учитывать, что анальгезирующий эффект НИЛИ дозозависим, он максимально проявляется при средней дозе 7,5 Дж/см² (до 19 Дж/см²) и плотности мощности 5-

21,2 мВт/см² и, по данным экспериментальных исследований, сопоставим с действием НПВС [115, 116]. Обоснованы клинические рекомендации [134] по использованию лазера с длиной волны 800-830 нм для купирования лицевой миофасциальной боли. Для заболеваний ВНЧС [155] эффективно применение Ga-Al-As диодного лазера с длиной волны 904 нм, мощностью 17 мВт (15 сеансов) для купирования симптомов затрудненного открывания рта. Убедительные доказательства эффективного купирования болевого симптома при миофасциальной боли в области ВНЧС с помощью НИЛИ представлены в плацебо-контролируемом исследовании [192].

По данным [172], улучшение двигательной активности мышечно-суставного аппарата ВНЧС, снижение болевого симптома было отмечено у пациентов с дисфункцией ВНЧС при включении в лечебный комплекс НИЛИ в терапевтическом режиме (820 нм, 3 Дж/см², 300 мВт), что оказалось сопоставимым по эффективности с использованием ортопедических шин. Сходные параметры лазерного излучения (830 нм, 500 мВт, 20 сек, 4 Дж/см²) для повышения эффективности лечения дисфункции ВНЧС и связанного с ней затрудненного открывания рта рекомендованы [130] по результатам рандомизированного плацебо-контролируемого исследования.

При определении оптимальных технологических режимов НИЛИ в имплантологии указывается на значение оптимального выбора параметра мощности излучения, его площади и продолжительности воздействия. По мнению Van Breguel Н.Н. et al. (1992), плотность мощности, превышающая 21 мВт/см², подавляет активность фибробластов в течение определенного времени, оказывая неблагоприятное влияние на течение репаративных процессов в соединительнотканых структурах. Вместе с тем, обзорные материалы [193] указывают на допустимое увеличение диапазона мощности НИЛИ (0,45-60 Дж/см²), при котором проявляется способность лазера стимулировать пролиферацию фибробластов, необходимую для образования грануляционной ткани с большим количеством вновь образованных сосудов. Описанные факты имеют патогенетическую значимость, т.к. механизмы регенерирующего действия

НИЛИ связаны со способностью активировать высвобождение факторов роста из фибробластов и стимулировать их пролиферацию.

Сегодня медицина невозможна без использования и постоянного совершенствования лазерных технологий. Современная лазерная стоматология и лазерно-оптическое приборостроение последовательно решают актуальные вопросы аппаратного обеспечения лазеротерапии для реализации оптимального для конкретной нозологии (стадия, форма патологического процесса и др.) режима и пространственно-временного распределения лазерного воздействия. Практические рекомендации по использованию лазерных технологий в консервативно-профилактическом ключе дентальной имплантологии разработаны на основе обобщения опыта применения лазерных терапевтических аппаратов различной мощности, назначения и комплектации (отечественные приборы серии «Матрикс», «Милта», «Ягода», «Узор», «Оптодан», «Лазлик» и др.), а также ряда разрешенных к применению в РФ, сертифицированных лазерных аппаратов зарубежного производства. Однако, обзор специальной отечественной и зарубежной литературы, опубликованной до 2014 года, указывает, что возможности применения нового портативного диодного лазерного аппарата В-Cure Laser Dental Pro (Би Кьюр Лазер Дентал Про) на основе Ga-Al-As с инфракрасным диапазоном излучения (длина волны 808 нм, мощность 250 мВт) – оптимальным для решения задачи профилактики инфекционно-воспалительных осложнений ДИ и оптимизации условий репаративной регенерации поврежденных периимплантационных тканей, ни в имплантологии, ни в стоматологической практике в целом практически не изучены. Первые данные [139], отражающие высокую клиническую эффективность использования В-Cure Laser Dental Pro для лечения воспалительно-дистрофических заболеваний и миофасциальных дисфункций височно-нижнечелюстного сустава (ВНЧС), демонстрируют выраженный противовоспалительный, анальгезирующий, миорелаксирующий эффект, эргономичность этой аппаратной лазеротерапии. В контексте профилактики инфекционных воспалительных заболеваний периимплантатных тканей и неврологических осложнений ДИ значимы результаты

экспериментального исследования Shapira L (2015), указывающие на достоверный бактерицидный эффект 5-минутного лазерного излучения по технологии В-Cure Laser Dental Pro на пародонтопатогены пародонтальной микробной. Пилотные исследования, проведенные в Федеральном научно-клиническом центре спортивной медицины и реабилитации ФМБА РФ (2016), свидетельствуют о выраженном анальгезирующем эффекте генерируемого прибором излучения, обосновывают показания к его применению для лечения спортивных травм, артро- и дорсопатий. Расширены показания к применению прибора Би-Кьюр Лазер в неврологической практике при лечении острых и хронических проявлений корешкового симптома, купирования болевых симптомов, связанных с заболеваниями позвоночника (межпозвонковые грыжи) и суставного аппарата [34]. Продемонстрировано также, что использование инфракрасного лазерного излучения аппаратом Би-Кьюр Лазер нивелирует проявления болевого и спастического симптомов с нормализацией периферического систолического сопротивления и периферического тонуса сосудов с повышением пульсового кровенаполнения и эластичности сосудистой стенки гемодинамических структур конечностей.

Возможности использования портативного лазеротерапевтического прибора Би-Кьюр Лазер Дентал Про для профессионального применения врачом и последующего домашнего лечения, осуществляемого подготовленным пациентом самостоятельно, соответствуют современной глобальной стратегии ВОЗ по повышению медицинской грамотности и комплаентности пациента к поддержанию здоровья за счет их активного вовлечения в лечебный процесс, реализацию профессиональных рекомендаций врача [126]. Эти аспекты методических возможностей лазеротерапии с помощью аппарата Би-Кьюр Лазер применительно к стоматологической практике не изучены и представляют практический интерес.

Резюме. Проведенный критический анализ специальной зарубежной и отечественной литературы и оценка степени разработанности проблемы позволяет заключить, что:

- ДИ обосновано сохраняет позиции ведущего лечебного тренда современной стоматологии; совершенствуются технологии, материалы, аппаратурно-инструментальное и методическое обеспечение имплантационного лечения; расширяются показания, отмечается экспоненциальный рост практического применения ДИ для комплексного лечения пациентов с ОЗ;

- существуют нерешенные вопросы ДИ, важная часть которых связана с необходимостью прогнозирования, раннего выявления и оптимальной коррекции осложнений ДИ, во многом снижающих качество жизни пациента, ближайшие и отдаленные клинико-функциональные результаты и медико-экономическую значимость проведенного лечения;

- данные о структуре, частоте, методологических возможностях профилактики и лечения осложнений ДИ, особенно возникающих на раннем и позднем этапах постимплантационного периода, разнотипны, не всегда систематизированы, требуют анализа применительно к конкретным популяционным группам;

- благоприятное неосложненное течение раннего послеоперационного периода ДИ обеспечивает оптимальные условия репаративной регенерации мягких тканей и остеоинтеграцию имплантата, гарантирует высокие ближайшие и отдаленные эстетико-функциональные результаты ортопедической реабилитации пациента;

- возрастает значение динамического мониторинга состояния периимплантатных тканей в ранний и поздний периоды хирургического этапа ДИ, успешность которого может быть достигнута совместными усилиями врача-имплантолога и пациента; требуют дальнейшего совершенствования методы врачебного контроля заживления послеоперационной раны, учитывающие специфику реактивных изменений в тканях и органах ЧЛЮ после проведения ДИ в комплексе с длительными и сложными РКПО (синус-лифтингом, НКР и др.);

- перспективна разработка эффективных стратегий взаимодействия врача и пациента в ранний послеоперационный период, предполагающая строгий баланс профессиональных оценок и активного вовлечения пациента в процесс самооценки

уровня стоматологического здоровья и объективной регистрации субъективных ощущений после оперативного вмешательства, в т.ч. для формирования необходимого уровня его стоматологической комплаентности к поддержанию результатов лечения;

- накоплен объемный материал о преимуществах, механизмах, положительных эффектах и нерешенных вопросах применения различных физических факторов, в первую очередь, лазеротерапии для оптимизации исходов ДИ за счет снижения, выраженности и лечения осложнений в ранний послеоперационный период; постоянно совершенствуются методики, предполагающие использование более совершенных аппаратов для лазеротерапии и лазеропрофилактики послеоперационных осложнений ДИ инфекционно-воспалительного и травматического генеза;

- тематика многочисленных общих и местных эффектов НИЛИ и ЛТ при воспалительных заболеваниях полости рта и ЧЛО всесторонне разработана, однако ее лечебно-профилактические возможности и реабилитационный потенциал далеко не исчерпан. Поступательное развитие биомедицинской фотоники в стоматологическом сегменте связано со многими перспективными направлениями, в числе которых сохраняется тренд разработки, создания и внедрения в широкую клиническую практику малогабаритных лазеротерапевтических аппаратов, адаптированных к специфике профессионального применения и домашней терапии для потенцирования конечных медико-социальных и медико-экономических результатов на фоне проявления противовоспалительного, противоотечного, анальгезирующего и регенерирующего действия НИЛИ у пациентов с воспалительными заболеваниями пародонта и эндодонта, слизистой оболочки полости рта, а также лиц, прошедших хирургический этап ИЗП;

- представляет практический интерес оценка целесообразности включения лазерной технологии Би-Кьюр Лазер Дентал Про в комплексе лечебно-профилактических и реабилитационных мероприятий при ДИ для снижения частоты и клинической выраженности посттравматических проявлений и осложнений в послеоперационный период. Теоретически значимы исследования по

оценке возможностей влияния лазерной технологии на процессы остеоинтеграции внутрикостных имплантатов с помощью динамического частотно-резонансного анализа их стабильности. Обоснована разработка методик самооценки пациентом успешности течения послеоперационного периода ДИ, создающих возможности интерактивного взаимодействия врача-стоматолога и пациента для формирования его высокой комплаентности к поддержанию необходимого уровня стоматологического здоровья в дофункциональный период имплантологического лечения;

- требуют решения вопросы инструментально-технологического обеспечения отдельных диагностических мероприятий (например, атравматичной методики оценки степени открывания рта) в системе мониторинга течения послеоперационного периода ДИ. Актуализируется разработка методики применения лазеротерапии по технологии В-Cure Laser Dental Pro в комплексе дентальной имплантации, оценка успешности ее лечебно-профилактических эффектов с позиций качества жизни пациента, проходящего имплантологическое лечение. Сказанное выше предопределило цель и задачи планируемого исследования.

ГЛАВА 2. МАТЕРИАЛЫ И МЕТОДЫ ИССЛЕДОВАНИЯ

Для решения поставленной цели на базах крупного муниципального учреждения здравоохранения г. Перми (Пермский край) ГБУЗ ПК «ГСП №2» (гл. врач, к.м.н. – Е.В.Чупракова) (рис. 2.1 а), стоматологической больницы Клинического многопрофильного медицинского центра ПГМУ им. академика Е.А.Вагнера (гл. врач – О.В.Поздеева) и кафедры терапевтической стоматологии и пропедевтики стоматологических заболеваний (зав. кафедрой – Заслуженный работник здравоохранения РФ, д.м.н., проф. О.С.Гилева) ФГБОУ ВО ПГМУ им. академика Е.А.Вагнера Минздрава России (ректор – д.м.н., проф. И.П.Корюкина) (рис. 2.1 б) проведен комплекс клинико-инструментальных и социологических исследований, включающий ретроспективный этап анализа послеоперационных осложнений (исходов операции) ДИ по материалам архивной медицинской документации, и проспективную часть по поиску и обоснованию оптимальных подходов к раннему выявлению, профилактике и лечению воспалительных осложнений, коррекции выраженных местных посттравматических реакций на основе применения усовершенствованной методики низкоинтенсивной лазеротерапии, с использованием оригинальных диагностических устройств и социологических инструментов.



а



б

Рисунок 2.1 – Базы выполнения исследования: (а) ГБУЗ ПК «Городская стоматологическая поликлиника №2»; (б) стоматологическая больница Клинического многопрофильного медицинского центра ПГМУ им. академика Е.А.Вагнера

Структура научной работы построена в соответствии с принципами доказательной медицины и стандартами надлежащей клинической практики (Good Clinical Practice, GCP) [66, 200]. Научное исследование включено в основной план НИР и одобрено решением Локального этического комитета ФГБОУ ВО ПГМУ им. академика Е.А.Вагнера Минздрава России (номер госрегистрации 115030310055).

2.1. Объем, материал и методы ретроспективной части исследования

На первом этапе работы, после всестороннего целевого анализа отечественной и зарубежной литературы, оценки степени проработанности проблемы и выделения перспективных подходов к ее решению, была сформулирована рабочая *научная гипотеза* о том, что использование НИЛИ в режимах, соответствующих техническим возможностям нового лазерного терапевтического аппарата Би-Кьюр Лазер Дентал Про, патогенетически обосновано и может быть эффективно использовано для профилактики и лечения воспалительных и нейро-сенсорных послеоперационных осложнений ДИ, а, с учетом имеющихся у этого прибора преимуществ перед существующими аналогами, может обеспечить повышение качества хирургического этапа протезирования на имплантатах.

Для решения исходной задачи определения особенностей течения (успешности) послеоперационного периода ДИ проведен ретроспективный анализ медицинской документации – выкопировок из 182 амбулаторных карт стоматологического пациента (учетная форма 043/у) с частичным отсутствием зубов (ЧОЗ) (K08.01), прошедших имплантационное зубное протезирование (ИЗП) в период с 2010 по 2015 гг., а также прилагавшихся к картам сопроводительных вкладышей врачей хирургического и ортопедического отделений, осуществлявших основные его этапы. Пакет анализируемой документации формировали методом случайной выборки, репрезентативность которой соответствовала необходимым критериям [59]. Документальный материал анализировали дискриптивными методами (Microsoft ® Excel ® 2013), интерпретируя информацию,

характеризующую: субъекты исследования (возраст, пол, общемедицинский статус пациента к моменту ДИ, наличие вредных привычек (интенсивное длительное курение); собственно ДЗР, по поводу которых показана ДИ (протяженность, локализация и др.); проведенное имплантационное лечение – методика ДИ, наличие и вид сопутствующих или предшествующих ей реконструктивных костнопластических операций (РКПО); тип, диаметр и длина установленных имплантатов, их количество [64] – единичные (1-2 имплантата), 3-4 ед., 5 и более имплантатов; топографические зоны установки по 6 квадрантам [119]: 1 – зона улыбки на верхней челюсти (ВЧ) – от первого левого премоляра до первого правого премоляра; 2.3. – два (левый и правый) задне-боковых квадранта ВЧ – дистальнее первых премоляров; 4 – передний нижнечелюстной – от клыка до клыка; 5.6 – два (левый и правый) задне-боковых квадранта НЧ.

При работе с архивным материалом прицельно анализировали имеющиеся данные, характеризующие течение раннего (7-10 дней после операции) и позднего (вплоть до момента раскрытия и установки формирователя десны) постимплантационного периода. Прослеживали: наличие, выраженность (слабый, умеренный, сильный, требующий медикаментозной коррекции) и, по возможности, продолжительность (до 3-х дней, до 3-5 дней, более 5-ти дней) болевого симптома (БС); его локализацию (локальная, в области имплантации; фасциальная, в области лица); наличие, выраженность и, по возможности, продолжительность сохранения отека, гиперемии и кровоточивости мягких периимплантационных тканей; состоятельность швов (наличие и характеристика налёта, расхождение швов и др.); наличие, выраженность и стойкость фасциальных отеков, гематом, кровоизлияний; наличие, степень выраженности и стойкость сохранения ограниченного открывания рта (тризма); наличие нейро-сенсорных нарушений (локальных, в области конкретных зон лица); наличие симптомов общей интоксикации, реакции региональных лимфатических узлов; характер заживления раны (первичное / вторичное натяжение); наличие признаков (диагноза) верхнечелюстного синусита; при наличии выраженного отека, гиперемии, болезненности при пальпации слизистой в периимплантатной области с образованием фибринозного налета на

швах фиксировали «ранний» постимплантационный мукозит; неудовлетворительное течение послеоперационного периода с частичной или полной несостоятельностью швов, «прорезыванием» имплантата через мягкие ткани альвеолярного отростка рассматривали как симптомы «раннего» периимплантита. Оценивали также: своевременность снятия швов; своевременная / отсроченная установка формирователя десны; неуспех операции ДИ, связанный с нагноением, расхождением краев раны, обнажением, дезинтеграцией и утратой имплантата; проведение повторной отсроченной имплантации; спектр лечебно-профилактических назначений (медикаментозная, физиотерапия, хирургическое лечение) врача для купирования тех или иных осложнений. При наличии в амбулаторных картах достаточной информации, обобщали данные об исходах операции ДИ, используя клинические критерии качества ее хирургического этапа [92].

2.2. Объем, материал и методы проспективной части исследования

Реализация основных задач работы проведена в период с октября 2015 по декабрь 2017 года на базе хирургического отделения (зав. отд. – А.А.Мухин) ГБУЗ ПК «ГСП №2» г. Перми. В течение всего 2-хлетнего периода наблюдений для перспективного планирования *двойного слепого рандомизированного проспективного сравнительного плацебо-контролируемого исследования по оценке эффективности включения лазеротерапии по технологии Би-Кьюр Лазер Дентал Про в комплекс мероприятий по дентальной имплантации*, в процессе комплексного обследования и планирования лечения пациентов с ДЗР, *методом стратифицированной рандомизации*, в соответствии с критериями включения [наличие ДЗР – включенных или/и концевых, одиночных или/и средне-протяженных, локализующихся на верхней и/или нижней челюсти; возраст от 25 до 60 лет, наличие санированной полости рта и удовлетворительной гигиены полости рта; сохранный (компенсированный – ASA I-III) системный статус; отсутствие противопоказаний к ДИ и лазеротерапии; наличие информированного

согласию на имплантационное зубное протезирование и проведение лазеротерапии с углубленной оценкой клинических, инструментальных и социологических показателей], были сформированы 2 группы пациентов (первая, вторая).

Предметом исследования явилась оценка эффективности включения лазеротерапии по технологии B-Cure Laser Dental Pro в комплекс лечебно-профилактических мероприятий хирургического этапа ДИ. *Единица исследования* – пациент с частичным отсутствием зубов, планирующий / прошедший хирургический этап ИЗП (собственно операция ДИ без или в комплексе с дополнительными реконструктивными костно-пластическими операциями). *Объекты исследования* – 55 пациентов (24 мужчины и 31 женщина в возрасте 28-57 лет с ДЗР, имеющие показания и намерения к ИЗП.

Пациенты в группах наблюдения были, в целом, сопоставимы по возрастно-половым характеристикам, исходным показателям стоматологического статуса, структуре, протяженности и топографии ДЗР, качеству костной ткани челюстей (преимущественно I-II тип кости по Lekholm U. и Zarb G., D2-D3 по Misch C.E. et al.), что обусловило, в целом, сопоставимые подходы к выбору методики и протоколам ДИ (с и без использования дополнительных РКПО).

Клинико-топографическая характеристика ДЗР у пациентов групп наблюдения представлена в таб. 2.1.

Таблица 2.1 – Характеристика дефектов зубных рядов у пациентов групп наблюдения: частота (абс. число, %) выявления дефектов по классам Кеннеди.

Характеристика ДЗР	Группы наблюдения				Достоверность различий
	Первая		Вторая		
	Абс. число	%	Абс. число	%	
Включенные во фронтальном отделе (IV класс)	10	15,9	9	15,0	p>0,05
Включенные в боковом отделе (III класс)	39	61,9	36	60,0	p>0,05
Односторонние концевые (II класс)	13	20,6	13	21,7	p>0,05
Двухсторонние концевые (I класс)	1	1,6	2	3,3	p>0,05
Итого	63	100	60	100	

У пациентов *первой группы* (12 мужчин и 15 женщин в возрасте от 31 до 54 лет) выявляли 63 ДЗР, преимущественно включенных, локализующихся в боковых отделах ВЧ и НЧ (III и IV кл. по Кеннеди); с приблизительно равной частотой выявлялись односторонние концевые и включенные во фронтальном отделе (20,6% и 15,9% соответственно) ДЗР. У одного пациента (1,6%) планировалось имплантационное зубное протезирование при двухстороннем концевом ДЗР. В 85,2% случаев у пациентов первой группы определяли наличие нескольких ДЗР, в том числе одновременно на верхней и нижней челюсти.

У пациентов *второй группы* (12 мужчин и 16 женщин в возрасте от 28 до 57 лет) было выявлено 60 ДЗР, среди которых доминировали включенные дефекты, локализующиеся в боковых отделах челюстей (60,0%); каждый пятый дефект (21,7%) классифицировали как односторонний концевой, чуть реже (15,0%) встречали ДЗР, включенные во фронтальном отделе. У одного пациента диагностировали двухсторонние концевые дефекты (3,3%) на обеих челюстях. Таким образом, пациенты в группах наблюдения были в целом сопоставимы по клинико-топографическим характеристикам ДЗР.

Характеристика протяженности ДЗР у пациентов групп наблюдения представлена в таб. 2.2.

Таблица 2.2 – Характеристика ДЗР у пациентов групп наблюдения; частота (абс. число, %) выявления дефектов различной протяженности.

Характеристика ДЗР	Группы наблюдения				Достоверность различий
	Первая		Вторая		
	Абс. число	%	Абс. число	%	
Одиночные	14	21,9	16	25,8	p>0,05
Средней протяженности (2-3 зуба)	50	78,1	46	74,2	p>0,05
Протяженные (4 и более зубов)	-	-	-	-	-
Итого	64	100	62	100	

По данным клинического обследования пациентов *первой группы*, в подавляющем большинстве случаев (78,1%) диагностировали наличие ДЗР средней

протяженности, в то время как одиночные дефекты составили лишь 21,9%. Дефектов протяженностью более 4-х зубов в данной группе отмечено не было.

У пациентов *второй группы* чаще (74,2%) диагностировали ДЗР средней протяженности, причем в 78,3% отсутствовали 2 рядом стоящих зуба. Каждый четвертый (25,8%) ДЗР являлся одиночным. ДЗР большой протяженности (более 4-х зубов) диагностировано не было. Таким образом, пациенты в группах наблюдения были, в целом, сопоставимы по протяженности ДЗР.

У лиц *первой группы* ДЗР, локализующиеся на ВЧ и НЧ выявлены практически в равных соотношениях (54,7% и 45,3% соответственно). ДЗР у пациентов второй группы достоверно чаще (58,1% против 41,9%, $p < 0,05$) локализовались на ВЧ. Однако не было отмечено межгрупповых отличий между локализацией ДЗР на верхней (54,7% и 58,1% - у лиц первой и второй групп соответственно, $p > 0,05$) и нижней (45,3% и 41,9% - у лиц первой и второй групп соответственно, $p > 0,05$) челюстях; по данному показателю группы были сопоставимы.

Таким образом, у пациентов в группах наблюдения чаще выявляли включенные среднепротяженные дефекты, локализующиеся в боковых отделах преимущественно на верхней челюсти.

В соответствии с избранными протоколами ДИ у 55 пациентов групп наблюдения были установлены 252 внутрикостных дентальных имплантата (137 ед. – у пациентов первой и 115 ед. – второй группы), а также проведено 52 дополнительных РКПО, структура которых представлена в таб. 2.3.

Таблица 2.3 – Характеристика и частота проведения оперативных вмешательств (операция ДИ и дополнительные реконструктивные костно-пластические операции) у пациентов в группах наблюдения.

Вид оперативного вмешательства	Группы наблюдения			
	Первая		Вторая	
	Абс. число	%	Абс. число	%
Стандартная ДИ (без РКПО)	36	56,3	38	61,3
Одномоментная ДИ с РКПО	22	34,4	20	32,2
• Синус-лифтинг (закрытый)	14	21,9	15	24,2
• Направленная тканевая регенерация	8	12,5	5	8,0
Отсроченная ДИ с РКПО	6	9,3	4	6,5
• Синус-лифтинг (открытый)	2	3,1	1	1,6
• Направленная тканевая регенерация	4	6,2	3	4,9
Всего операций	64	100	62	100

Удовлетворительные условия для установки дентальных имплантатов, не требующие предварительных РКПО, по результатам клинико-рентгенологического обследования выявляли при планировании 56,3% операций ДИ у пациентов первой группы и 61,3% - второй группы. Операций удаления зуба с одномоментной операцией ДИ не проводили.

При составлении плана ИЗП, в среднем, в 25,4% случаев, исходя из данных рентгенологических исследований, планировали проведение операции субантральной аугментации; по итогу проведенных оперативных вмешательств у пациентов групп наблюдения было проведено 29 операций закрытого синус-лифтинга (14 – у пациентов первой группы, 15 – у пациентов второй группы), а также в единичных случаях (3,1% и 1,6% в первой и второй группе соответственно) было принято решение о проведении операции латерального синус-лифтинга с отсроченным проведением ДИ. Таким образом, в 90,6% случаев операцию увеличения объема костной ткани верхней челюсти проводили по закрытой методике.


Операции направленной тканевой регенерации кости (НКТР) с использованием костнозамещающих материалов и резорбируемых мембран для

создания лучших условий остеоинтеграции внутрикостных имплантатов проводили у 15,8% пациентов (18,7% - в основной и 12,9% - в группе сравнения), причем 65,0% из них были проведены одновременно с операцией ДИ, а треть – до операции (отсроченная ДИ).

При проведении абсолютного большинства дополнительных РКПО при ДИ и в 6,7% операций ДИ применяли технологию А-PRF с получением фибриновых сгустков (PRF) и плазмы (PRP) для стимуляции, улучшения и ускорения регенеративных процессов в тканях челюстей. Для получения препаратов PRF и PRP использовали настольную центрифугу Hettich EBA-200 (Германия) (рис. 2.2 а), пробирки для центрифугирования крови и получения фибрина, обогащенного тромбоцитами (Platelet Rich Fibrin): APRF-L (жидкой фракции; белая крышка) и APRF-S (фибринового сгустка; красная крышка) (рис. 2.2 б). При проведении РКПО также использовали резорбируемые двухслойные мембраны Bio-Gide® (рис. 2.3а) и натуральный остеозамещающий материал (Geistlich Pharma AG, Швейцария) (рис. 2.3 б).

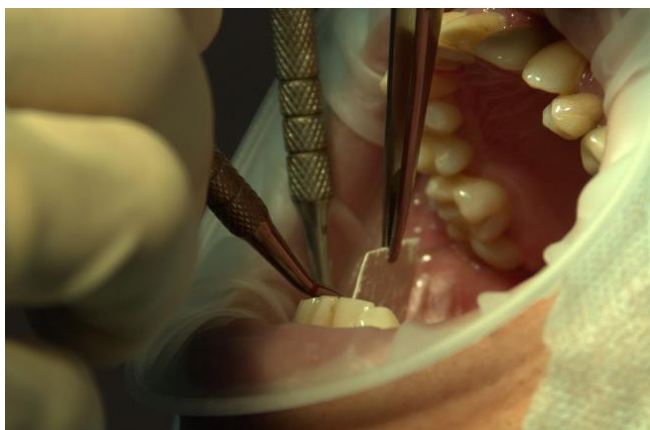


а

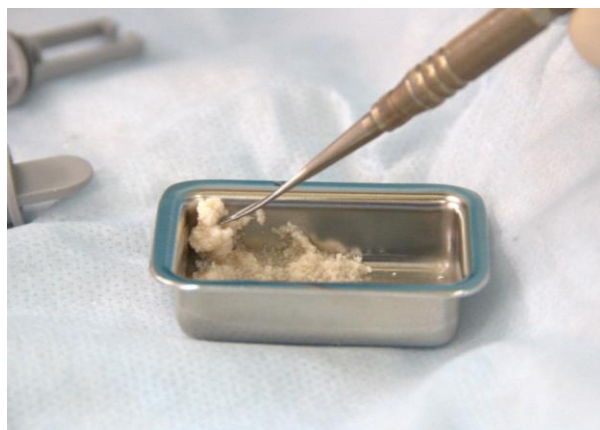

б

Рисунок 2.2 - Настольная центрифуга Hettich EBA-200 (Hettich Zentrifugen, Германия) (а); наполненные пробирки для центрифугирования крови (б).



а



б

Рисунок 2.3 - Установка биорезорбируемой мембраны Bio-Gide® и ее фиксация в зоне имплантации (а); получение пластилиноподобной массы для костной пластики из смеси остеозамещающего материала Bio-Oss® и плазмы крови (б).

Протоколы проведения операций ДИ и РКПО были дополнены включением низкоинтенсивной лазеротерапии в профилактическом и лечебно-реабилитационном режимах, для чего использовали лазерные терапевтические аппараты Би-Кьюр Лазер Дентал Про (Good Energies®, Israel) (рис. 2.4), часть из которых в соответствии с дизайном слепого плацебо-контролируемого исследования, были условно названы «активные», другая (15) – «неактивные». «Активные» аппараты имели соответствующий международный сертификат (CE 0120 – Medical Device) и серийный номер, генерировали инфракрасное лазерное излучение с длиной волны 808 нм, мощностью 250 мВт, с частотой импульсов 14 кГц, расфокусированным лучом 4,5 см x 1,0 см с плотностью потока энергии 14,4 Дж/мин на пике (3,2 Дж/см² в мин.), были допущены к применению в сфере здравоохранения РФ (№ РЗН 2014/2167).

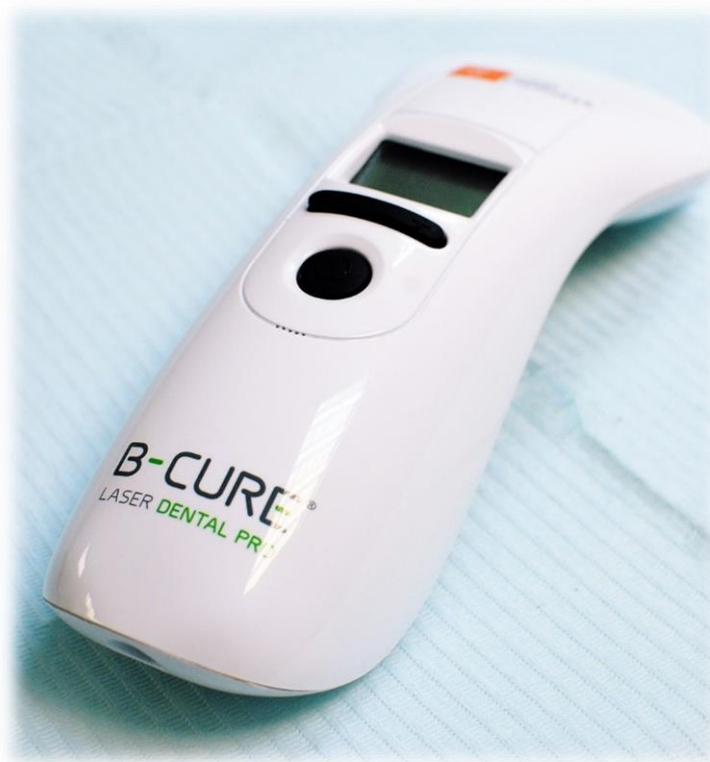

Рисунок 2.4 – Аппарат Би-Кьюр Лазер Дентал Про
(B-Cure Laser Dental Pro, Good Energies®, Israel)

Для целей настоящего двойного слепого плацебо-контролируемого исследования были специально изготовлены 15 плацебо-аппаратов, условно названных «неактивные», с идентичным внешним дизайном и манипуляционными характеристиками, которые аналогично «активному» прибору имитировали НИЛИ зеленым цветом и имели соответствующий номер. Пациенты и лечащие врачи до завершения клинической части исследования, сбора и анализа всех клинико-функциональных данных не были осведомлены о принадлежности прибора к той или иной категории («активный», «неактивный»).

По окончании исследования использованные для лечения пациентов обеих групп лазерные аппараты прошли процедуру декодирования, и группам (первой, второй) пациентов были присвоены наименования «основная» (лазеротерапия «активным» аппаратом в комплексе ДИ) и «группа сравнения» (плацебо-лазеротерапия в комплексе ДИ).

Основная группа (ОГ), пациенты которой в комплексе мероприятий по ДИ получили лазеротерапию «активным», генерирующим соответствующее лазерное

излучение аппаратом, была представлена 12 мужчинами и 15 женщинами в возрасте от 31 до 55 лет; *группа сравнения* (ГС) – 12-тью мужчинами и 16 женщинами в возрасте 28-57 лет, получившими для лечения «неактивный» плацебо-аппарат лазеротерапии. Таким образом, заключение и выводы формулировали по результатам *двойного слепого рандомизированного проспективного сравнительного плацебо-контролируемого исследования*, обеспечивающего его высокий доказательный уровень.

2.2.1. Методы клинико-функционального обследования пациентов с частичным отсутствием зубов на этапе планирования, проведения и послеоперационного периода ДИ

При составлении плана ИЗП хирургом-стоматологом и врачом-ортопедом были использованы стандартные методы клинико-функционального обследования. Состояние системного здоровья (тяжесть, коморбидность, компенсация) с определением показаний и противопоказаний к ДИ и к лазеротерапии определяли по заключениям участковых терапевтов. Исходя из заключений специалистов, соотносили пациентов, согласно классификации ASA для специалистов стоматологического профиля (ASA Physical Status Classification System – for Dental Patients Care 2017) [185], к одной из 6 (ASA I – ASA VI) групп. В исследование вошли пациенты, соответствующие: ASA I – сохранное здоровье, отсутствие риска стоматологического лечения; ASA II – легкое течение системной патологии, компенсированной медикаментозно; ASA III – среднетяжелое течение сочетанной системной патологии, создающее определенные риски стоматологического лечения, требующие дополнительных консультаций узких специалистов и соответствующей подготовки к стоматологическому лечению. Учитывали наличие вредных привычек (курение), оказывающих влияние на исходы ДИ.

Оценка стоматологического статуса у обследуемых пациентов включала расчет показателей: интенсивности кариеса (КПУ), воспаления десны (РМА, %) и гигиены полости рта по индексу ОHI-S (Green J., Vermillion J., 1969). По итогам

комплексного стоматологического обследования формулировали диагноз «Частичное отсутствие зубов» по МКБ-10, характеризуя количество, структуру, топографию и протяженность ДЗР, принадлежность к ВЧ и НЧ, класс по Кеннеди и т.д. На основе лучевых методов диагностики (ОПТГ, Orthopantomograph O/100-2-1-2; Instrumentarium Corp. Imaging Division, Finland; конусно-лучевой компьютерной томографии, Planmeca ProMax 3D, PLANMECA, Finland) определяли качество (архитектонику, плотность) и степень атрофии костной ткани челюстей по U.Lekholm и G.Zarb (1985), Misch С. Е. и Judy К. W. М. (1987) (приоритетные типы архитектоники D2-D3).

Динамическое клинико-функциональное обследование пациентов в группах наблюдения включало:

1) анализ частоты выявления (%), характера выраженности (магнитуды, VAS, баллы), продолжительности (в течение первых суток, до 3-х дней, 5-7 дней, 8-10 дней); локализацию (локальная, фасциальная) *алгического симптома*, его сочетаемости с другой симптоматикой (отечно-деконгестивным симптомом, симптомами общей интоксикации и др.), потребности пациента купировать боль с помощью анальгетиков. У пациентов обеих групп сравнивали временные точки купирования БС.

Для объективизации субъективных ощущений выраженности алгического симптома, эффективного интерактивного взаимодействия врача и пациента (рис. 2.5), вовлечения последнего в лечебно-диагностический процесс использовали разработанную и валидированную нами методику оценки БС по модифицированной цвето-цифровой шкале боли (рацпредложение №2706 от 06.06.2016)¹, основанной на принципе комбинирования цифровых и соответствующих им цветовых кодов боли (рис. 2.6): $0 \leq VAS < 3$ («холодные» фиолетово-синие цветовые коды) – слабый БС; $3 \leq VAS < 7$ (зелено-желтые цветовые коды) – умеренный БС; $7 \leq VAS < 10$ («теплый» оранжевый и «горячий» красный цветовой код) – сильный БС; $VAS = 10$ («горячий» красно-бордовый

¹ «Способ оценки болевого симптома на этапах протетического лечения с использованием дентальной имплантации» (удостоверение на рационализаторское предложение № 2706 от 06.06.2016)


цветовой код) – нестерпимая боль. Пациенты характеризовали БС в динамике на следующих точках отсчета (T_1 – сразу после имплантации; T_{2-3} – на 2-3 день после ДИ, T_{5-7} – через 5-7 дней; T_{8-10} – по прошествии 8 дней после ДИ).

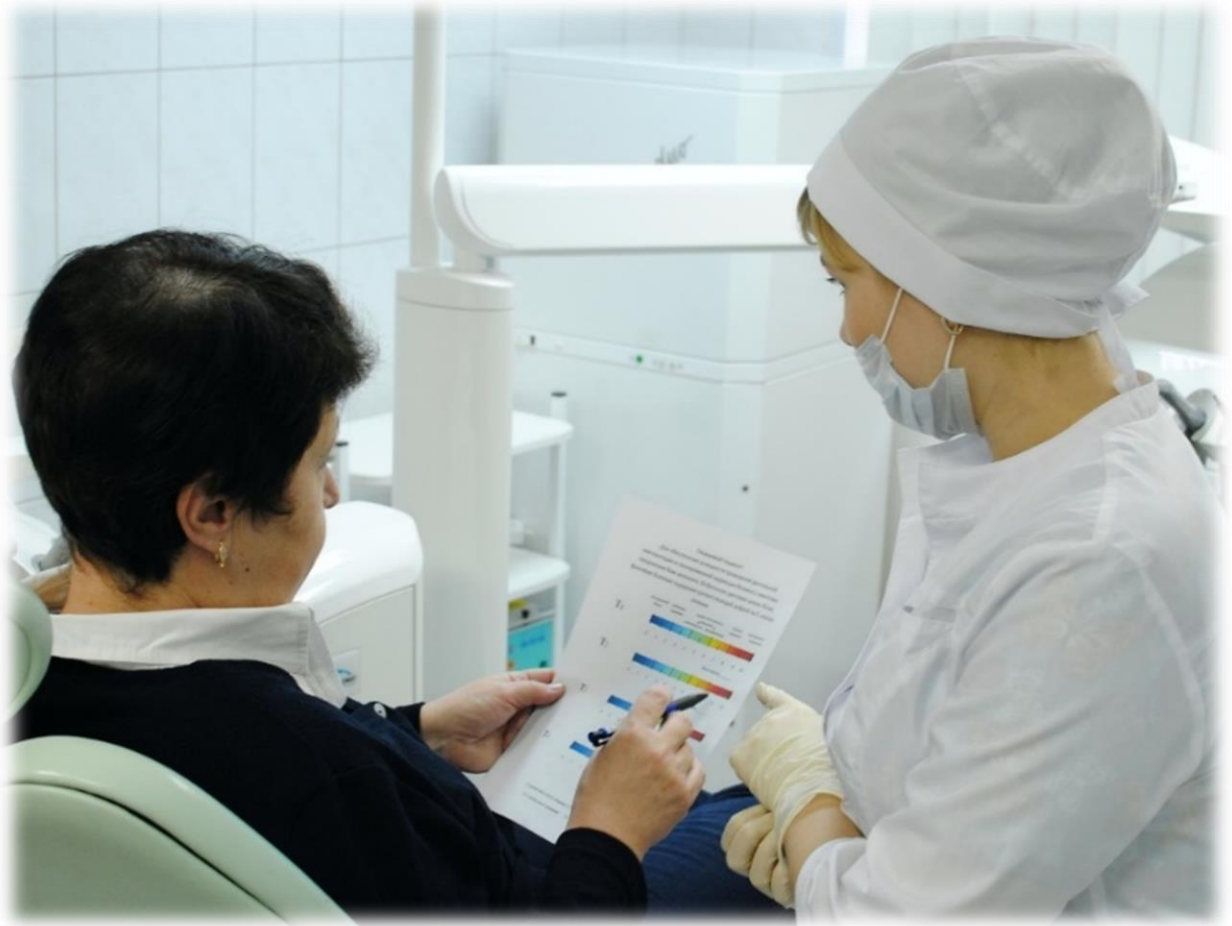

Рисунок 2.5 – Врач-стоматолог инструктирует пациента по процедуре самооценки болевого симптома в динамике постимплантационного периода.

*Уважаемый пациент, _____
 Для контроля успешности дентальной имплантации, своевременной коррекции болевого симптома просим Вас заполнить шкалу оценки боли по 10-балльной системе на указанных сроках наблюдения.*

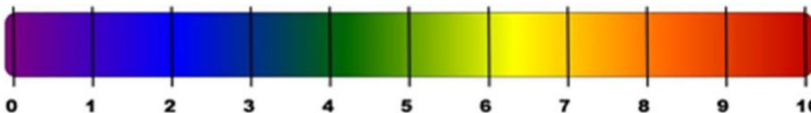
T_1



0 1 2 3 4 5 6 7 8 9 10

Ваша оценка _____

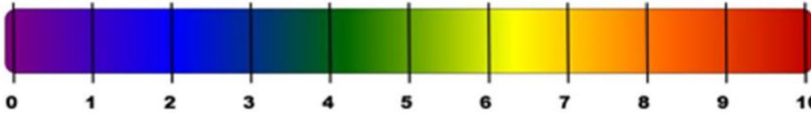
T_{2-3}



0 1 2 3 4 5 6 7 8 9 10

Ваша оценка _____

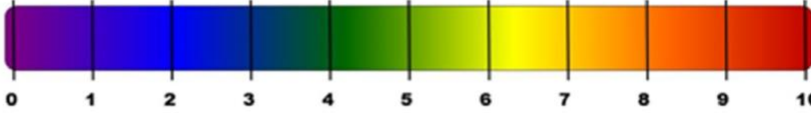
T_{5-7}



0 1 2 3 4 5 6 7 8 9 10

Ваша оценка _____


T_{8-10}



0 1 2 3 4 5 6 7 8 9 10

Ваша оценка _____

T_{90-180}



0 1 2 3 4 5 6 7 8 9 10

Ваша оценка _____

T_1 – сразу после имплантации; T_{2-3} – на 2-3 день после ДИ, T_{5-7} – через 5-7 дней; T_{8-10} – по прошествии 8 дней после ДИ; T_{90-180} – на период окончания сроков остеоинтеграции

Рисунок 2.6 – Анкета для самооценки выраженности болевого симптома у пациента в послеоперационный период ДИ.

Всего за период наблюдения проанализированы 275 субъективных показателей 55 анкет пациентов.

2) анализ частоты (%), выраженности, зон локализации и продолжительности сохранения отечного (местного и/или фасциального, орофасциального отека) симптома, степени выраженности связанных с ним эстетических и(или) функциональных нарушений (асимметрия лица, ограничение открывания рта,

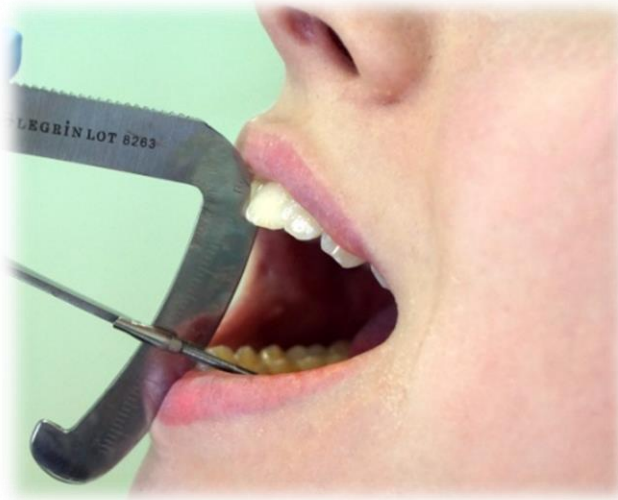
затрудненный прием пищи и гигиенический уход за полостью рта и т.д. (в течение первых суток, до 3-х дней, 5-7 дней, 8-10 дней). Субъективные жалобы на затруднения в открывании рта, особенно выраженные у пациентов со значительным отеком-болевым симптомом в первые дни после ДИ с проведением дополнительных РКПО, объективизировали показателем изменения максимального открывания рта (мм) до и на этапах наблюдения ($\Delta\text{MOP} = \text{MOP}_0 - \text{MOP}_{2-3} (\text{MOP}_{5-7})$, мм), рассчитываемым с помощью разработанного нами оригинального портативного устройства «Устройство для измерения ширины максимального открывания рта» (патент на полезную модель RU 17631U1 от 21.03.2017)², конструкционные особенности которого позволяли проводить объективную оценку показателя ширины открывания рта максимально атравматичным образом (рис. 2.7 а), когда разведение резцов верхней и нижней челюстей при проведении измерений проводили без дополнительных усилий, что было важным для пациентов в ранний послеоперационный период ДИ.

Формула полезной модели: устройство для определения ширины максимального открывания рта, состоящее из основания с измерительной шкалой, отличающееся тем, что основание имеет Г-образную форму и соединено с помощью шарнира со стрелкой, имеющей расщепленный надвое конец для скольжения вдоль шкалы, на одной стороне которого подвижно зафиксирована насадка для упора на резцы нижней челюсти, сторона основания со шкалой имеет на одном конце выемку для упора верхних резцов, на другом конце – выступ для упора стрелки, а верхняя сторона основания снабжена пружиной, соединенной с шарниром (рис. 2.7 б).

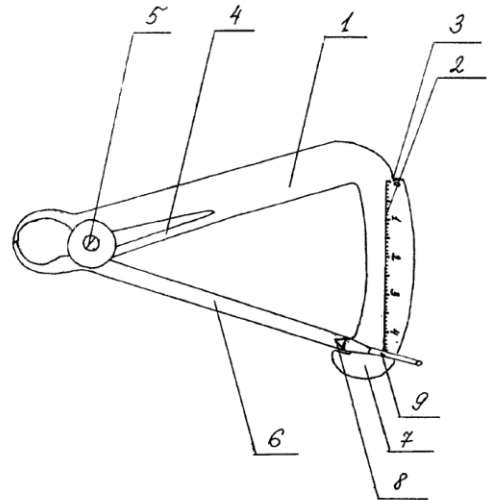
Технические результаты: проведение метрических измерений атравматичным способом, возможность оценки показателей ширины открывания у пациентов с затрудненным открытием рта, долговечность элементов (Г-образного основания с нанесенной линейной шкалой и специальной выемкой для упора верхних резцов, соединенного с основанием шарнира со стрелкой, имеющей

² «Устройство для измерения ширины максимального открывания рта» (патент на полезную модель №176361, Заявка №2017109474, Дата регистрации: 17.01.2018)

расщепленный конец для скольжения вдоль шкалы и насадкой для упора на резцы нижней челюсти), возможность стерилизации устройства, биосовместимость с тканями полости рта.



а



б

Рисунок 2.7 – (а) Методика измерения максимального межрезцового расстояния у пациента; (б) Устройство для измерения ширины максимального открывания рта, используемое для мониторинга течения послеоперационного периода ДИ:

G-образное основание (1) с нанесенной линейной шкалой (2), выемкой (3) для упора верхних резцов и пружиной (4). Основание (1) соединено с помощью шарнира (5) со стрелкой (6) и имеет выступ для упора стрелки (7). Стрелка (6) имеет на рабочем конце расщепленный конец (8) для скольжения стрелки вдоль шкалы (2). На одну сторону расщепленного конца (8) стрелки (6) подвижно зафиксирована насадка (9) для упора на резцы нижней челюсти. Шкала (2) с диапазоном измерения 0-45 мм и ценой деления 1,0 мм нанесена на основание с левой стороны.

Ограниченным считали открывание рта менее чем на 38 мм [51], причем от 25 мм до 37 мм расценивали как легкую степень ограничения и менее 25 мм – как тяжелую степень ограничения открывания рта. С учетом индивидуальных особенностей показателя максимального межрезцового расстояния (открывания рта) у пациентов более точные данные о затрудненном открытии рта получали в динамике, по показателю дельта Δ МОР. Всего на этапах наблюдения проведено 220 измерений показателей МОР.

3) исходно (T_1), на 2-3-ий (T_{2-3}), 5-7-ой (T_{5-7}), 8-10-ый (T_{8-10}) дни и через 3-6 месяцев (T_{90-180}) после операции 2-этапной ДИ у пациентов – анализ наличия и выраженности симптомов общей (повышение температуры, увеличение

региональных лимфоузлов и т.д.) или/и местной воспалительной реакции слизистой оболочки рта (СОР) в области имплантации и ее перифокальных зон, признаков «периимплантатного мукозита»; фасциального отека; послеоперационных гематом; абсцессов; расхождения краев операционной раны; неврологических расстройств (гипер-, гипо- или парестезий, невралгических болей) в челюстно-лицевой области (ЧЛО); вкусовых расстройств; галитоза; признаков «раннего» периимплантита с развитием подвижности имплантата; дезинтеграции и выпадения имплантата.

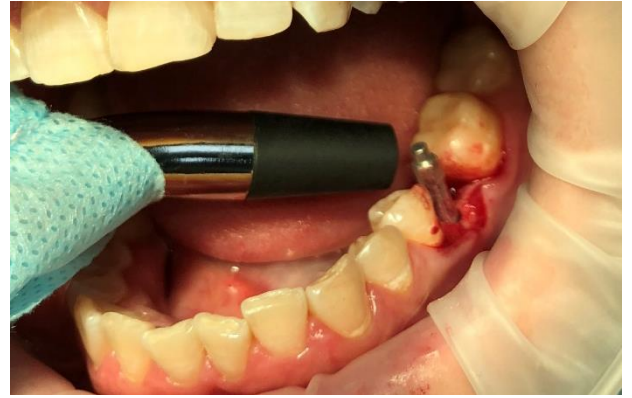
4) Для клинической оценки степени остеоинтеграции имплантатов использовали *метод частотно-резонансного анализа (Resonance Frequency Analysis; RFA-метод)*.

В настоящее время RFA метод активно используется в клинической имплантологии для прогнозирования исходов дентальной имплантации [32, 143, 202], определения показаний к началу ортопедического этапа лечения. Динамическая оценка коэффициентов ISQ на этапах имплантационного лечения с последующей фиксацией данных в амбулаторной карте конкретного пациента созвучна идее персонифицированной терапии и оправдана с юридической точки зрения [143]. Специалисты сходятся во мнении, что в сравнении с другими методами оценки степени остеоинтеграции имплантатов метод RFA отличается эргономичностью (простотой воспроизведения, скоростью получения результатов, компактностью прибора и др.), безопасностью, валидностью получаемых результатов, их высокой прогностической и диагностической ценностью [112, 129, 146, 149, 156, 189]. Метод RFA успешно используется в *in vivo* и *in vitro* исследованиях для: оценки качества остеоинтеграции имплантатов при определенных анатомо-физиологических условиях [124, 165, 183]; поиска наиболее эффективных фармакологических [137], в том числе клеточных технологий [177, 194]; определения наиболее перспективных физиотерапевтических [46, 83] и инструментально-технологических [108, 176, 188, 197, 201] подходов к оптимизации остеоинтеграции при дентальной имплантации.

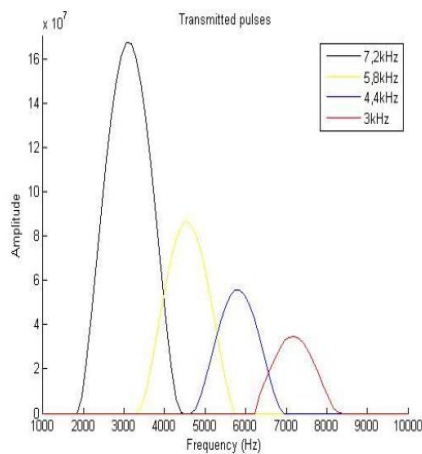
RFA-метод воспроизводили с помощью прибора «Osstell ISQ» (рис. 2.8 а). Принцип действия Osstell ISQ основан на определении жесткости крепления имплантата в челюстной кости на основе анализа вынужденных колебаний, возбуждаемых в имплантате с помощью переменного магнитного поля излучателя. В примененной нами системе оценки остеоинтеграции «Osstell ISQ» использовали специальный магнитный штифт «Smartpeg», который фиксировали к дентальному имплантату или абатменту посредством винтового соединения. Известно, что штифт возбуждается магнитным импульсом от измерительного зонда прибора, и на основе ответного сигнала прибор рассчитывал резонансную частоту, являющуюся мерой жесткости крепления дентального имплантата в костной ткани челюсти. Импульсы прибора поступают на штифт в диапазоне частот 2-8 кГц (4 импульса – 3 кГц, 4,4 кГц, 5,8 кГц и 7,2 кГц) с различной амплитудой (рис. 2.8 в), каждый из импульсов посылается 4 раза, таким образом измерительный цикл включает 16 импульсов прибора, на которые поступает 16 ответных сигналов, которые анализировали с помощью программного комплекса с расчетом среднего значения, выводимого на экране аппарата (перевод частоты сигнала в показатель ISQ представлен на рис. 2.8 г), в диапазоне от 1 до 100. Исходили из того, что чем выше значение ISQ, тем выше жесткость крепления имплантата. Измерение проводил подготовленный хирург-стоматолог в условиях операционной хирургического отделения. Во время проведения измерения зонд удерживали неподвижно в мезио-дистальном / вестибуло-оральном направлении на расстоянии 3-7 мм от штифта Smartpeg (рис. 2.8 б). При измерении прибор подавал звуковой сигнал и на дисплее отображалось итоговое значение ISQ.



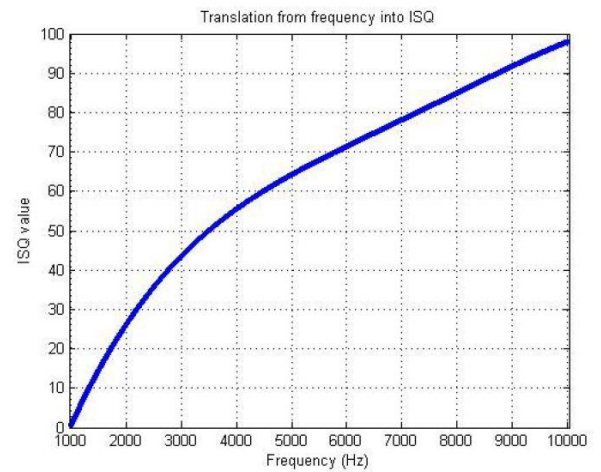
а



б



в



г

Рисунок 2.8 – Прибор «Osstell ISQ» для частотно-резонансного анализа, установленный в операционной хирургического стоматологического отделения (а); процедура измерения первичной стабильности имплантата методом резонансно-частотного анализа прибором (Osstell ISQ): штифт Smartpeg зафиксирован на имплантате, зонд установлен в вестибуло-оральном направлении в проекции штифта (б); излучаемые прибором Osstell ISQ разночастотные сигналы (в); трансляция получаемого от штифта Smartpeg сигнала в значение ISQ (г)

Регистрацию показателей стабильности имплантата проводили на следующих точках отсчета – T_1 и T_{90-180} . На T_1 рассчитывали *первичную стабильность имплантатов* (ISQ_1), измерения проводили сразу после установки денальных имплантатов для выявления ранних признаков их низкой стабильности и прогноза потери. Оценка *вторичной стабильности имплантатов* (ISQ_2) проводилась на этапе их открытия, через 3-6 месяцев, (T_{90} – на нижней челюсти и T_{180} – на верхней челюсти).

Данные по первичной и вторичной стабильности имплантатов были набраны и проанализированы на группе 30 пациентов (15 пациентов основной группы и 15 пациентов группы сравнения), всего в динамике наблюдений у этих пациентов со 136 установленными имплантатами (79 – в основной и 57 – в группе сравнения) проанализировано 544 показателя ISQ (на 2-х точках наблюдения, в 2-х проекциях), полученная динамика данных определяли последующую врачебную тактику. Так, в случаях фиксации исходно (на T_1) низких или снижающихся в отдаленные сроки (T_{90} - T_{180}) показателей ISQ (соответственно ISQ_1 и ISQ_2) пациентам проводили дополнительное рентгенологическое обследование, вносили коррекцию в тактику лечения и протезирования.

Оценку *первичной стабильности дентальных имплантатов* непосредственно после их установки определяли в соответствии с рекомендациями А.Р.Саадун и соавт. (2004): $ISQ < 50$ – недостаточная стабильность; $50 < ISQ < 60$ – адекватная стабильность; $60 < ISQ < 75$ – превосходная стабильность; $ISQ > 75$ – ишемия, риск развития некроза кости.

5) В динамике наблюдения (T_0 , T_{2-3} , T_{5-7} , T_{8-10} , T_{90}) пациентам предлагали заполнить опросник качества жизни «Профиль влияния стоматологического здоровья» ОНIP-49-RU [22]. После обработки материалов анкет рассчитывали интегральные ($\Sigma_{ОНIP-49-RU}$) и пошкаловые показатели стоматологического индекса качества жизни «Профиль влияния стоматологического здоровья» ОНIP-49-RU (Гилева О.С. и соавт., 2009; РП №2435 от 22.02.2008). С особенностями самооценки КЖ по насотящему опроснику врач знакомил пациента в период подготовки к ДИ. Пациентам предлагалось ответить на 49 вопросов анкеты-опросника (приложение), характеризующих состояние здоровья полости рта с точки зрения самого пациента по следующим позициям: ограничение функций (ОФ), физическая боль и физический дискомфорт (ФД), психологический дискомфорт (ПД), физические расстройства (ФР), психологические расстройства (ПР), социальная дезадаптация (СД) и возможный ущерб (У), который пациент может понести в результате развития тех или иных осложнений или патологических реакций в постимплантационный период (от утраты трудоспособности до инвалидизации –

физический ущерб, материальный ущерб и т.д.). На каждой точке отсчета ответы на каждый вопрос анкеты предлагали пациенту ранжировать по 5-ти категориям: «никогда» (0 баллов), «крайне редко» (1 балл), «часто» (2 балла), «очень часто» (3 балла), «постоянно» (4 балла). Результаты анкетирования обрабатывались статистически и представлялись в виде интегрального стоматологического показателя КЖ $\Sigma_{\text{ОНП-49-RU}}$ (max – 196 баллов) и его соответствующих пошкаловых значений (max – от 20 до 36 баллов), высшие баллы соответствовали большей скомпроментированности стоматологических составляющих КЖ. Показатели индекса ОНП-49-RU были оценены в динамике послеоперационного периода ДИ у 55 пациентов, планировавших, прошедших и завершивших хирургический этап ДИ. Всего получено и проанализировано 275 анкет-опросников.

б) В работе использовали метод цифровой фотосъемки. Фотосъемку объектов полости рта до ДИ (первичная фотосъемка), на этапах и в послеоперационный период ведения пациентов (мониторинговая фотосъемка) проводили после получения информированного согласия пациента с соблюдением этико-правовых норм, с использованием ретракторов и зеркал, с помощью фотоаппарата Canon EOS 600D (Япония). Всего получено и проанализировано 165 изображений.

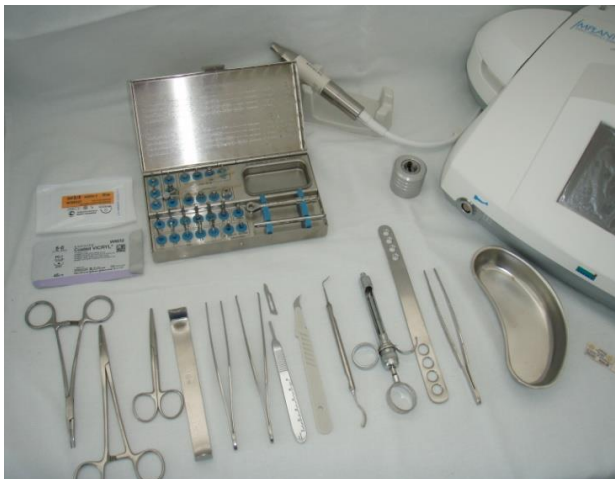2.2.2. Протокол операции денальной имплантации с до- и послеоперационным применением лазеротерапии Би-Кьюр Лазер Дентал Про

Операцию ДИ у пациентов обеих групп проводили по стандартной двухэтапной методике, включающей этап установки внутрикостных винтовых имплантатов, и, через 3 (на нижнюю челюсть) или 4-6 (на верхнюю челюсть) месяцев, – этап открытия имплантата с установкой формирователя десны. При успешном завершении хирургического этапа ДИ пациента направляли на протезирование с опорой на имплантаты. Всего у 55 пациентов со 123 дефектами зубных рядов (63 – у лиц ОГ и 60 – у лиц ГС) было установлено 252 имплантата (137 – у лиц ОГ и 115 – у лиц ГС) Alpha-Bio с поверхностью NanoTec™ (Alpha-Bio Tech, Израиль) диаметром 3,5 - 5,0 мм, длиной 10,0 - 13,0 мм. Операцию ДИ

проводили с использованием многофункционального имплант-центра Implant Center™ 2 (Acateon, France) (рис. 2.9), хирургических инструментов (рис. 2.10 а) и имплантологического набора Alpha-Bio® (рис. 2.10 б).



Рисунок 2.9 – Многофункциональный имплант-центр Implant Center™ 2 (Acateon, France) (кабинет дентальной имплантации хирургического отделения ГСП №2).



а



б

Рисунок 2.10 – Инструментарий для проведения операции дентальной имплантации (а) и имплантологический набор Alpha-Bio (Alpha-Bio Tech, Израиль) (б) (кабинет дентальной имплантации хирургического отделения ГСП №2).

Все операции ДИ и РКПО были проведены в амбулаторных условиях, с соответствующей премедикацией и местным обезболиванием. Всем пациентам в

зависимости от объема оперативного вмешательства в послеоперационный период назначали антибактериальную, десенсибилизирующую терапию и обезболивающие препараты (по показаниям). В до- и послеоперационный период стандартная медикаментозная терапия была дополнена физиотерапией с использованием разработанной нами методики лазеротерапии по технологии Би-Кьюр Лазер Дентал Про, а также рядом усовершенствованных методик клинико-инструментального мониторинга осложнений ДИ.

Исходы операции ДИ, в том числе проведенной сочетанно с тем или иным видом дополнительных РКПО, оценивали, используя следующие клинические критерии качества [92]:

- «хороший» результат формулировали при отсутствии жалоб на боли или при наличии слабовыраженных болевых ощущений (в полости рта, челюстно-лицевой области) в сроки до 2-3 суток, повышение температуры тела, отсутствие или минимальные быстропроходящие проявления послеоперационного отека мягких тканей лица, в том числе, с незначительным ограничением открывания рта, отсутствие или наличие слабого (умеренного) отека и воспаления СОПР (мукозита легкой степени тяжести), исчезающего полностью через трое суток. Швы состоятельны. Гладкое заживление послеоперационной раны. Снятие швов через 8-10 суток (до 2 недель); на этапе вскрытия имплантата воспалительный процесс в периимплантатных тканях отсутствует; потери костной ткани на ОПТГ нет.

- «удовлетворительный» - отсутствие жалоб на боли и повышение температуры тела или умеренно выраженный (до 3-5-ти суток) болевой симптом. Наличие (до 5-ти суток) умеренно-выраженного послеоперационного отека мягких тканей лица, в том числе с затрудненным открытием рта, отека СОПР в периимплантатной области с явлениями мукозита средней степени тяжести, транзиторных нейро-сенсорных нарушений, купируемых медикаментозно. Швы состоятельны или отмечается частичная несостоятельность швов, возможно заживление раны вторичным натяжением; на этапе вскрытия имплантата в периапикальных тканях отек отсутствует; возможна убыль костной ткани до 2 мм.

- «неудовлетворительный» - жалобы на выраженные, сохраняющиеся более 5-7 суток боли в области операционной раны, повышение температуры тела до $37-37,5\text{ C}^0$, значительный послеоперационный отек, гематомы мягких тканей лица и СОПР в области швов, затрудненное открывание рта, сохраняющиеся более 5 суток, требующие дополнительного лечения, клинико-рентгенологические признаки раннего периимплантита, с развитием подвижности, оголением (выталкиванием) или удалением (утратой) дезинтегрированного имплантата.

2.3. Статистические методы исследования.

Формирование базы данных и обработка результатов проводились с использованием пакетов программ Microsoft Office® 365 (Microsoft Corporation, Seattle, USA), Microsoft Excel и STATISTICA Base. Для количественных признаков были рассчитаны среднеарифметическое значение (M) \pm стандартная ошибка (m). Достоверность различий между сравниваемыми величинами стабильности дентальных имплантатов в динамике наблюдения и в сравнении показателей сформированных групп оценивали методами параметрической (t-критерия для независимых выборок (1) и t-критерия для парных выборок (2) при нормальности распределения данных) и непараметрической (U критерий Манна-Уитни для независимых выборок (3), критерий Вилкоксона для парных выборок (4) при ненормальности распределения данных) статистики с определением значений среднего, среднеквадратичного отклонения, максимума и минимума, нормальности распределения. Статистическую оценку данных проводили с использованием программного обеспечения STATISTICA 13.

Материалы, отражающие отдельные вопросы методологии исследования, опубликованы в следующих работах:

- 1) B-Cure Laser Dental Pro technology for prevention and treatment of peri-implant mucositis / T.V.Libik, M.A.Chuprakov, A.Y.Yakov, F.Z.Mirsaeva // AIP Conference Proceedings. – 2017, Vol.1882, 020021. (**SCOPUS**)
- 2) Низкоинтенсивная лазерная терапия аппаратом B-Cure Laser Dental Pro на хирургическом этапе дентальной имплантации / М.А.Чупраков, А.Ю.Яков, Т.В.Либик, И.И.Задорина,

Р.В.Подгорный, А.А.Синтюрина // Международный конгресс «Стоматология Большого Урала». Молодежная научная школа по проблемам фундаментальной стоматологии / Сборник статей под редакцией проф. Мандра Ю.В. – 2017. – С.133-135.

- 3) Разработка и применение устройства для определения максимального межрезцового расстояния при различных стоматологических заболеваниях / Ж.С. Яшина, О.С.Гилева, Т.В.Либик, М.А.Чупраков, М.М.Мирзоян, Ю.Н.Доронина // Актуальные вопросы медицины: материалы всероссийской научной конференции с международным участием: в 2 т. - Пермь, 2018. - С.149-151.
- 4) «Устройство для измерения ширины максимального открывания рта» (патент на полезную модель №176361, Заявка №2017109474, Дата регистрации: 17.01.2018)
- 5) «Способ оценки болевого симптома на этапах протетического лечения с использованием дентальной имплантации» (удостоверение на рационализаторское предложение № 2706 от 06.06.2016)
- 6) «Методика лазеротерапии по технологии В-Cure Laser Dental Pro в комплексе дентальной имплантации» (удостоверение на рационализаторское предложение № 2716 от 13.12.2016)

ГЛАВА 3. РЕЗУЛЬТАТЫ СОБСТВЕННЫХ ИССЛЕДОВАНИЙ

3.1. Анализ и результаты ретроспективной части исследования: структура, частота выявления и выраженность осложнения послеоперационного периода дентальной имплантации

Документальные данные 182 амбулаторных карт, проанализированные в ретроспективной части исследования, указывали, что в когорте лиц, прошедших имплантационное зубное протезирование (ИЗП) в 2010-2015 гг., были представлены как мужчины (48,4%; 88), так и женщины (51,6%; 94); средний возраст составил 39,2 года (от 21 до 68 лет). В амбулаторных картах большей части пациентов (64,5%; 123) было отмечено наличие той или иной сопутствующей, компенсируемой медикаментозно системной патологии; 56,0% (102) пациентов были злостными курильщиками.

В качестве показания к ДИ у всех пациентов отмечалась та или иная форма частичного отсутствия зубов (ЧОЗ). В структуре 374-х дефектов зубных рядов (ДЗР) доминировали (48,1%; 180) «малые» дефекты средней (отсутствие 2-3 зубов) протяженности, относительно реже (41,4%; 155) – одиночные и достоверно ($p < 0,001$) реже – протяженные (10,4%; 39) (таб. 3.1). На долю включенных приходилось 68,44% (256), достоверно ($p < 0,001$) реже (31,6%) отмечены концевые дефекты. Чаще зафиксированы ДЗР на верхней челюсти (ВЧ) (56,7%; 212), 162 (43,3%) – на нижней челюсти (НЧ). Чаще у одного пациента с этапом ДИ восстанавливали несколько ДЗР различной протяженности и локализации.

Таблица 3.1 – Характеристика ДЗР (374), замещенных с использованием имплантационного зубного протезирования, по данным ретроспективного анализа (абс. число, %).

Характеристика групп ДЗР по протяженности	Абс. число	%
Одиночные	155	41,4
Малые (отсутствие 2-3 зубов)	180	48,1
Протяженные (отсутствие от 4-х и более зубов)	39	10,4 p<0,001 p'<0,001
Итого	374	100

Примечание: p – достоверность отличий между 1-ой и 3-ей группой ДЗР; p' – достоверность отличий между 2-ой и 3-ей группами.

Всего пациентам было установлено 638 дентальных имплантатов: 39,1% (250 ед.) – в эстетически значимой зоне, 40,2% (256 ед.) – в задне-боковых сегментах НЧ, 20,7% (132 ед.) – в задне-боковых сегментах ВЧ (таб. 3.2). Большинство пациентов были установлены имплантаты Alpha-Bio (Alpha-BioTech, Израиль), реже – Конмет (Россия), диаметром от 3,5 до 5,0 мм (4,1 мм – в 55,8%), длиной 10-13 мм (12 мм – в 51,6%).

Таблица 3.2 – Клинико-топографическая характеристика зон альвеолярных отростков челюстей (абс. число, %), в которых проводилась установка дентальных имплантатов, по данным ретроспективного анализа.

Топографией зон установки дентальных имплантатов	Абс. число	%
Эстетически значимая зона улыбки (от первого правого до первого левого премоляра ВЧ)	250	39,1 p<0,01
Боковые и дистальные отделы ВЧ	132	20,7
Боковые и дистальные отделы НЧ	256	40,2 p'<0,01
Итого	638	100

Примечание: p и p' – достоверность отличий относительно задне-боковых участков альвеолярных отростков ВЧ

Проведение ДИ как самостоятельного операционного вмешательства, не предполагающего применения дополнительных костно-пластических вмешательств, зафиксировано в 27,5% амбулаторных карт; соответственно у большей части (72,5%) пациентов (432 анализируемых случая ДИ) имплантация сочеталась с проведением реконструктивных костно-пластических операций

(РКПО) с использованием различных остеопластических материалов для восстановления объема (формы альвеолярных отростков челюстей и улучшения репаративных процессов). Преимущественно (89,6%) пациентам проводилась стандартная 2-х этапная ДИ: отсроченная – чаще с предварительными костно-пластическими операциями (синус-лифтинг или пластика с использованием различных биоматериалов, мембран для НКР, PRP-техники) или одномоментная (соответственно 37,9% и 62,1%). У 19 (10,4%) пациентов имплантация проведена после удаления зуба. Структура и частота выполнения оперативных вмешательств представлена в таб. 3.3.

Таблица 3.3 – Структура и частота (абс. число, %) проведения основных (операция ДИ) и дополнительных реконструктивных костно-пластических операций по данным архивного материала.

Вид оперативных вмешательств	Число имплантатов	%
Имплантация с дополнительными вмешательствами (синус-лифтинг, и (или) направленная костная регенерация, L-PRP-технологии аутокостной трансплантации, L-PRP-технология)	432	67,7 p<0,001
Имплантация без дополнительных реконструктивных костно-пластических вмешательств	206	32,3

Примечание: p – достоверность отличий между группами

Данные всех проанализированных амбулаторных карт позволили количественно оценить следующие показатели: % неуспеха ДИ, связанный с утратой ДИ, и частоту случаев раннего периимплантита (с положительным исходом лечения или удалением / оперативным или самопроизвольным имплантата). Неуспех операции(й), проявляющийся утратой 14 имплантатов в дофункциональный период ИЗП, зафиксирован у 9 (4,9%) пациентов, показатель относительно имплантатов (2,03%).

Анализ материала «неуспеха» ДИ (таб. 3.4), указывающий на раннюю (в послеоперационный период) потерю имплантата, свидетельствует, что неблагоприятный исход ДИ наблюдался сравнительно чаще у мужчин (55,6%); курящих – в 100% случаев, чем у женщин (44,4%); достоверно (p<0,001) чаще у лиц

Таблица 3.4 – Характеристика клинических ситуаций (пациенты, имплантаты), проявившихся потерей имплантата в послеоперационный период до функциональной нагрузки.

Номер пациента Номер утраченного имплантата	Информация о пациенте			Информация об имплантации и дополнительных реконструктивных костно-пластических вмешательствах			
	Возраст	Пол	Курение	Зона имплантации в соответствии с групповой принадлежностью зубов	Характеристика ДЗР	Длина имплантата (мм)	Дополнительные костно-пластические вмешательства
1 / 1	57	ж	-	1.5	Одиночный включенный ВЧ	10	-
2 / 2	61	м	>40 лет	4.3	Протяженный концевой НЧ	12	-
2 / 3	61	м	>40 лет	3.5	Малый включенный НЧ	10	-
3 / 4	63	м	>30 лет	2.6	Малый включенный ВЧ	10	Одномоментный синус-лифтинг
4 / 5	35	ж	-	1.6	Малый включенный ВЧ	12	Одномоментный синус-лифтинг
5 / 6	49	м	>25 лет	3.4	Протяженный концевой НЧ	10	Отсроченная НКР
5 / 7	49	м	>25 лет	2.5	Малый включенный ВЧ	10	Отсроченный синус-лифтинг

6 / 8	56	ж	-	4.5	Протяженный концевой НЧ	10	Одномоментная НКР
7 / 9	64	м	>30 лет	1.4	Малый включенный ВЧ	10	-
7 / 10	64	м	>30 лет	2.5	Малый включенный ВЧ	10	Одномоментный синус-лифтинг
8 / 11	62	м	>30 лет	3.4	Одиночный включенный НЧ	10	-
8 / 12	62	м	>30 лет	2.6	Малый включенный ВЧ	10	Одномоментный синус-лифтинг
9 / 13	55	ж	-	3.4	Малый включенный НЧ	10	Одномоментная НКР (с использованием костных блоков)
9 / 14	55	ж	-	3.5	Малый включенный НЧ	10	Одномоментная НКР (с использованием костных блоков)

старше 50 лет (77,8% против 22,2% лиц в возрасте 35-49 лет). Утрата имплантата отмечалась достоверно ($p < 0,001$) чаще при замещении малых (64,3%) и протяженных (21,4%) ДЗР; достоверно чаще ($p < 0,001$) утраченный имплантат использовали для замещения одиночных ДЗР в 14,3%. Неудача ДИ с потерей имплантата одинаково часто (по 50,0%) фиксировали на ВЧ И НЧ. В подавляющем большинстве случаев отмечалась потеря имплантатов со стандартной длиной 10 мм. Потерю имплантатов чаще отмечали у лиц (57,1%), которым дополнительно проводились те или иные РКПО, чаще (75,0%) – одновременно с ДИ. Полученные данные совпадают с результатами исследований, указывающих на роль таких факторов риска «ранней» потери имплантатов, как мужской пол и курение, возраст от 50 до 60 лет, проведение (чаще одномоментное) дополнительных РКПО для наращивания объема кости и улучшения репаративного остеогенеза, чаще для замещения ДЗР средней протяженности, чаще на ВЧ [119, 173]. Во всех зафиксированных в историях болезни случаях неудачи ДИ с ранней потерей имплантата в ближайшем анамнезе указывалось на предшествующее потере имплантата развитие клинически выраженного воспаления мягких периимплантатных тканей с выраженной гиперемией, отеком, болевым симптомом (мукозита) с нагноением послеоперационной раны, появлением свища, «выталкиванием» имплантата, даже на фоне активно проводимого лечения. Анализируемый материал случаев «неудачи» ДИ позволил обобщить клинические и рентгенологические признаки «раннего» периимплантита описываемого врачами в 11 (6,0%) случаях историях болезни, хотя соответствующий диагноз был сформулирован только в 27,3% из них. Клиническая картина описывалась как инфицирование раны в ранний (до 2-х нед.) или поздний (до или после этапа раскрытия при 2-х этапном протоколе) послеоперационный период с возникновением и нарастанием локального отечно-болевого симптома, выраженным лицевым отеком, затрудненным открытием рта и приемом пищи, симптомами общей интоксикации, реакцией региональных лимфатических узлов, расхождением швов с оголением шейки имплантата. Ситуация трактовалась как

осложненное течение послеоперационного периода, для купирования которого назначалась антибактериальная и противовоспалительная терапия, только в 2-х случаях (18,1%) – физиотерапия (преимущественно магнитолазер). Все описываемые ситуации были своевременно купированы, раны заживали вторичным натяжением, всем пациентам в дальнейшем было проведено протезирование.

Объективные и субъективные признаки воспаления мягких периимплантатных тканей той или иной степени выраженности зафиксированы в амбулаторных картах 69 (37,9%) из 182 пациентов. Точный структурированный диагноз «ранний мукозит» был сформулирован в единичных случаях. Воспаление слизистой в периимплантатной области чаще описывалось умеренно-выраженным или выраженным локальным болевым и отечным симптомами, жалобами на боль, дискомфорт, затрудненное открывание рта, повышенную кровоточивость слизистой при чистке зубов и приеме пищи, косметическими жалобами в связи с отеком (гематомой) лица, общим дискомфортом.

По результатам анализа историй болезни пациентов, прошедших имплантационное лечение систематизировать болевой симптом (БС) было весьма сложно. Однако очевидно, что жалобы на дискомфорт в области послеоперационной раны в первые 3-5 суток после ДИ предъявляло большинство (76,9%) пациентов. Чаще (54,4%) дискомфорт сочетался с жалобами на болезненность в полости рта; не требующую, как следовало из назначений врача, медикаментозной коррекции. На выраженный (чаще) или умеренно-выраженный БС, который сохранялся более 3-5 суток и корригировался врачом дополнительным назначением противовоспалительных (НПВС) и(или) обезболивающих препаратов, жаловались 23 (12,6%) пациента, причем у большинства из них описываемая объективная картина соответствовала признакам раннего мукозита легкой или средней степени, а у 15 (8,2%) пациентов в дальнейшем развился периимплантит, в т.ч. у 9-ти из них – с потерей имплантата. В 5,5% случаев в картах пациентов, у которых ДИ дополняли костной пластикой, были зафиксированы данные о появлении у пациентов сильной, иррадиирующей по ходу ветвей

тройничного нерва боли, выраженность и продолжительность которой требовала назначений медикаментозного и физиолечения. Выраженный, длительный, требующий активной медикаментозной (или иной) коррекции, БС относили к осложнениям послеоперационного периода ДИ (18.1%). Симптомы общей интоксикации, регионального лимфаденита зафиксированы в 7,2% амбулаторных карт.

В анализируемой медицинской документации в объективной картине раннего послеоперационного периода ДИ в 21,4% случаев отмечено развитие выраженного отека, гиперемии, появления фибринозного налета, инфильтрации тканей в области имплантации и прилежащих участков слизистой полости рта, сопровождающихся субъективными жалобами на ограничение различных функциональных возможностей (в первую очередь, на проблемы открывания рта, приема пищи, затруднения в разговоре и т.д.) и эстетическими дефектами, связанными с развитием отека, мелких кровоизлияний, гематом в лицевой области и в зоне проведенной имплантации. Все случаи выраженного отека в области послеоперационной раны и лица, согласно данным историй болезни, сопровождались болевыми симптомами той или иной выраженности. Физио- и фармакотерапия по поводу затрудненного открывания рта в ранний период после проведения дополнительных РКПО были назначены 4,9% пациентам. Дополнительно к числу неврологических (нейро-сенсорных) нарушений после операции ДИ (чаще в случаях установки имплантатов на НЧ, одновременно с межкортикальной остеотомией) относили 9 (5,0%) случаев: длительной и выраженной гиперестезии (1,7%), онемения (гипостезии) (2,2%), парестезии (1,1%) кожи подбородочной области и нижней губы, этим пациентам дополнительно назначали курс магнитолазерной терапии. В единичных случаях (1,1%) после оперативных вмешательств, связанных с ДИ на ВЧ, отмечали симптомы острого верхнечелюстного синусита.

Имеющийся в амбулаторных картах фактический материал позволил, в целом, охарактеризовать исходы хирургического этапа ИЗП на основе критериальных подходов. «Хорошие» результаты оперативных вмешательств по

ДИ обеспечили благоприятное течение послеоперационного периода, полноценную регенерацию периимплантатных тканей и остеоинтеграцию имплантата, показания к его запланированному функциональному нагружению в подавляющем (75,8%) числе клинических случаев, отраженных в амбулаторных картах пациента. Вместе с тем, в 4,9% карт отмечены неудовлетворительные исходы ИЗП, связанные с развитием в ранний послеоперационный период воспаления в мягких тканях и кости в зоне имплантации («раннего» периимплантита), развивающегося на фоне фиксируемых инфекционно-воспалительных и посттравматических осложнений. «Удовлетворительные» результаты хирургического этапа ДИ (19,3%) отмечены у пациентов с продолжительным и выраженным отеочно-болевым симптомом и нейросенсорными нарушениями, проявляющихся многочисленными дисфункциональными проблемами, медленным заживлением послеоперационной раны, в т.ч. вторичным натяжением. Пациенты нуждались в дополнительном медикаментозном или физиотерапевтическом лечении для эффективного купирования проявлений, профилактики прогрессирования с развитием более серьезных осложнений для своевременного перехода к этапу функциональной нагрузки имплантата.

Данных о наличии и характере серьезных интраоперационных осложнений в доступной нам медицинской документации не выявили.

3.2. Анализ и результаты проспективной части исследования: клинко-функциональное и социологическое обоснование применения лазеротерапии Би-Кьюр Лазер Дентал Про в комплексе мероприятий по дентальной имплантации.

3.2.1. Разработка методики и алгоритма применения лазеротерапии по технологии Би-Кьюр Лазер Дентал Про в комплексе мероприятий по дентальной имплантации.

В соответствии со второй задачей настоящего исследования, с учетом выявленных по результатам его ретроспективной части (см. раздел 3.1) структуры

и частоты воспалительных и нейросенсорных осложнений ДИ, всестороннего теоретического обоснования применения НИЛИ в стоматологической практике (см. раздел 1.2.1) и применительно к специфике проведения хирургического этапа ДИ (в том числе в комплексе с дополнительными РКПО) был разработан алгоритм и методика применения лазерного терапевтического аппарата Би-Кьюр Лазер Дентал Про в дентальной имплантологии³. Для физиопроцедур применялись портативные лазерные терапевтические стоматологические аппараты Би-Кьюр Лазер Дентал Про (Good Energies®, Israel) 5-го поколения с матрицами, состоящими из импульсных полупроводниковых (Ga Al As) лазерных диодов, генерирующих инфракрасное лазерное излучение (длина волны 808 нм, мощность 250 мВт, частота импульсов 14 кГц) расфокусированным лучом 4,5 см x 1,0 см с плотностью потока энергии 14,4 Дж/мин на пике (3,2 Дж/см² в мин.), имеющие международный сертификат (CE 0120 – Medical Device), допущенные приказом Росздравнадзора от 10.03.2015 № 914 к применению в сфере здравоохранения РФ за № РЗН 2014/2167.

Исходили из того, что технические характеристики прибора (длина волны – 808 нм, мощность 250 мВт, плотность мощности 3,2 Дж/см² в мин. на площадь 4,5 см²) с учетом временной экспозиции излучения (до 8 мин. на сеанс) с расчетом используемой дозы облучения по Mello J.V., Mello G.P.S. (2001) [166] обеспечивали достижение анальгезирующего, противовоспалительного и противоотечного и ранозаживляющих эффектов Би-Кьюр Лазер Дентал Про, значимых для оптимального течения и исходов посттравматического воспаления в периимплантатных мягких тканях, а также положительное влияние на остеоинтеграцию внутрикостных имплантатов, что было подтверждено в ряде экспериментально-клинических исследований с сопоставимой по режимам излучения аппаратуре [117, 138, 157, 166, 182, 190].

В комплексе мероприятий ДИ лазеротерапия по технологии Би-Кью Лазер Дентал Про осуществлялась в «профилактическом» (на подготовительном,

³ «Методика лазеротерапии по технологии B-Cure Laser Dental Pro в комплексе дентальной имплантации» (удостоверение на рационализаторское предложение № 2716 от 13.12.2016)

предоперационном этапе ДИ) и в «лечебно-реабилитационном» (на послеоперационном этапе) режимах⁴.

Лазеротерапия в «профилактическом режиме» назначалась за 2-3 дня до оперативного вмешательства, проводилась обученным врачом-стоматологом в условиях стоматологического приема по контактной, стабильной методике, с мощностью излучения 250 мВт, частотой импульсов 14 кГц, расфокусированным лучом площадью 4,5 см², транскутанно в проекции одного из шести зубочелюстных сегментов, соответствующих месту(ам) установки имплантата(ов); курсом 2-3 процедуры, ежедневно, продолжительностью 8 минут (рис. 3.1).

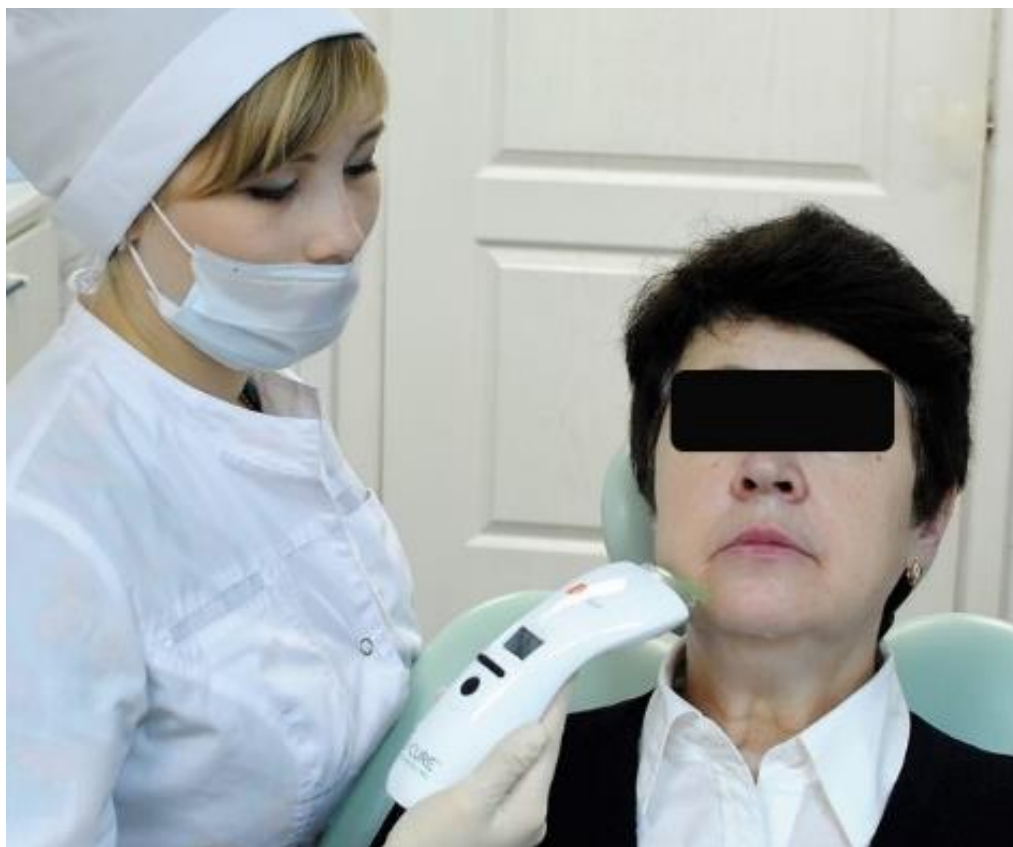

Рисунок 3.1 – Процедура лазеротерапии аппаратом Би-Кьюр Лазер Дентал Про в «профилактическом» режиме: датчик прибора установлен в области VI зубочелюстного сегмента (планирование ДИ в области отсутствующих 4.5, 4.6 зубов)

⁴ «Методика лазеротерапии по технологии В-Cure Laser Dental Pro в комплексе дентальной имплантации» (удостоверение на рационализаторское предложение № 2716 от 13.12.2016)

С учетом геометрических характеристик широкого когерентного лазерного пучка (площадь – 4,5 см²; 4,5 см в длину и 1,0 см в ширину), топографические ориентиры зоны облучения ЧЛО определяли по принципу по-секстантного деления зубочелюстных сегментов (б), разделяя их на передние верхне- или нижнечелюстные, левый (правый) боковые верхне- или нижнечелюстные, соответствующие проекциям областей имплантации 1-2-х и более имплантатов при наличии как небольших, так и среднепротяженных (3х и более отсутствующих зубов) включенных или концевых дефектов зубных рядов (рис. 3.2).

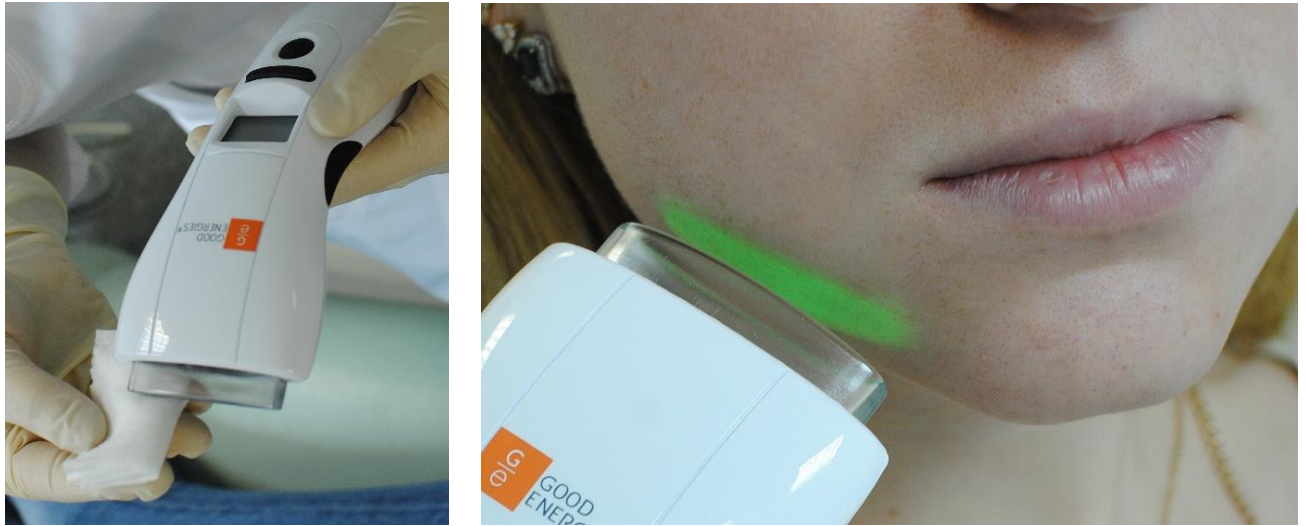Правый боковой верхнечелюстной (V)	Передний верхнечелюстной (I)	Левый боковой верхнечелюстной (III)
1.7 1.6 1.5 1.4	1.3 1.2 1.1 2.1 2.2 2.3	2.4 
4.7 4.6 4.5 4.4	4.3 4.2 4.1 3.1 3.2 3.3	3.4 3.5 3.6 3.7
(VI) Правый боковой нижнечелюстной	(II) Передний нижнечелюстной	(IV) Левый боковой нижнечелюстной

Рисунок 3.2 – Схема-топограмма 6 зубочелюстных сегментов с указанием отсутствующих зубов (2.5, 2.6, 2.7), областей предполагаемой имплантации и воздействия расфокусированного лазерного луча Би-Кьюр Лазер Дентал Про (III, левый боковой верхнечелюстной сегмент).

Схема-топограмма с указанием временного регламента лазеротерапии, режима (профилактический / лечебно-реабилитационный; физиолечение и врачебный инструктаж в поликлинических условиях / домашнее лечение) использования аппарата Би-Кьюр Лазер Дентал Про, зоны облучения по 6-ти секстантам прилагались к амбулаторной карте стоматологического пациента, проходящего лечение с использованием ДИ.

Подготовка пациента к лазеротерапии с помощью аппарата Би-Кьюр Лазер Дентал Про заключалась в информировании о механизмах действия низкоинтенсивного лазерного излучения, преимуществах и эффективности применением малогабаритной аппаратной лазеротерапии, инструктаже по использованию в пред- и послеоперационный периоды ДИ, исходя из индивидуальных особенностей стоматологического статуса пациента, имеющего показания к операции ДИ для лечения вторичной адентии, его психо-социальных характеристик и персональной готовности к участию в лечении и поддержании его результатов (комплаентности).

Процедура лазеротерапии в «профилактическом» режиме проходила в условиях стоматологического приема, подготовленным врачом-стоматологом. Пациент, сидя в стоматологическом кресле, занимал удобную позицию, с хорошей фиксацией головы подголовником. Аппарат Би-Кьюр Лазер Дентал Про готовили к работе, устанавливая заданную продолжительность процедуры нажатием соответствующей кнопки. Кожу лица в проекции соответствующего облучению зубо-челюстного сегмента обрабатывали марлевой салфеткой, пропитанной физраствором, высушивали. Перед назначением лазеротерапии пациенту рекомендовали исключить нанесение на кожу лица различных косметических или лечебных масок, кремов, мазей, гелей. Лечение не проводили при наличии острых воспалительных, неопластических заболеваний кожи лица и полости рта, строго учитывая общие противопоказания к лазеротерапии с использованием излучения инфракрасного диапазона. Контактный датчик прибора после предварительной антисептической обработки (рис. 3.3 а) прикладывали с умеренной компрессией к коже в области соответствующего зубочелюстного сегмента, вдоль того или иного участка ВЧ или НЧ. Прибор удерживали на поверхности кожи в течение всего сеанса, ориентируясь на звуковые сигналы и зеленый световой индикатор (рис. 3.3 б).



а

б

Рисунок 3.3 – Подготовка прибора к работе (а); световая индикация работы прибора (б).

На дооперационном этапе пациента знакомили с характером и целями предстоящего «домашнего» лечения, инструктировали по особенностям подготовки аппарата к работе, правилам обработки излучателя, режимам эксплуатации в домашних условиях на послеоперационном этапе. Пациент получал на руки специально разработанную памятку по использованию аппарата Би-Кьюр Лазер Дентал Про для домашней терапии после операции ДИ.

Лазеротерапия в «лечебно-реабилитационном режиме». Первый лечебный сеанс лазеротерапии проводили в хирургическом кабинете сразу по завершению операции, а в дальнейшем лазеротерапия осуществлялась обученным пациентом в домашних условиях (рис. 3.4) по следующей методике: контактная, стабильная, с аналогичными параметрами длины волны (808 нм), мощности (250 мВт), частоты импульсов (14 кГц) и площади облучения (4,5 см²) кожи лица в проекции зубо-челюстного сегмента(ов), соответствующего области ДИ. Сеансы домашней лазеротерапии проводились пациентом после операции ежедневно (утром и вечером), продолжительностью по 8 мин. (суммарная экспозиция – 16 мин.), курсом 7-10 дней.

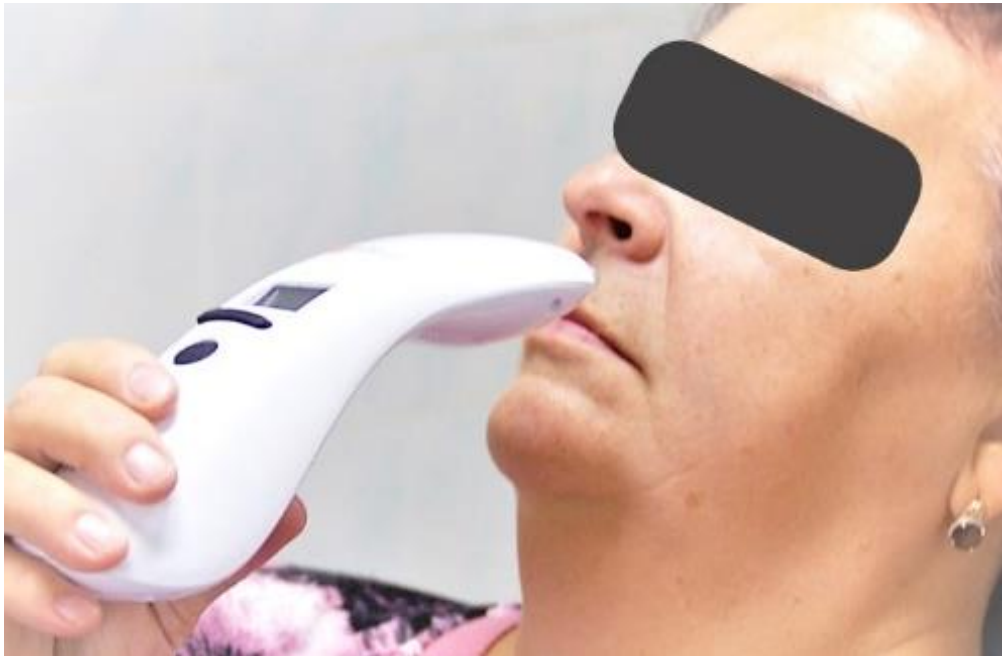

Рисунок 3.4 – Применение аппарата B-Cure Laser Dental Pro в послеоперационном периоде в домашних условиях: пациент установил датчик прибора в области II зубочелюстного сегмента

При выраженном орофасциальном отеке, с наличием затрудненного открывания рта, боли в области ВНЧС и жевательных мышц дополнительно (транскутанно контактно) облучали зону ВНЧС на стороне имплантации (8 мин.), сохраняя суммарную экспозицию излучения.

Дополнительно короткий курс аппаратной лазеротерапии проводили на этапе установки формирователя десны по контактной, стабильной методике, транскутанно в проекции установленного формирователя; ежедневно, продолжительностью 8 минут, курсом 3-5 процедур.

Применительно к пациентам с частичным отсутствием зубов, планирующим ИЗП, проходящих и завершивших хирургический этап ДИ, был разработан алгоритм применения лазеротерапии Би-Кьюр Лазер Дентал Про в комплексе ДИ и в этой части усовершенствован стандартный протокол пред- и послеоперационного ведения пациента:

- Предоперационная подготовка к ДИ (определение показаний к ДИ; оценка операционного риска по данным клинико-лабораторного обследования, планирование операции с помощью диагностических моделей, ОПТГ (КТ),

хирургического шаблона; подбор имплантатов; назначение антибактериальной терапии). За 2-3 дня до планируемой ДИ – сеансы лазеротерапии аппаратом Би-Кьюр Лазер Дентал Про в «профилактическом» режиме. Инструктаж пациента по применению аппарата в послеоперационный период. Выдача аппарата Би-Кьюр Лазер Дентал Про с соответствующим серийным номером и печатной инструкцией по применению. Инструктаж по заполнению опросника КЖ «Профиль влияния стоматологического здоровья» ОНIP-49-RU, его заполнение на T_0 . Рекомендации по особенностям ухода и диетотерапии в послеоперационный период.

- Премедикация. Местное обезболивание. Проведение операции ДИ (без или с РКПО). Оценка первичной стабильности внутрикостных имплантатов методом ЧРА. Ушивание раны. Сразу после операции – дозированная гипотермия операционной раны; проведение первого сеанса лазеротерапии в «лечебно-реабилитационном» режиме. Фармакологическое сопровождение послеоперационного периода – антибиотико- и десенсибилизирующая терапия, пробиотики; рекомендации по контролю болевого симптома. Инструктаж пациента по самостоятельному проведению «домашней» лазеротерапии аппаратом Би-Кьюр Лазер Дентал Про, особенностям диетотерапии и гигиеническому уходу за полостью рта в послеоперационный период. Выдача на руки пациенту анкеты-опросника по субъективной оценке болевого симптома (1) и инструктаж по ее заполнению.

- T_{2-3} мониторинг течения послеоперационного периода ДИ на фоне «домашней» лазеротерапии. Самооценка выраженности БС (T_{2-3}), стоматологического уровня качества жизни по Σ ОНIP-49-RU. Анализ жалоб, осмотр операционной раны, оценка наличия и выраженности послеоперационных осложнений ДИ, метрическая оценка МОР (T_{2-3}) (см. разд. 2.2.1).

- T_{5-7} мониторинг течения послеоперационного периода на фоне «домашней» лазеротерапии. Самооценка выраженности БС (T_{5-7}). Анализ жалоб, осмотр операционной раны, оценка наличия и выраженности послеоперационных осложнений ДИ, метрическая оценка МОР (см. разд. 2.2.1).

- T₈₋₁₀ мониторинг течения послеоперационного периода ДИ на фоне «домашней» лазеротерапии. Самооценка выраженности БС (T₈₋₁₀), стоматологического уровня качества жизни (по ΣОНIP-49-RU). Анализ жалоб, осмотр операционной раны, снятие швов (10-12 день), оценка наличия и выраженности послеоперационных осложнений ДИ; метрическая оценка МОР.

- T₉₀₋₁₈₀ мониторинг течения послеоперационного периода ДИ. Через 3-6 месяцев в зависимости от операции на ВЧ или НЧ проведения операции ДИ: рентген-контроль остеоинтеграции установленных имплантатов, оценка наличия и выраженности поздних осложнений операции ДИ. После анестезии – через небольшой разрез обнажали и удаляли винт-заглушку, оценивали вторичную стабильность имплантата прибором Osstell ISQ, ввинчивали формирователь десны и, по показаниям, накладывали швы, которые удаляли через неделю. Заполнение анкеты-опросника КЖ «Профиль влияния стоматологического здоровья» ОНIP-49-RU до процедуры установки формирователя десны. Проведение пациентам короткого курса домашней лазеротерапии аппаратом Би-Кьюр Лазер Дентал Про (проекция установленного формирователя) в «лечебно-реабилитационном» режиме; ежедневно, продолжительностью 8 минут, курсом 3-5 процедур.

3.2.2. Сравнительная характеристика болевого симптома у пациентов групп наблюдения в послеоперационный период денальной имплантации

Характеристика БС у пациентов, завершивших хирургический этап ДИ (с или без дополнительных РКПО), включала динамическую (T₂₋₃ – T₈₋₁₀) оценку частоты выявления (абс. число, %), магнитуды (степени выраженности) по данным анкетирования (ВАШ, баллы), продолжительности (в днях) с фиксацией точки (день после операции) полного купирования боли.

Выраженность, структура и длительность сохранения БС у пациентов сравниваемых групп в ранний послеоперационный период представлена на рис. 3.5.

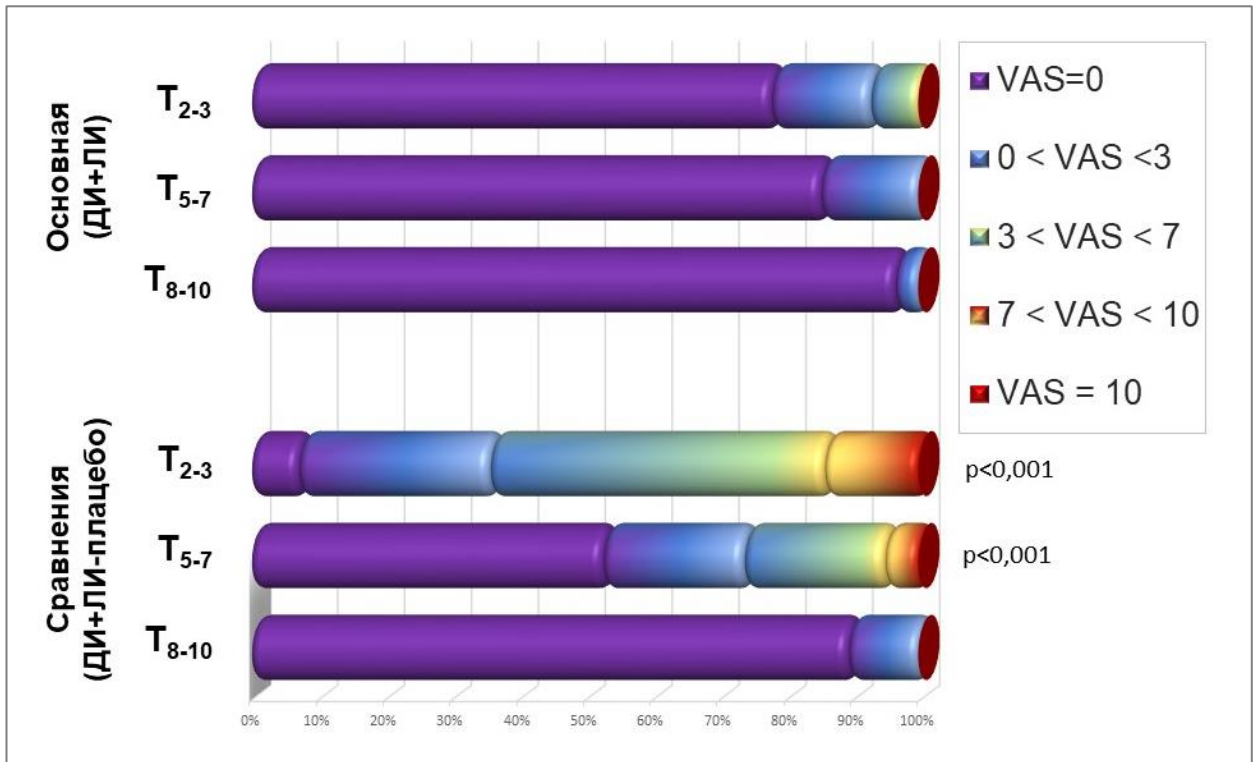


Рисунок 3.5 – Магнитуда боли (VAS, баллы) и реструктуризация болевого симптома у пациентов сравниваемых групп на этапах (T₂₋₃ – T₈₋₁₀) послеоперационного периода дентальной имплантации

У пациентов *основной группы* после проведения операции дентальной имплантации (без и с РКПО) в комплексе с пред- и послеоперационной лазеротерапией по технологии Би-Кьюр Лазер Дентал Про на 2-3 сутки послеоперационного периода БС проявлялась у 22,2% пациентов, причем в основном в слабо-выраженной форме ($0 < VAS < 3$; 14,8%); на наличие выраженных умеренно болевых ощущений указывали только 2 пациента (7,4%). Через 5-7 дней после операции слабые болевые ощущения, трудно дифференцируемые пациентом с чувством дискомфорта, в полости рта на стороне имплантации сохранялись у 14,8% пациентов. Через 8-10 дней жалобы на «следовые» ощущения боли в области операции (установка 4 внутрикостных имплантатов одномоментно с НКР) предъявлял лишь один пациент. Таким

образом, для подавляющего большинства (77,8%; 21) пациентов ОГ, прошедших оперативные вмешательства в комплексе с пред- и послеоперационной ЛТ, точка полного купирования БС – T_{2-3} ; у 4-х пациентов (14,8%) – T_{5-7} , «боль-дискомфорт» в единичных случаях БС сохранялся до T_{8-10} («следовые ощущения»). Лишь 2 пациента ОГ испытывали необходимость в назначении анальгетиков в течение первых 3-х дней послеоперационного периода.

БС у пациентов *группы сравнения* через 2-3 суток после проведения операции ДИ в комплексе с плацебо-лазеротерапией достоверно ($p < 0,01$) проявлялся чаще (92,9%), чем у лиц ОГ, причем у подавляющего большинства (78,6%) пациентов магнитуда боли была смещена в сторону сильного и умеренно-выраженного проявления ($3 < VAS < 10$). К 5-7-м суткам (T_{5-7}) послеоперационного периода частота выявления БС относительно T_{2-3} снижалась на 28,6%, причем в структуре БС у 16 (57,2%) пациентов к этому сроку одинаково часто (по 28,6%) выявляли слабо- и умеренно-выраженные формы ($0 < VAS < 3$; $3 < VAS < 7$). Через 8-10 дней (T_{8-10}) после ДИ у 10,7% пациентов сохранялся слабо-выраженный БС ($0 < VAS < 3$), у двух пациентов (7,1%) умеренно-выраженная, иррадиирующая по ходу ветвей тройничного нерва, боль в области имплантации на НЧ сохранялась на протяжении всей недели после установки имплантата. Таким образом, точки купирования БС у пациентов ГС были существенно «сдвинуты» в сторону достоверно ($p < 0,001$) ее большей продолжительности и клинической в раннем послеоперационном периоде манифестации в сравнении с лицами ОГ: в течение первой недели после операции те или иные проявления БС сохранялись у большей части (64,4%) пациентов; у 89,3% точка полного купирования боли была зафиксирована на T_{8-10} , в единичных случаях «следовые» ощущения боли («боль-дискомфорт») сохранялись до 12-14 дней. Каждый второй из пациентов группы сравнения с умеренно выраженным на T_{2-3} БС вынужденно изменял свое «болевое» поведение за счет приема анальгетиков, ограничивал функциональные нагрузки, гигиену полости рта, привычный пищевой рацион и др.; 35,7% пациентов с сохраняющимся БС продолжали прием обезболивающих препаратов до T_{5-7} .

Таким образом, в части проявления БС течение раннего постимплантационного периода было более благоприятным у пациентов ОГ – на фоне до- и послеоперационного использования лазеротерапии Би-Кьюр Лазер Дентал Про, чем у лиц ГС, получавших плацебо-лазеротерапию, что проявлялось: 1) достоверно менее частой (в среднем, в 3,6 раза) манифестацией БС различной степени выраженности на всех точках наблюдения (на T_{2-3} у 22,2% против 92,9%, т.е. в 4,2 раза реже; на T_{5-7} у 14,8% против 57,2%, т.е. в 3,8 раза реже; на T_{8-10} у 3,7% против 10,7%, т.е. в 2,8 раза реже, чем у лиц ГС); 2) достоверно менее выраженной магнитудой боли на всех точках наблюдения (преобладанием слабо-выраженного БС на T_{2-3} с пиком частоты его выявления против умеренно-выраженного и сильного БС на T_{2-3} у лиц ГС); 3) достоверно более активным регрессом БС на этапах наблюдения; 4) более ранними (на 4,5 дня раньше, чем в ГС) полного, без использования анальгетиков, купирования болевого симптома. Достоверно менее частое возникновение, более выраженная манифестация, продолжительность и активная положительная реструктуризация БС, отмечаемая в ранний послеоперационный период у лиц ОГ, в рамках заданного дизайна исследования объективизировали выраженный анальгезирующий эффект лазеротерапии по технологии Би-Кьюр Лазер Дентал Про.

3.2.3. Сравнительная оценка частоты и выраженности местных воспалительных реакций и осложнений в послеоперационный период ДИ.

При оценке местных воспалительных осложнений в раннем послеоперационном периоде было выявлено, что у пациентов *основной группы* на 2-3-ий день после операции ДИ (T_{2-3}) симптомы локального, преимущественно легкого воспаления с признаками гиперемии и отека СОПР в области имплантации (легкая степень мукозита) были выявлены лишь у 22,2% пациентов. Отек мягких тканей и связанные с ним асимметрию лица на стороне имплантации, и затрудненное открывание рта выявляли в единичных (2 пациента; 7,4%) случаях.

Незначительное кровотечение в зоне имплантации и наложенных швов, чаще возникающее после механического воздействия (чистка зубов, прием пищи), отмечали у 14,8% пациентов. Геморрагический симптом носил транзиторный характер, полностью проходил через 3-5 дней после операции. В единичных случаях пациентов ОГ в первые дни операции на НЧ беспокоило онемение кожи лица в проекции имплантации. У 2-х пациентов ОГ на T₂₋₃ отмечали появление послеоперационных гематом слизистой полости рта, ограниченных областью одного зубо-десневого сегмента, что связывали с травматичностью дополнительно проведенных костно-пластических операций. Отмечали, что к 5-му дню (T₅₋₇) после операции ни у одного из пациентов ОГ клинически значимых местных воспалительных реакций и осложнений не выявлялось; осложнений в поздний послеоперационный период в ОГ не выявляли.

В свою очередь, у 85,7% пациентов *группы сравнения* на 2-3 сутки (T₂₋₃) послеоперационного периода отмечали местные воспалительные явления (отек, гиперемия) в области имплантации – признаки легкого/средней тяжести мукозита (соответственно 57,1% и 28,6%). Кровоточивость СОПР в зоне установки имплантата выявляли у 64,2% пациентов; 14,3% выявляли образование серозного фибринозного налета в области швов. Частота среднетяжелого мукозита на T₅₋₇, выявляемого у 6 (21,4%) пациентов, в пересчете на области имплантации составила 24,3%. Явления мукозита в 24,3% случаев имплантаций сочетались со слабым или умеренно выраженным фасциальным отеком с асимметрией лица (рис. 3.6), затрудненным открыванием рта. К 8-му дню наблюдения умеренно выраженный отек мягких тканей лица сохранялся у 2-х пациентов. Явления кровоточивости слизистой в зоне имплантации к этому сроку были купированы у всех пациентов, у 7,1% пациентов операционные раны заживали вторичным натяжением. У пациентов ГС достоверно ($p < 0,01$) чаще (32,1%) чем у лиц ОГ, развивались послеоперационные гематомы СОПР и кожи лица, причем поражения были более обширны, чаще захватывали площадь 1-2-хчелюстных сегментов и прилежащих зон СОПР и губ (рис. 3.7), нередко сохранялись до 5 дней после операции.

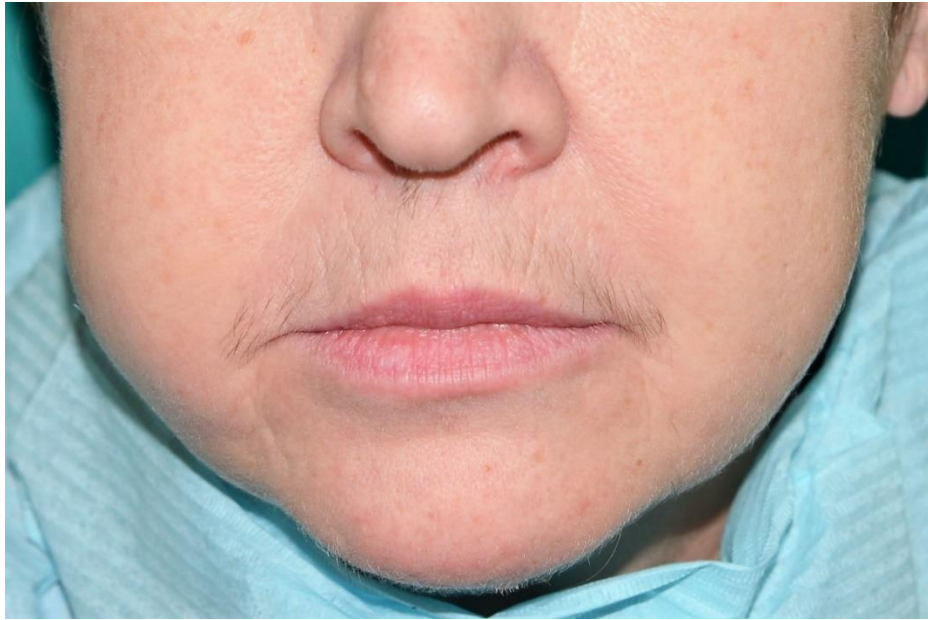

Рисунок 3.6 – Пациентка Н., 53 года (группа сравнения). Состояние на 5-ый день (T_{5-7}) после операции дентальной имплантации в области отсутствующих зубов 4.5, 4.6., 4.7: сохраняется умеренно выраженный отек, асимметрия лица за счет припухлости мягких тканей щеки справа.

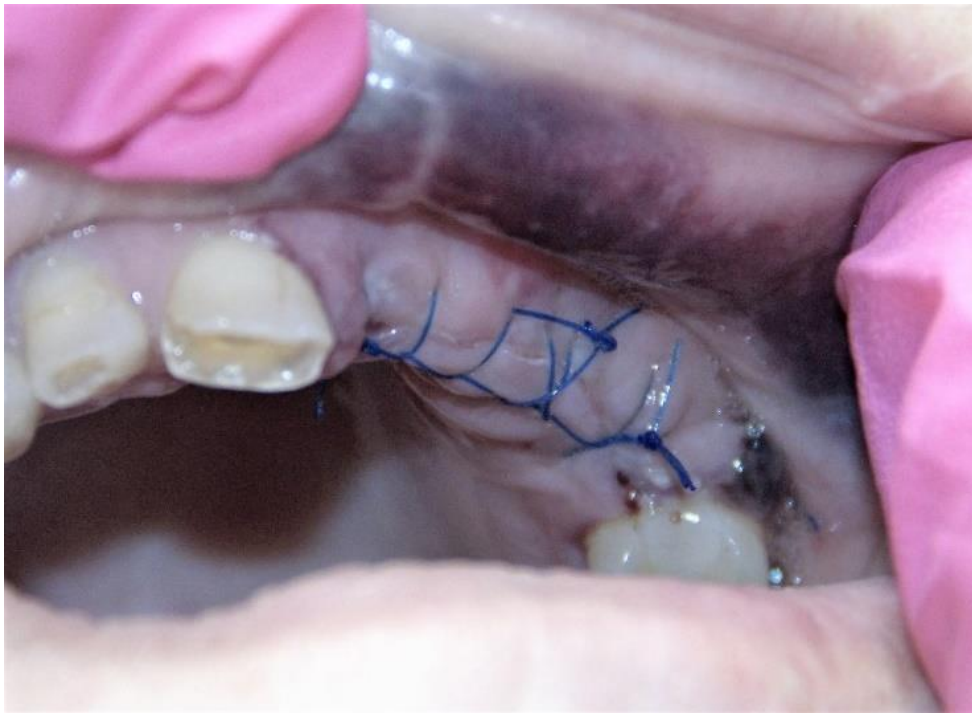

Рисунок 3.7 – Пациентка И., 57 лет (группа сравнения). Отсутствие 1.6, 1.5, 1.4, 2.1, 2.2, 2.3, 2.4 зубов; дефект зубного ряда III класса 1 подкласса по Кеннеди: состояние на 3-й день после операции (T_{2-3}) – обширная гематома слизистой оболочки альвеолярного отростка и верхней губы.

Транзиторный сенсорно-парестетический синдром, проявляющийся парестезиями на коже в области подбородка соответственно стороне ДИ и сохраняющийся более 5 дней, отмечали только у пациентов ГС (17,9%), причем только после проведения ДИ на НЧ. Двух пациентов (7,1%) ГС на T₂₋₃ и T₅₋₇ беспокоила сильная боль на стороне проведенной имплантации, что потребовало назначения соответствующей медикаментозной терапии.

Многих пациентов обеих групп в ранний послеоперационный период беспокоил неприятный запах изо рта, симптом, который не рассматривали как осложнение ДИ, но соотносили с субъективными параметрами снижения стоматологического качества жизни. Симптом галитоза выявляли у 61,8% пациентов (51,8% и 71,4% в основной и группе сравнения соответственно) на 3-ий день после проведения операции ДИ, чаще он сопутствовал симптомам воспаления слизистой в области имплантации (мукозита) с отеком, гиперемией, появлением фибринозного налета в области швов, развивался на фоне затрудненного гигиенического ухода за полостью рта.

3.2.3.1. Динамика объективных показателей ширины открывания рта у пациентов сравниваемых групп

На этапе планирования ИЗП абсолютное большинство пациентов с ДЗР жалоб на ограничение открывания рта не предъявляли. Динамика объективных метрических показателей ширины открывания рта у пациентов в группах наблюдения в послеоперационный период ДИ представлена в табл. 3.5. и рис. 3.8.

Таблица 3.5 – Показатели максимальной ширины открывания рта (максимальное межрезцовое расстояние, мм) у пациентов сравниваемых групп исходно и на этапах послеоперационного периода ДИ ($M \pm m$)

Группа наблюдения (55)	Этап наблюдения			
	T ₀	T ₂₋₃	T ₅₋₇	T ₇₋₁₀
Основная (27)	43,83±5,75	32,51±3,60	40,22±2,53	44,17±3,01
Сравнения (28)	45,50±6,22	27,32±4,40 p<0,01	41,72±4,23	42,19±2,98

Примечание: достоверность различий в сравнении с исходным показателем на T₀

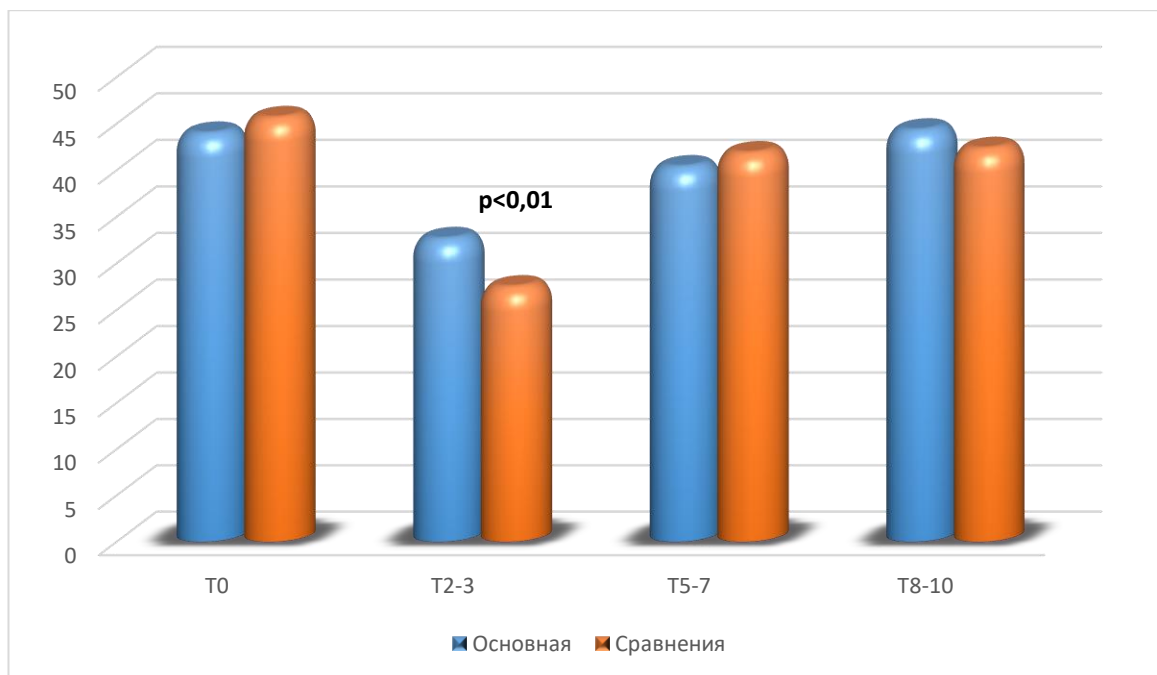


Рисунок 3.8 – Показатели максимальной ширины открывания рта (максимальное межрезцовое расстояние, мм) у пациентов сравниваемых групп исходно и на этапах послеоперационного периода ДИ

На начальном этапе слепого исследования, до этапа формирования основных групп наблюдения (основная – ДИ+лазеротерапия, и сравнения – ДИ+плацебо-лазеротерапия) исходные объективные показатели максимальной ширины открывания рта, полученные с помощью оригинального измерительного прибора (см. главу 2), у лиц *первой группы* составили $43,83 \pm 5,75$ мм и укладывались в диапазон критерия «не ограничено» [3]. Сходные показатели, соответствующие диапазону значений нормы, были определены у пациентов *второй группы* ($45,50 \pm 6,22$); межгрупповая разница исходных показателей не достоверна ($p < 0,05$).

На 2-м этапе расшифровки данных слепого исследования, после формирования основной и группы сравнения, выяснили, что течение раннего послеоперационного периода на T_{2-3} у большей части пациентов обеих групп (51,8% основной и 82,1% группы сравнения) сопровождалось той или иной степенью выраженными ограничениями открывания рта, затрудненными боковыми смещениями НЧ. На основании субъективных жалоб, пациенты, в основном, отмечали чаще легкое или (реже) умеренно-выраженное затруднение открывания рта. У лиц *основной группы* на точке T_{2-3} , по результатам объективной метрической оценки, средний показатель ширины открывания рта (МОР) составил $32,51 \pm 3,60$ мм (Δ МОР=11,3 мм; снижение на 25,7% от исходного), в то время как у лиц *группы сравнения* – $27,32 \pm 4,40$ (Δ МОР=18,2 мм; снижение на 37,8% от исходных значений), что достоверно ($p < 0,001$) отличалось от показателей у лиц ОГ, во всех случаях соответствуя критерию «умеренного» ограничения открывания рта. У пациентов ОГ на точках T_{5-7} и T_{7-10} жалобы на проблемы открывания рта практически отсутствовали, а объективные показатели МОР составляли, соответственно, $40,22 \pm 2,53$ мм и $44,17 \pm 3,01$ мм, что отражало активно-положительную клиническую динамику. Аналогичные тенденции субъективных данных и объективных показателей на T_{5-7} и T_{7-10} были отмечены и у лиц группы сравнения (соответственно $41,72 \pm 4,93$ и $42,19 \pm 2,98$).

Таким образом, у пациентов ГС (плацебо-лазеротерапия) в течение первых 3-х дней после проведения ДИ, в комплексе (по показаниям) с РКПО, на фоне выраженного отечно-болевого симптома развивались субъективно выраженные и объективно значимые (снижение показателя МОР в сравнении с исходной нормой на 37,5%: критерий «умеренные») ограничения открывания рта, требующие соответствующей коррекции в первые дни после операции, купируемые к концу первой недели наблюдения.

У лиц *основной группы*, при включении лазеротерапии аппаратом Би-Кью Лазер Дентал Про в комплекс лечебно-профилактических мероприятий по ДИ, достоверных ограничений в открывании рта и сопутствующих им функциональных нарушений не было отмечено ни по субъективным ощущениям пациентов, ни по

объективному показателю MOP, причем как в первые 3 дня после операции имплантации ($32,51 \pm 3,60$ мм), так и на 7-10 дни по ее завершению (соответственно $40,22 \pm 2,53$ мм и $44,17 \pm 3,01$ мм). Можно предположить, что последнее могло быть связано с противовоспалительным, противоотечным, анальгезирующим и миорелаксирующим действием «мягкого» лазерного излучения, оказывающего благоприятное влияние на течение посттравматического воспаления и регенерации периимплантатных тканей, неизбежно травмируемых при ДИ.

Применение лазеротерапии по технологии Би-Кьюр Лазер Дентал Про в лечебно-профилактическом режиме позволило пациенту избежать проблем, связанных с затрудненным открыванием рта – болевым симптомом, ограничениями в гигиеническом уходе за полостью рта, приеме пищи, обеспечило врачу хорошие возможности мониторинга *St. localis* в послеоперационном периоде.

3.2.4. Сравнительная оценка первичной и вторичной стабильности имплантатов у пациентов в группах наблюдения

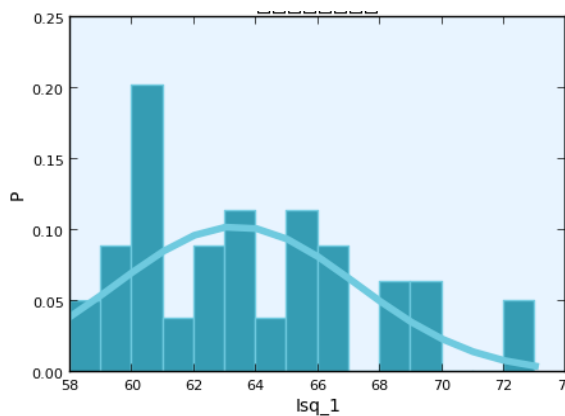
При оценке показателей *первичной стабильности* имплантатов их распределение у пациентов обеих групп оказалось нормальным (рис. 3.9 а, б) (показатели нормальности распределения: в ОГ – 0,03091, в ГС – 0,2754), что позволило использовать методы параметрической статистики. Показатели ISQ на исходной точке отсчета (T_1) у пациентов *основной группы*, у которых стандартный протокол ДИ был дополнен пред- и послеоперационной лазеротерапией, составили $63,354 \pm 3,876$ ед. и достоверно ($p=0,2181$) не отличались от средних значений ISQ₁ ($62,561 \pm 3,407$ ед.) у лиц *группы сравнения* (плацебо-лазеротерапия), что отражало высокую степень стабильности всех установленных в ходе операции имплантатов (таб. 3.6; рис. 3.9в) и благоприятный прогноз по их остеоинтеграции.

Все фиксируемые исходно показатели *первичной стабильности* имплантатов укладывались в диапазон «адекватной» или «превосходной» стабильности по А.Р.Saadoun. Ни у одного из установленных пациентам ОГ и ГС имплантатов

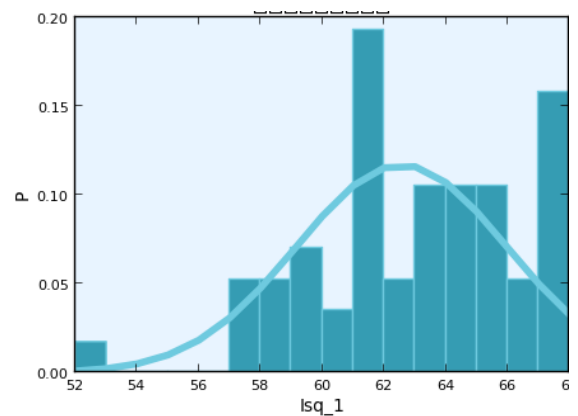
первичный коэффициент ISQ_1 не был ниже 50 ед., прогнозируя благоприятные исходы имплантационного лечения.

Таблица 3.6 – Показатели первичной стабильности имплантатов (ISQ_1) в группах наблюдения

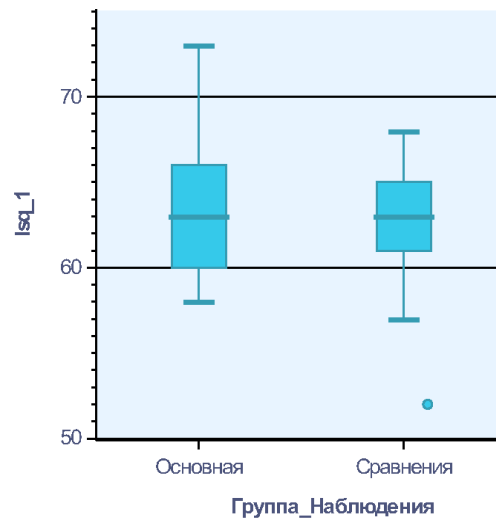
Группа наблюдения	№ имплантатов	Среднее	Стандартное отклонение	Min	Max
Основная /ОГ	79	63.354	3.876	58.0	73.0
Сравнения /ГС	57	62.561	3.407	52.0	68.0



a



б



в

Рисунок 3.9 – Диаграммы распределения показателей ISQ_1 у имплантатов, установленных лицам основной группы ($p_{\text{abnormal}} = 0.03091$) (а) и группы сравнения ($p_{\text{abnormal}} = 0.2754$) (б); сравнительная диаграмма показателей первичной стабильности имплантатов (ISQ_1) в группах сравнения

Учитывая (Meredith H.N., 1996), что средненормативные показатели ISQ при установке дентальных имплантатов на верхней и нижней челюсти, как правило, отличаются (58 ед. – в среднем, на ВЧ и 66 ед. – на НЧ), у пациентов сравниваемых групп проводили сравнительный анализ первичной стабильности имплантатов в зависимости от установки на ВЧ и НЧ. Так, у пациентов *ОГ* первичная стабильность имплантатов, установленных на НЧ, составила $68,781 \pm 2,342$, тогда как показатели верхнечелюстных имплантатов были достоверно ($p < 0,05$) ниже $61,498 \pm 1,908$. Сходные различия ISQ имплантатов на разных челюстях отмечены и у лиц *ГС*, у которых показатель первичной устойчивости нижнечелюстных имплантатов составил $66,231 \pm 1,244$, а на ВЧ – $59,890 \pm 2,986$. При сравнительной оценке показателей первичной стабильности имплантатов, установленных на разных челюстях, выявлено отсутствие достоверных межгрупповых различий в показателях (НЧ: $68,781 \pm 2,342$ – основная группа и $66,231 \pm 1,244$ – группа сравнения, $p > 0,05$; ВЧ: $61,498 \pm 1,908$ – основная группа и $59,890 \pm 2,986$ – группа сравнения, $p > 0,05$).

Исходили из того, что вторичная стабильность имплантатов, определяемая после их открытия, во многом зависела от исходных показателей ISQ и отражала характер ремоделирования костной ткани вокруг имплантата. На этапе открытия все имплантаты, установленные пациентам *ОГ*, были клинически стабильны, что коррелировало с показателями вторичной стабильности. Оценка нормальности распределения данных по показателю *вторичной стабильности* имплантатов (рис. 3.10 а, б) обусловила необходимость использования непараметрических статистических методов, так как полученные значения у лиц группы сравнения отличались ненормальным распределением (рис. 3.10б).

По данным RFA, у пациентов *ОГ*, в комплексе лечения которых использовалась пред- и послеоперационная лазеротерапия, показатели вторичной стабильности имплантатов (T_{90} , T_{180}) составили, в среднем, $72,608 \pm 1,353$ ед., что соответствовало, а, в сравнении с отдельными данными [46, 137], даже превышало

показатели полностью остеоинтегрированных имплантатов (таб.3.7, рис. 3.10). Прирост показателей вторичной стабильности имплантатов ISQ₂ на фоне лазеротерапии составил 9,254 ед. (прирост на 14,6%). Данные RFA, прямо коррелируемые с клинико-рентгенологическими показателями, определили показания к функциональному нагружению имплантатов у всех пациентов ОГ.

Таблица 3.7 – Показатели вторичной стабильности имплантатов (ISQ₂) в группах наблюдения

Группа наблюдения	№ имплантатов	Среднее	Стандартное отклонение	Min	Max
Основная /ОГ	79	72.608	1.353	70.0	75.0
Сравнения /ГС	57	66.281	7.126	29.0	71.0

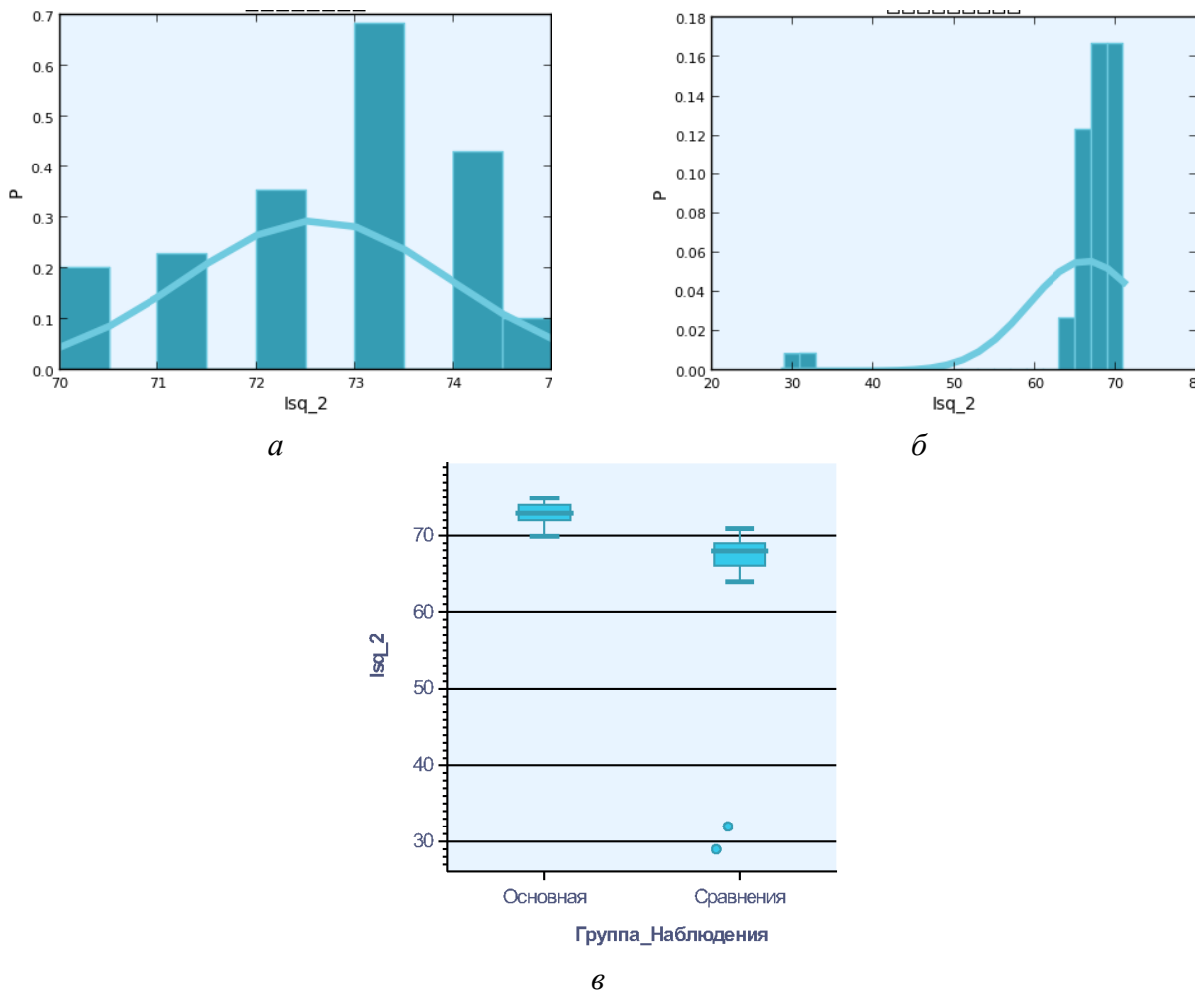


Рисунок 3.10 – Диаграммы распределения показателей ISQ₂ у имплантатов, установленных лицам основной группы (p abnormal = 0.1500) (а) и группы сравнения (p abnormal <0,001) (б); сравнительная диаграмма показателей вторичной стабильности имплантатов (ISQ₂) в группах сравнения (в)

У большинства пациентов ГС значения вторичной стабильности имплантатов (в среднем $66,281 \pm 7,126$ ед.) превышали показатели первичной стабильности, что указывало на успешную остеоинтеграцию имплантатов и возможность фиксации на них протетических конструкций. Однако, в 3,5% случаев (2 имплантата на ВЧ) показатель ISQ_2 после раскрытия имплантата составил $30,5 \pm 1,5$ ед. (падение ISQ_1 на $24,0 \pm 1,0$ ед.), а после рентгенологического исследования по периферии имплантата определяли зону просветления до 2-х мм с резорбцией костной ткани в цервикальном участке (рентгенологическая картина дезинтеграции имплантата и клиническое заключение «неуспех» дентальной имплантации). Прирост показателей вторичной стабильности имплантатов ISQ_2 у лиц ГС составил 3,72 ед. (прирост на 5,9%).

По данным теста Манна-Уитни, показатели вторичной стабильности имплантатов у пациентов сравниваемых групп имели достоверные различия ($p < 0,001$; $U = 44,5$), и были выше у лиц, получавших лазеротерапию «активным» аппаратом B-Cure Laser Dental Pro, нежели в группе «плацебо-лазеротерапии».

Сравнительная внутригрупповая оценка показателей первичной и вторичной стабильности имплантатов в динамике наблюдения показала достоверный прирост показателей ISQ как у лиц ОГ ($p < 0,001$ по показателю t-критерия для парных выборок, так и лиц ГС ($p < 0,01$ по показателю критерия Вилкоксона), однако фиксируемые изменения показателей устойчивости имплантатов, отражающие степень их остеоинтеграции, оказались достоверно более значимыми у лиц, получавших до- и послеоперационную лазеротерапию с использованием «активного» аппарата.

Внутригрупповой и все индивидуальные показатели вторичной стабильности имплантатов при комбинировании ДИ с пред- и послеоперационным облучением периимплантатных тканей расфокусированным лучом B-Cure Laser Dental Pro соответствовали критерию «превосходные», превышая показатели первичной стабильности на 14,6%, тогда как в контрольных наблюдениях (плацебо-

лазеротерапия) полноценная остеоинтеграция с достоверно ($p < 0,001$) меньшим (на 5,9%) относительно исходного уровня приростом значения ISQ, была отмечена у 96,5% пациентов, а неуспех лечения с дезинтеграцией и утратой имплантата – в 3,5% наблюдений.

3.2.5. Комплексная критериальная характеристика течения послеоперационного периода дентальной имплантации у пациентов в группах наблюдения

Критериальная оценка результатов хирургического этапа ДИ у пациентов, получавших в комплексе лечебно-профилактических и реабилитационных мероприятий «активную» или плацебо-лазеротерапию, проведена в соответствии с рекомендациями Сергеева А.А. (2005), результаты представлены в таб. 3.8.

Таблица 3.8 – Критериальная оценка результатов хирургического этапа ДИ (абс. число, % случаев имплантации / абс. число, % пациентов) в группах наблюдения.

Группа наблюдения Имплантаты / пациенты	Критерии оценки результата хирургического этапа лечения с использованием ДИ (N=252)					
	«хороший»		«удовлетворительный»		«неудовлетворительный»	
	Абс. число	%	Абс. число	%	Абс. число	%
ОГ 137 / 27	131 / 25	95,6 / 92,6	6 / 2	4,4 / 7,4; $p < 0,001$	-	-
ГС 115 / 28	84 / 20	73,0 / 71,4	28 / 6	24,3 / 21,4 $p < 0,001$	3 / 2	2,6 / 7,1 $p < 0,001$

Примечание: p – достоверность отличий между показателями ОГ и ГС.

Во время проведения операции ДИ серьезных интраоперационных осложнений у пациентов обеих групп наблюдения отмечено не было.

У 20 (71,4%) пациентов, в комплексе лечения которых, как показали результаты декодировки серийных номеров лазерных аппаратов, были использованы плацебо-аппараты Би-Кьюр Лазер Дентал Про (ГС), течение всего

послеоперационного этапа ДИ оценивали критерием «хорошие результаты». Наличие, продолжительность и выраженность воспалительных и нейро-сенсорных осложнений на раннем послеоперационном этапе выявляли у 21,4% лиц ГС (в связи с установкой 28 (24,3%) имплантатов), что, в целом, соответствовало критерию «удовлетворительные результаты» дофункционального этапа ДИ. В эту категорию были включены клинические случаи мукозита (легкой и средней степени тяжести), выявленного у 10,7% пациентов через 7 дней после установки формирователей десны, эффективно купированные медикаментозно, а также случаи (3 имплантата) «раннего» периимплантита I ст. тяжести, подтвержденные данными ОПТГ, два из которых были купированы на фоне медикаментозной терапии, хирургической обработки с последующим заполнением кармана остеокондуктивным материалом и отсроченной функциональной нагрузкой, а один имплантат был удален на фоне нарастания тяжести периимплантита. Кроме того, 2 имплантата (1,7% от числа всех установленных у лиц ГС) были удалены на этапе установки формирователя десны у 1 пациента в связи с низкими показателями вторичной стабильности. Таким образом, неуспех хирургического этапа ДИ у пациентов, получавших плацебо-лазеротерапию, был отмечен у 2-х пациентов (7,1%) в связи с утратой 3 (2,6%) имплантатов.

У всех (100,0%) пациентов ОГ послеоперационный период протекал без осложнений; на раннем этапе после операции реактивные посттравматические воспалительные и нейро-сенсорные реакции (74,0%) проявились преимущественно до 3-х суток, в легкой форме; раны заживали первичным натяжением.

Таким образом, у 92,6% пациентов, в комплексе ДИ у которых была использована лазеротерапия аппаратом Би-Кьюр Лазер Дентал Про, исходы хирургического этапа ДИ были, в целом, оценены по критерию «хорошие»: интеграция подавляющего числа (95,6%) установленных имплантатов прошла успешно, послеоперационный период протекал без воспалительных осложнений – выраженного мукозита или периимплантита; у 7,4% пациентов отмечали транзиторные клинические маловыраженные проявления местных отечно-

воспалительных реакций (мукозит легкой степени тяжести; легкий индуцированный, транзиторный геморрагический симптом) и нейросенсорных нарушений (единичные локальные парестезии), выраженность которых не оказала влияния на заживление операционной раны, швы снимали через 8-10 (до 12-ти) дней. По данным ОПТГ признаки убыли костной ткани не были зафиксированы ни в одном из случаев установленных имплантатов. Этап вскрытия имплантата и установки формирователя десны, к моменту которых пациенты жалоб не предъявляли, а *st.localis* был без особенностей, прошли гладко; показатели вторичной стабильности имплантатов ($72,6 \pm 1,3$ ед. в среднем в ОГ) соответствовали полной остеоинтеграции имплантатов. После установки формирователя десневого контура пациентам ОГ был проведен заключительный короткий курс лазеротерапии Би-Кьюр Лазер Дентал Про (контактная, стабильная методика, транскутанно в проекции установленного формирователя; ежедневно в режиме домашней терапии, курсом 3-5 процедур, продолжительность сеанса – 8 мин.). В динамике наблюдения вплоть до начала ортопедического этапа ИЗП воспалительные явления в области периимплантатного десневого прикрепления (гиперемия, отек, кровоточивость, болезненность и т.д.) отсутствовали, что в совокупности с объективными данными RFA-анализа, рентгенологических исследований и субъективными заключениями пациентов в 100% наблюдений обосновывало показания к функциональной нагрузке имплантата. Ни у одного из пациентов ОГ сроки начала протезирования по причинам, связанным с хирургическим этапом ДИ, не были отложены.

В качестве клинической иллюстрации эффективности имплантационного лечения в комплексе с лазеротерапией аппаратом Би-Кьюр Лазер Дентал Про приводим выписку из амбулаторной карты пациентки, включенной в основную группу (лазеротерапия аппаратом Би-Кьюр Лазер Дентал Про) после расшифровки данных слепого исследования.

Клинический пример.

Пациентка А-на Л.П., 48 лет, обратилась в клинику ГБУЗ ГСП №2 с жалобами на отсутствие зубов 1.4 и 1.5; выражает желание к протезированию дефектов на имплантатах. Направлена врачом-ортопедом к хирургу-стоматологу для определения показаний, планирования и проведение хирургического этапа имплантологического зубного протезирования.

Анамнез жизни: считает себя здоровой, социально адаптирована, вредных привычек не имеет, наличие аллергических реакций, гепатит, ВИЧ отрицает. Заключение участкового терапевта: соматически сохранна (ASA I).

Объективно: общее состояние удовлетворительное, кожа лица физиологической окраски без элементов поражения, лицо симметрично, регионарные лимфатические узлы не увеличены, открывание рта не ограничено. Результат метрической оценки – МОР=42 мм.

Местно: слизистая полости рта бледно-розового цвета, без патологических изменений, хорошо увлажненная.

Зубная формула:

О	П	П	О	О							К	И	И	К	О
1.8	1.7	1.6	1.5	1.4	1.3	1.2	1.1	2.1	2.2	2.3	2.4	2.5	2.6	2.7	2.8
4.8	4.7	4.6	4.5	4.4	4.3	4.2	4.1	3.1	3.2	3.3	3.4	3.5	3.6	3.7	3.8
О	П	П		П									П		О

Около 3-х лет назад проводилось ортопедическое лечение частичного отсутствия зубов (2.4 и 2.5), удаленных по поводу осложненного кариеса, с изготовлением комбинированного металлокерамического мостовидного протеза с опорой на 2.3 и 2.6. Качество конструкции пациентку не устраивает, объективно протез нуждается в замене.

В области дефекта зубного ряда на верхней челюсти справа патологических изменений СОПР и пародонта не выявлено. Уровень ГПР удовлетворительный; полость рта санирована. После проведения трехмерной компьютерной томографии и денситометрии установлено, что высота альвеолярной кости и ширина альвеолярного отростка достаточны для проведения операции установки дентальных имплантатов без проведения дополнительных реконструктивных костно-пластических операций; тип кости – D2.

Диагноз: частичное отсутствие 1.4 и 1.5 зубов; дефект зубного ряда III класса по Кеннеди; тип кости D2.

Получено согласие пациента на проведение операции дентальной имплантации в области 1.4 и 1.5 отсутствующих зубов и участие в клиническом исследовании слепого дизайна. Проведен инструктаж по использованию лазерного аппарата Би-Кьюр Лазер Дентал Про в режиме домашней терапии и в период после оперативного вмешательства.

Заполнена анкета-опросник качества жизни «Профиль влияния стоматологического здоровья» ОНIP-49-RU: $\Sigma_{\text{ОНIP-49-RU}}=95$ баллов (T_0). В предоперационный период (за 3 дня до запланированной операции) пациентке проведена лазеротерапия аппаратом Би-Кьюр Лазер Дентал Про в профилактическом режиме (контактная, стабильная методика транскутанно в проекции правого бокового верхнечелюстного сегмента, ежедневно, с экспозицией 8 мин.).

Ход операции. Проведение премедикации и местного обезболивания Sol. Ultracaini 1:100 000 2,2 ml. Проведено рассечение слизистой оболочки полости рта в проекции 1.4. и 1.5 зубов (рис. 3.11) и отслаивание тканей слизисто-надкостничного лоскута с созданием доступа к тканям планируемого имплантационного ложа (рис. 3.12), маркировка точек введения имплантатов шаровидной фрезой (рис. 3.13), формирование имплантационного ложа с помощью хирургических фрез из имплантологического набора (рис. 3.14) и установка 2-х

имплантатов Alpha-Bio DFI Ø3,75-13мм (рис. 3.15), оценка степени первичной остеоинтеграции имплантатов аппаратом Osstell ISQ (имплантат в области 1.4 – $ISQ_1=68$ ед., имплантат в области 1.5 – $ISQ_1=65$ ед.), закрытие внутренней части имплантатов заглушками для предотвращения врастания костной и соединительной ткани (рис. 3.16), мобилизация слизисто-надкостничного лоскута и ушивание наглухо, без натяжения операционной раны с использованием шовного материала Vicryl (M1.5 (4/0) 75 см, игла колющая SH-2 Plus; Johnson&Johnson, США (рис. 3.17).

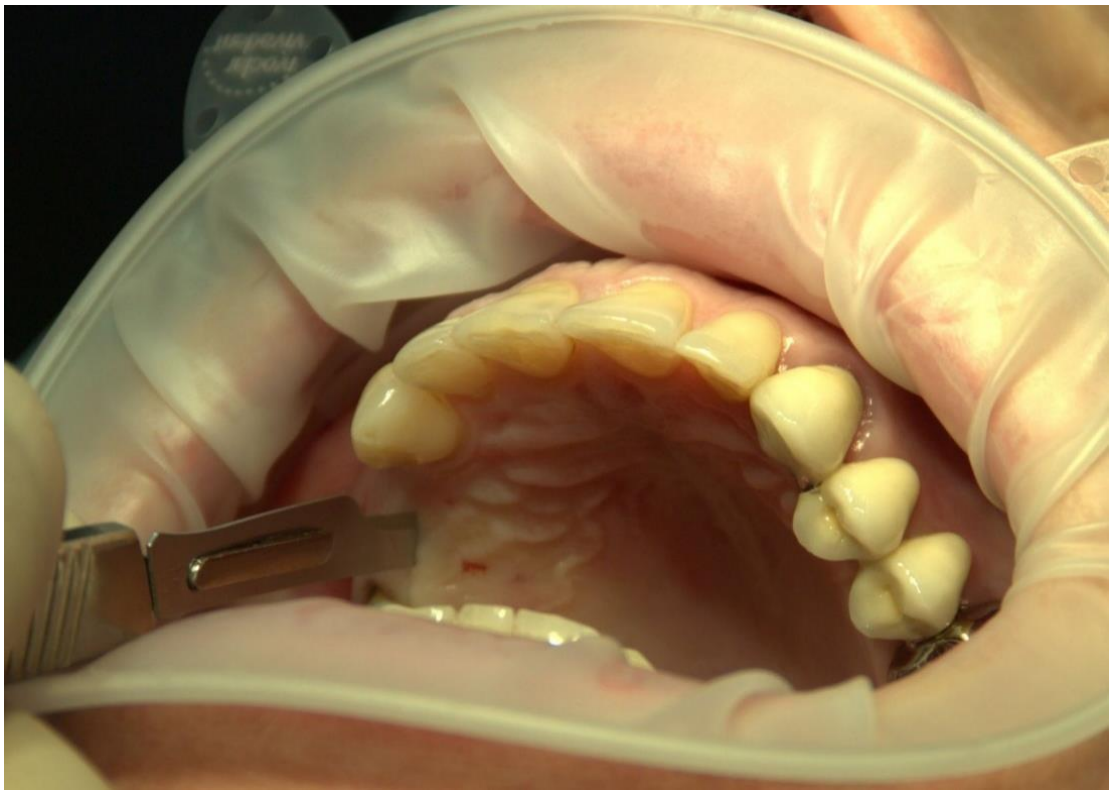

Рисунок 3.11 – Пациентка А-ва Л.П., 48 лет. Диагноз: частичная вторичная адентия 1.4 и 1.5 (III кл. по Кеннеди), тип кости по Lekholm U., Zarb G. – D2. Разрез слизистой оболочки в проекции 1.4 и 1.5 зубов по гребню альвеолярного отростка.

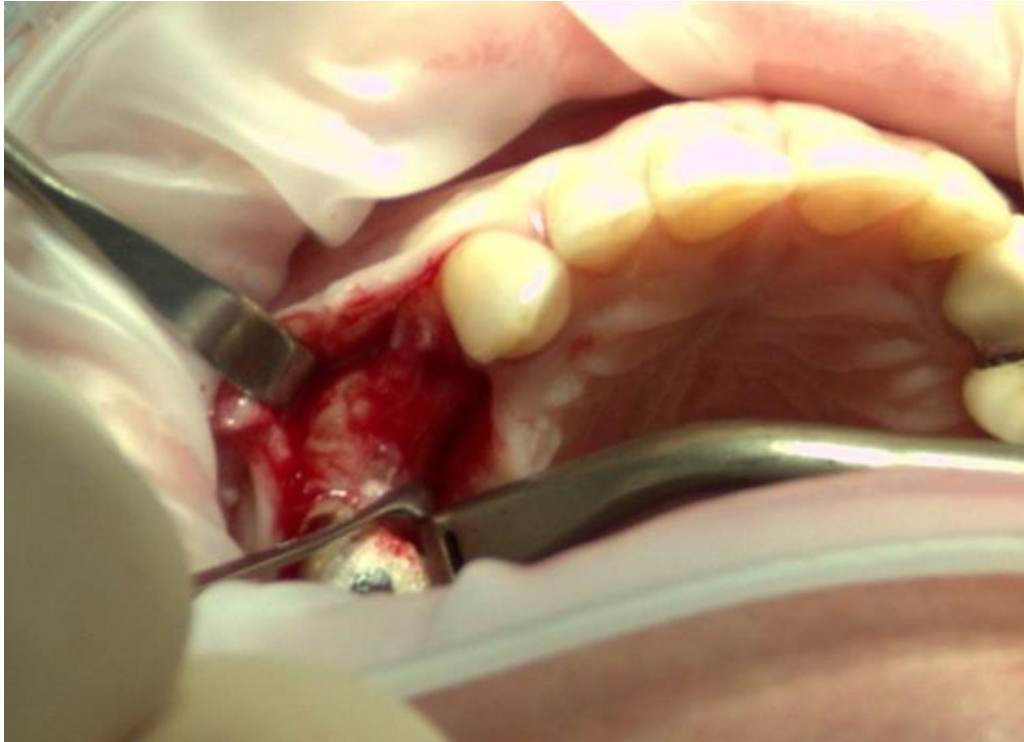

Рисунок 3.12 – Та же пациентка. Отслаивание слизисто-надкостничного лоскута в области отсутствующих зубов и обнажение костной ткани альвеолярного отростка верхней челюсти для создания ложа имплантатов.

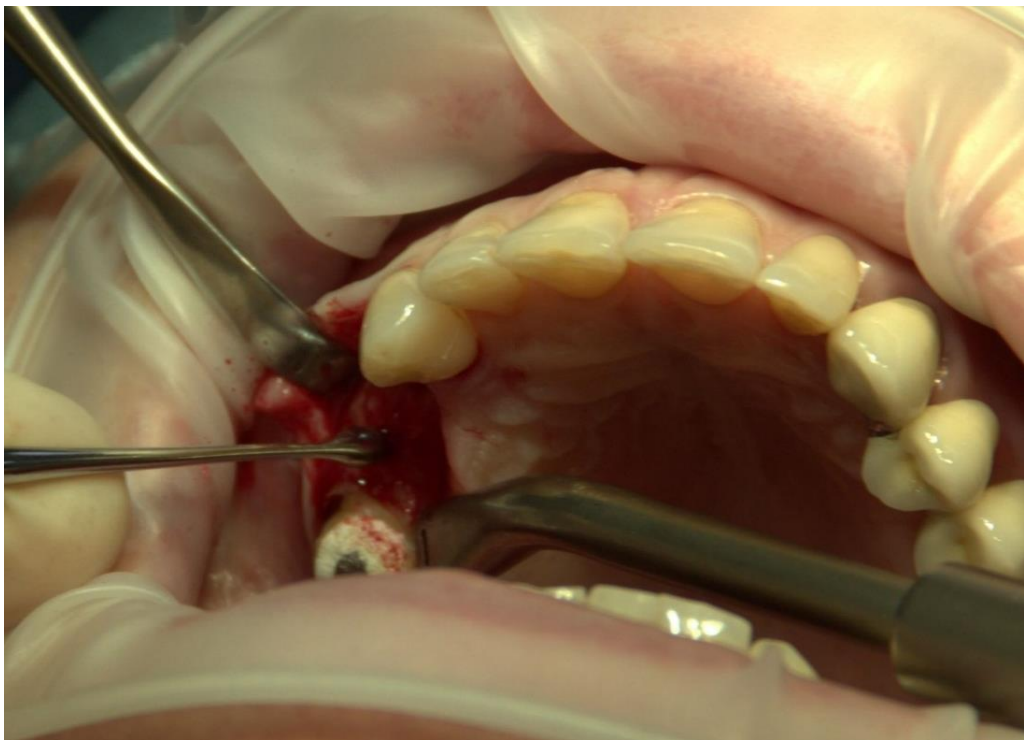


Рисунок 3.13 – Та же пациентка. Маркировка на костном ложе места установки имплантата шаровидной фрезой.

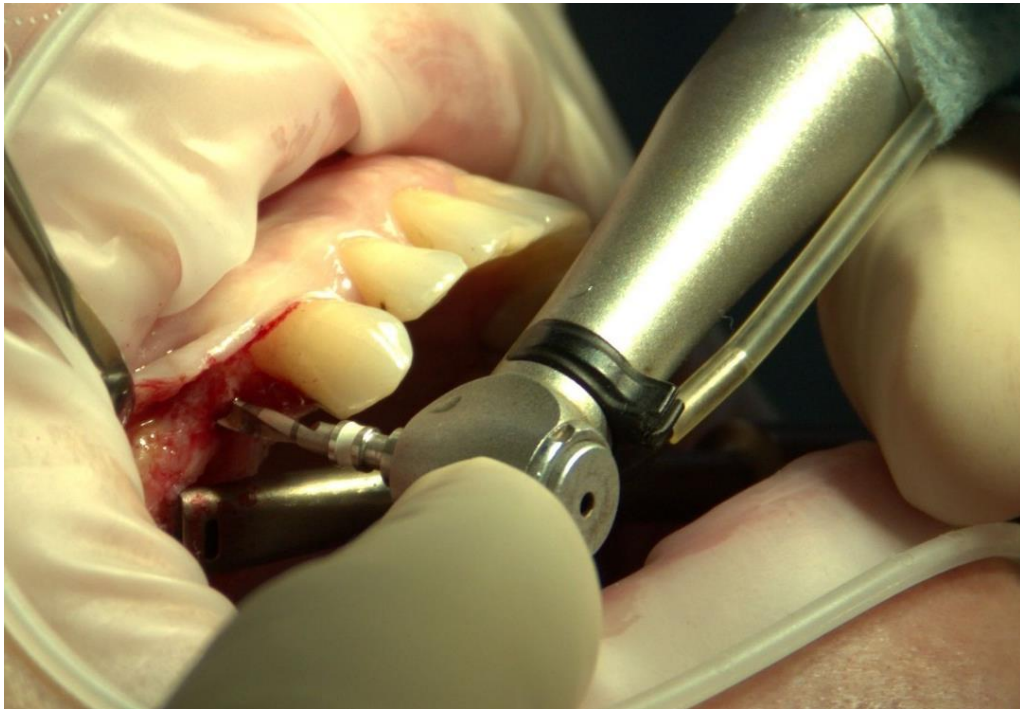

Рисунок 3.14 – Та же пациентка. Формирование направляющих каналов сверлом на глубину введения имплантата и формирование ложа для имплантатов.

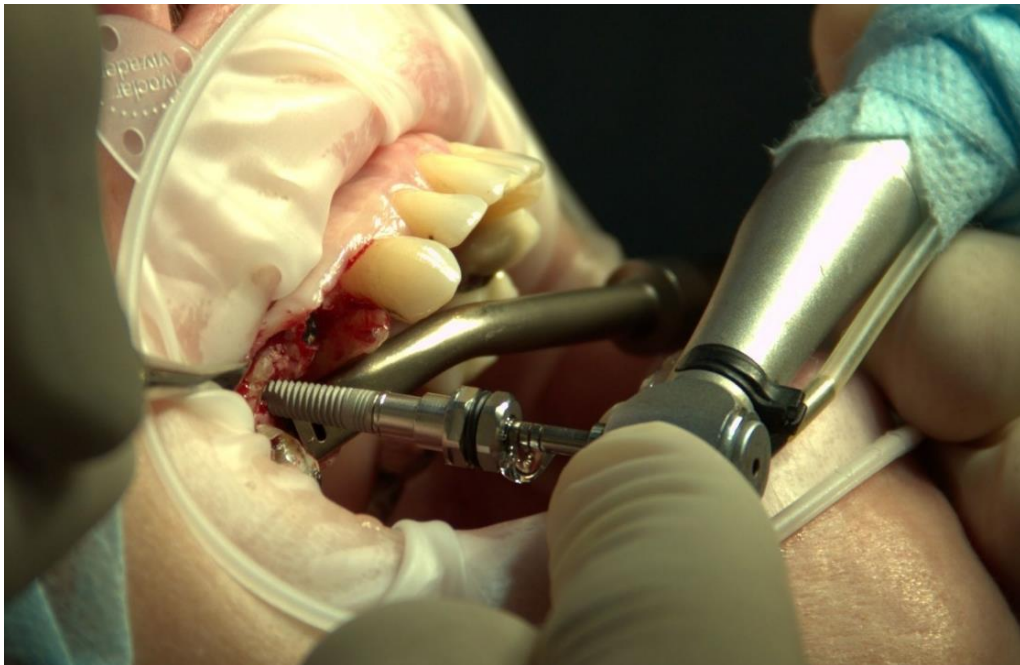

Рисунок 3.15 – Та же пациентка. Введение имплантатов в сформированное костное ложе с соблюдением параллельности.

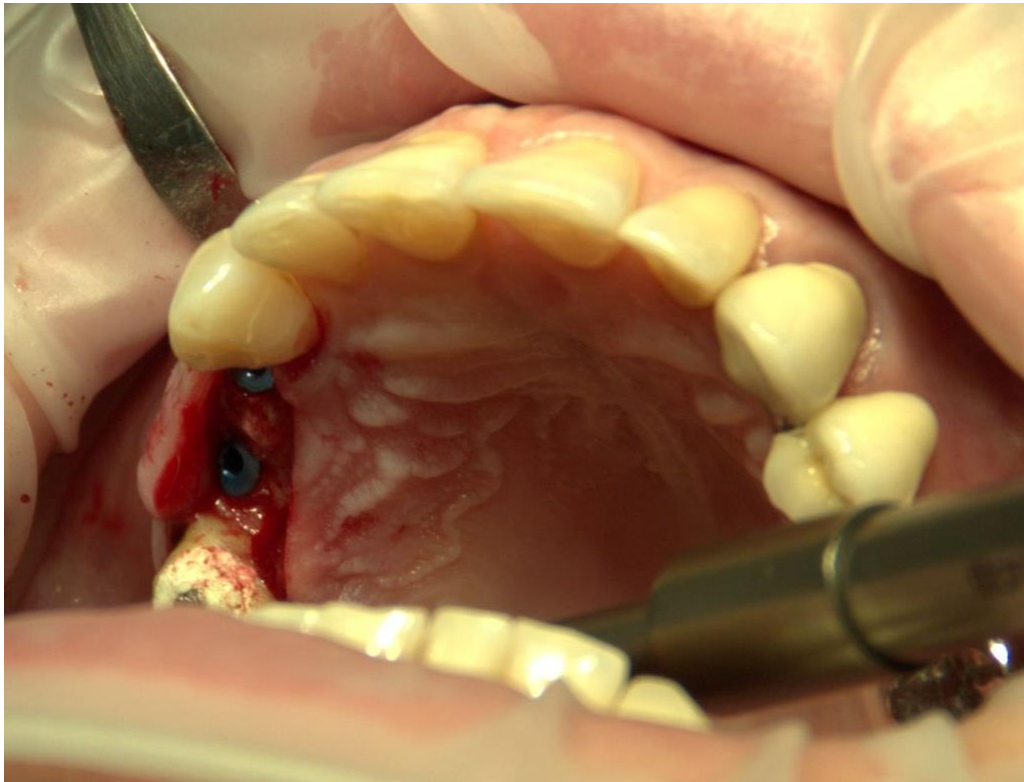


Рисунок 3.16 – Та же пациентка. Установка заглушек имплантатов в области отсутствующих зубов 1.4 и 1.5.

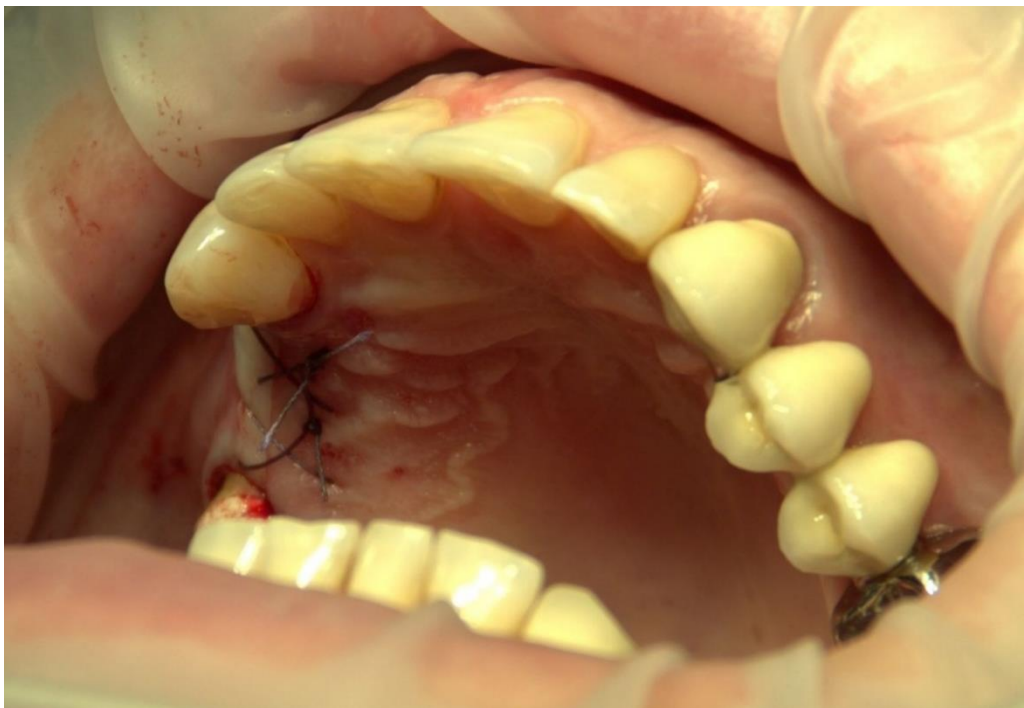

Рисунок 3.17 – Та же пациентка. Укладывание слизисто-надкостничного лоскута, ушивание раны наглухо шовным материалом Vicryl.

После операции проведен сеанс лазеротерапии аппаратом Би-Кьюр Лазер Дентал Про в «лечебно-реабилитационном» (в течение 8 мин.) режиме в проекции правого бокового верхнечелюстного сегмента (рис. 3.18).

Правый боковой верхнечелюстной (V)	Передний верхнечелюстной (I)	Левый боковой верхнечелюстной (III)
1.7 1.6 	1.3 1.2 1.1 2.1 2.2 2.3	2.4 2.5 2.6 2.7
4.7 4.6 4.5 4.4	4.3 4.2 4.1 3.1 3.2 3.3	3.4 3.5 3.6 3.7
(VI) Правый боковой нижнечелюстной	(II) Передний нижнечелюстной	(IV) Левый боковой нижнечелюстной

Рисунок 3.18 – Схема-топограмма лазеротерапии аппаратом Би-Кьюр Лазер Дентал Про у пациентки после операции ДИ.

Даны рекомендации по гигиеническому уходу за полостью рта и диетотерапии, повторно проведен инструктаж по проведению домашней лазеротерапии аппаратом Би-Кьюр Лазер Дентал Про. Пациентка назначена на осмотр через 3 дня.

Послеоперационный период (T₂₋₃). Жалобы на ощущение дискомфорта в зоне проведения имплантации, болевой симптом отсутствует. Объективно: общее состояние удовлетворительное, кожа лица физиологической окраски, лицо симметрично, отеков нет, регионарные лимфатические узлы не увеличены, открывание рта не ограничено (МОР=38 мм). Местно: небольшой отек и гиперемия слизистой в области операционной раны, швы в норме, расхождения краев раны не наблюдается. Оценка болевого симптома по VAS=1. $\Sigma_{\text{ОНП-49-RU}}=102$ балла. Инструктаж и рекомендации по ежедневному проведению сеансов домашней лазеротерапии аппаратом Би-Кьюр Лазер Дентал Про (2 раза в день – утром и

вечером, контактно, транскутанно, по 8 мин.). Повторный осмотр назначен через 3 дня.

Послеоперационный период (T₅₋₇). Жалоб нет. Сеансы лазеротерапии проведены в соответствии с рекомендациями врача. Объективно: общее состояние удовлетворительное, кожа лица физиологической окраски, лицо симметрично, отеков нет, регионарные лимфатические узлы не увеличены, открывание рта не ограничено (МОР=40 мм). Местно: воспалительные явления в зоне операции ДИ отсутствуют, слизисто-надкостничный лоскут адаптирован, швы спокойные. Оценка болевого симптома по VAS=0. Повторный осмотр назначен через 3 дня. Рекомендации по продолжению домашней лазеротерапии.

Послеоперационный период (T₈₋₁₀). Жалоб нет. Объективно: общее состояние хорошее, кожа лица физиологической окраски, лицо симметрично, отеков нет, регионарные лимфатические узлы не увеличены, открывание рта не ограничено (МОР=42 мм). Местно: воспалительные явления в зоне операции ДИ отсутствуют, швы спокойные, рана заживает первичным натяжением. Снятие швов. Оценка болевого симптома – VAS=0. $\Sigma_{\text{ОИР-49-RU}}=90$ баллов. Лазеротерапия в режиме домашнего лечения завершена, аппарат Би-Кьюр Лазер Дентал Про возвращен в ЛПУ для декодировки. Пациентка назначена на прием через 6 месяцев по завершению этапа остеоинтеграции имплантатов.

Послеоперационный период (T₁₈₀). Жалоб нет. Объективно: общее состояние хорошее, кожа лица физиологической окраски, лицо симметрично, отеков нет, регионарные лимфатические узлы не увеличены, открывание рта не ограничено (МОР=42 мм). Местно: слизистая периимплантатной зоны физиологической окраски, имплантат не визуализируется. Оценка болевого симптома по VAS=0. $\Sigma_{\text{ОИР-49-RU}}=86$ баллов.

После проведения местного обезболивания через небольшой разрез по слизистой в проекции установленных имплантатов проведено их раскрытие, удалены заглушки имплантатов, проведена оценка вторичной стабильности с

расчетом ISQ_2 . И клинически (визуально), и рентгенологически (прицельный снимок дентальный имплантатов в области 1.4 и 1.5 зубов) имплантаты остеоинтегрированы, что подтверждено показателями вторичной стабильности имплантатов (у обоих имплантатов показатели $ISQ_2=69$ ед.), установлены формиратели десны, лоскуты мобилизованы и рана ушита. Назначен короткий (2 дня) курс профилактической лазеротерапии. Пациентка назначена на осмотр через 7 дней.

Заключительный прием хирурга-стоматолога. Жалоб нет. Объективно: общее состояние удовлетворительное, кожа лица физиологической окраски, лицо симметрично, отеков нет, регионарные лимфатические узлы не увеличены, открывание рта не ограничено (МОР=42 мм). Местно: воспалительные явления вокруг установленного формирателя десны отсутствуют, область десневого периимплантатного соединения без признаков воспаления, сформирована, без налета, не кровоточит, безболезненна. Пациентка направлена на ортопедический этап ИЗП.

3.2.6. Сравнительная оценка показателей качества жизни «Профиль влияния стоматологического здоровья» ОНIP-49-RU в динамике послеоперационного периода дентальной имплантации

Динамика интегральных показателей КЖ «Профиль влияния стоматологического здоровья» ОНIP-49-RU у пациентов в основной и группе сравнения представлена на рис. 3.19.

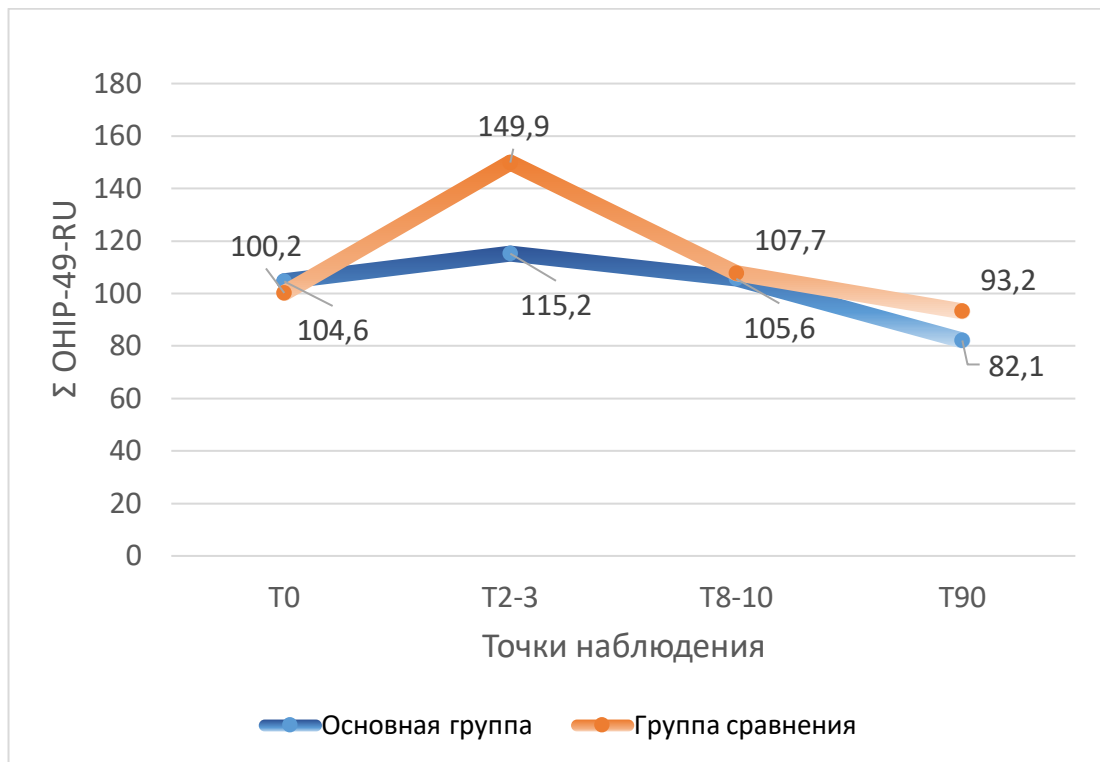


Рисунок 3.19 – Интегральные показатели индекса ОНІР-49-RU у пациентов групп наблюдения.

Исходно у пациентов обеих групп наблюдения, у которых методом стратифицированной рандомизации была обеспечена сопоставимость возрастно-половых и клинико-топографических характеристик ДЗР, а также других стоматологических показателей, отражающих уровень санированности полости рта при подготовке к ДИ, были определены сходные тенденции в отклонении группового и пошкаловых показателей ОНІР-49-RU в сравнении с нормативными значениями. Так, суммарный показатель Σ ОНІР-49-RU у лиц ОГ находился в диапазоне $104,6 \pm 8,3$ балла и достоверно не отличался от такового у лиц ГС ($100,2 \pm 6,9$ балла), снижаясь относительно номинальных значений номы на 53,4% и 51,1% соответственно.

Наиболее значимое снижение КЖ у всех пациентов отмечалось по шкалам «Ограничение функций» (на 75,6%; до $27,2 \pm 6,3$), «Физический дискомфорт» (на 70,0%; до $25,4 \pm 5,9$) и «Физические расстройства» (на 64,7%; до $23,3 \pm 5,1$).

На 2-3-ий день послеоперационного периода ДИ у пациентов обеих групп, на фоне проявления болевого и отечно-деконгестивного симптомов, нейро-сенсорных осложнений различной степени выраженности фиксировали разницу в интегральных показателях $\Sigma_{\text{ОНП-49-RU}}$ ($115,2 \pm 6,1$ – в ОГ и $149,9 \pm 4,8$ – в ГС). Если у лиц ОГ значения интегрального $\Sigma_{\text{ОНП-49-RU}}$ достоверно не отличались от исходных ($115,2 \pm 6,1$ против $104,6 \pm 8,3$ на T_0), то у лиц ГС $\Delta_{\text{ОНП-49-RU}}$ было статистически значимо ($149,9 \pm 4,8$ против $100,2 \pm 6,9$ при $p < 0,01$). Это достигалось, преимущественно за счет прогрессивного снижения показателей по шкале «Физический дискомфорт», включающей боль и ассоциированные с ней проявления, «Ограничение функций», связанное с развитием отечных симптомов – интра- и экстраорально, затруднённого открывания рта, ограничения привычных пищевых рационов, гигиенического ухода за полостью рта и др. (рис. 3.20) Нарастала значимость более частых ответов по шкалам психологического дискомфорта и социальной дезадаптации в связи с проявлениями дополнительных эстетически значимых осложнений (орофасциальный отек, гематомы и др.)

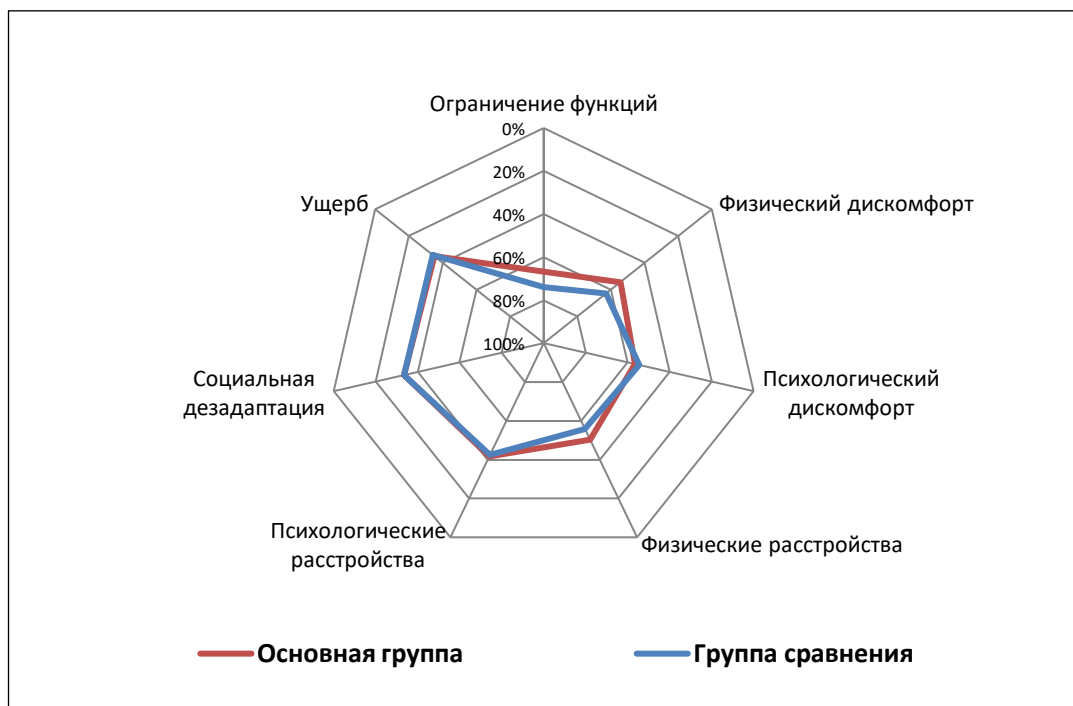


Рисунок 3.20 – Внутривнутриструктурный (пошкаловый) анализ показателей ОНП-49-RU у пациентов основной (а) и группы сравнения (б) на T_{2-3} .

На T5-7 у лиц ОГ значения $\Sigma_{\text{ОНП-49-RU}}$ и его пошкаловые показатели практически возвращались к исходным, то в ГС сохранялась зафиксированная ранее тенденция к снижению по шкале «Физический дискомфорт» (боль) и «Ограничение функций»

На T₈₋₁₀ после операции ДИ ($105,6 \pm 4,3$ и $100,7 \pm 4,8$, соответственно) общегрупповые показатели ОНП-49-RU отразили улучшение субъективных ощущений КЖ пациентов, особенно выраженное в группе сравнения на фоне купирования отечно-болевого симптома. Через 3 месяца после установки имплантатов на НЧ и 6 месяцев – на ВЧ показатели $\Sigma_{\text{ОНП-49-RU}}$ у пациентов сравниваемых групп достоверно (в сравнении с T₂₋₃) снизились и составили, соответственно, в основной группе $82,1 \pm 3,9$ против $115,2 \pm 6,1$ и $93,2 \pm 4,3$ против $149,9 \pm 4,8$ – в группе сравнения, что объективизировало позитивную динамику стоматологических составляющих КЖ на фоне улучшения психо-эмоционального настроения пациентов в связи с завершением хирургического этапа лечения, активным участием в достижении его хороших результатов и, соответственно, хорошим настроением на последующее протезирование.

Резюме. Данные двойного слепого рандомизированного проспективного сравнительного плацебо-контролируемого клинико-функционального исследования убедительно свидетельствуют, что включение низкоинтенсивной лазеротерапии по технологии Би-Кьюр Лазер Дентал Про в комплекс мероприятий по ДИ обеспечило успешность хирургического этапа ДИ за счет эффективной профилактики и купирования выраженных клинических проявлений воспалительных и нейро-сенсорных осложнений в периимплантатном тканевом комплексе и ЧЛЮ, полноценной остеоинтеграции внутрикостных имплантатов и образования полноценного десневого прикрепления. Благополучное неосложненное течение раннего хирургического этапа ДИ обеспечило процесс регенерации костной ткани челюстей в системе «кость-имплантат», гармонизировало процессы остеоинтеграции имплантатов, репаративной

регенерации эпителиальных и соединительно-тканых структур с образованием оптимального периимплантатного десневого прикрепления.

Таким образом, применение низкоинтенсивной лазеротерапии расфокусированным лучом аппарата В-Cure Laser Dental Pro в комплексе лечебно-профилактических и реабилитационных мероприятий ДИ обеспечило неосложненное течение хирургического этапа имплантационного зубного протезирования, полноценную регенерацию периимплантатных тканей, остеоинтеграцию имплантатов и формирование оптимального периимплантатного десневого прикрепления.

Материалы, отражающие результаты исследования, опубликованы в следующих работах:

- 1) В-Cure Laser Dental Pro technology for prevention and treatment of peri-implant mucositis / T.V.Libik, M.A.Chuprakov, A.Y.Yakov, F.Z.Mirsaeva // AIP Conference Proceedings. – 2017, Vol.1882, 020021. (**SCOPUS**)
- 2) Эффективность применения лазеротерапии по технологии В-Cure Laser Dental Pro при дентальной имплантации / М.А.Чупраков, А.Ю.Яков, Т.В.Либик, И.И.Задорина, Р.В.Подгорный // Проблемы стоматологии. – 2017. – Т. 13. – № 1. – С. 94-102. (**из перечня ВАК**)
- 3) Низкоинтенсивная лазерная терапия аппаратом В-Cure Laser Dental Pro на хирургическом этапе дентальной имплантации / М.А.Чупраков, А.Ю.Яков, Т.В.Либик, И.И.Задорина, Р.В.Подгорный, А.А.Синтюрина // Международный конгресс «Стоматология Большого Урала». Молодежная научная школа по проблемам фундаментальной стоматологии / Сборник статей под редакцией проф. Мандра Ю.В. – 2017. – С.133-135.

ЗАКЛЮЧЕНИЕ И ОБСУЖДЕНИЕ РЕЗУЛЬТАТОВ

Всемирная Организация Здравоохранения [147] в числе основных целей сохранения стоматологического здоровья к 2020 году декларирует необходимость увеличения среди населения в возрасте 35-44 и 65-74 лет числа лиц с функционально-сохранными зубными рядами, подчеркивая значимость проблемы отсутствия зубов и поиска наиболее эффективных методов протетического лечения вторичной адентии.

В последние десятилетия для стоматологической реабилитации пациентов с отсутствием зубов все шире используется протезирование (съёмное, несъёмное, комбинированное) с опорой на дентальные имплантаты. У лиц с сохранным или компенсированным системным статусом, при наличии в полости рта благоприятных условий для установки имплантатов (достаточное количество костной ткани, тип костной ткани и др.), при успешно проведенной операции и рациональном протезировании возможен предсказуемо положительный и долгосрочный результат комплексного лечения с полным восстановлением эстетики лица, жевательных и речевых функций и, как следствие, с улучшением качества жизни стоматологического пациента. Однако нередко констатируется, что протетическое лечение с использованием дентальных имплантатов в качестве опоры не всегда завершается положительным результатом и сохраняет его в отдаленные сроки в силу многих, трудно прогнозируемых факторов (индивидуальные общие реакции организма, изменения системного здоровья пациента, местные реакции тканей в зоне имплантации и др.).

Эксперты выделяют несколько устойчивых во времени тенденций (трендов) в проблематике ДИ: поиск минимально инвазивных, минимизирующих техническую сложность, продолжительность имплантационного лечения и риск осложнений, подходов, обеспечивающих скорейшее достижение эстетических и функциональных результатов.

Все более актуализируется проблема возросших требований пациента к качеству и комфортности проведения основных этапов ДИ, к непосредственному

участию пациента в оценке эффективности лечения, его желанию получать максимально широкую информацию по современным технологическим возможностям ДИ и методам, оптимизирующим условия достижения стабильно высоких эстетико-функциональных результатов в отдаленные сроки пользования имплантационными протезами. Повышено внимание к изучению возможностей совершенствования предоперационной подготовки хирургического этапа ДИ и послеоперационного ведения пациента, напрямую обеспечивающих прогноз последующего протезирования на имплантатах; нарастает число исследований по методологии выявления и лечения периимплантита и периимплантатного мукозита в классических вариантах их проявления – по завершению ортопедического этапа и в форме «раннего» мукозита / периимплантита – в поздний послеоперационных период ДИ.

Использование ДИ значительно расширяет методологические возможности и улучшает долгосрочные прогнозы стоматологического лечения, что объясняет практически экспоненциальный рост ее практического применения, однако в научной литературе нередко констатируется, что стоматологическая имплантация не всегда завершается положительным результатом и сохраняет его в отдаленные сроки в силу потенциального риска развития инфекционно-воспалительных осложнений ДИ, существенно снижающих качество проведенного лечения, нивелирующих ожидания пациента и, как следствие, наносящих ему финансовый и моральный ущерб, а также урон профессиональному престижу врача.

Весьма разночтывые цифровые и фактические материалы по частоте выявления и клинической структуре осложнений на различных этапах ИЗП, открытая профессиональная дискуссия по вопросам индивидуального риска и прогнозирования осложнений при различных способах ДИ, обилие и мало сопоставимый потенциал медико-экономической эффективности предлагаемых лечебно-профилактических решений по повышению качества имплантационного лечения актуализируют значимость поиска и всестороннего обоснования новых, более адекватных, персонифицированных, менее дорогостоящих, удобных для

врача и пациента методов профилактики, своевременного выявления и эффективной коррекции осложнений ДИ.

Современная физиотерапия располагает широким спектром методов, обладающих противовоспалительным, способствующим компенсации проявлений посттравматического воспаления в периимплантатных тканях действием, способствующих их регенерации и репарации, полноценной остеоинтеграции внутрикостных имплантатов: ультразвук, дарсонвализация, свето- и магнитотерапия и др. Особое место в числе физиотерапевтических технологий занимает метод лазеротерапии, а, в контексте изучаемой проблемы, - низкоинтенсивное лазерное излучение.

Накоплен объемный материал о преимуществах, механизмах, положительных эффектах и нерешенных вопросах применения низкоинтенсивной лазеротерапии для оптимизации исходов ДИ за счет снижения частоты и выраженности, повышения эффективности профилактики и лечения осложнений в ранний послеоперационный период; постоянно совершенствуются методики и аппаратно-инструментальное обеспечение лазеротерапии и лазеропрофилактики осложнений ДИ.

Поступательное развитие биомедицинской фотоники в стоматологическом сегменте связано со многими перспективными направлениями, в числе которых сохраняется тренд разработки, создания и внедрения в широкую клиническую практику малогабаритных лазеротерапевтических аппаратов, адаптированных к специфике профессионального применения врачом-стоматологом и использования пациентов в режиме домашней терапии.

В этом контексте представляет практический интерес оценка целесообразности включения низкоинтенсивной лазеротерапии с помощью аппарата Би-Кьюр Лазер Дентал Про в комплекс лечебно-профилактических и реабилитационных мероприятий при ДИ для снижения частоты и выраженности посттравматических проявлений и осложнений в послеоперационный период.

Актуализируется разработка методики применения лазеротерапии по технологии В-Cure Laser Dental Pro в комплексе дентальной имплантации, оценка

успешности ее лечебно-профилактических эффектов с позиций качества жизни пациента, проходящего имплантологическое лечение.

Теоретически значимы исследования по оценке возможностей влияния лазерной технологии на процессы остеоинтеграции внутрикостных имплантатов с помощью динамического частотно-резонансного анализа их стабильности. Обоснована разработка методик самооценки пациентом успешности течения послеоперационного периода ДИ, создающих возможности интерактивного взаимодействия врача-стоматолога и пациента для формирования его высокой комплаентности к поддержанию необходимого уровня стоматологического здоровья в дофункциональный период имплантологического лечения;

Сказанное выше предопределило цель и задачи планируемого исследования. Цель исследования – обоснование целесообразности применения низкоинтенсивной лазеротерапии расфокусированным лучом аппарата Би-Кьюр Лазер Дентал Про в комплексе лечебно-профилактических и реабилитационных мероприятий хирургического этапа имплантационного зубного протезирования у пациентов с частичным отсутствием зубов.

Для достижения цели были поставлены и последовательно решены задачи, связанные с: ретро- и проспективной оценкой частоты, клинической структуры и исходов послеоперационных осложнений ДИ; разработкой методики применения НИЛТ с использованием портативного аппарата Би-Кьюр Лазер Дентал Про в комплексе мероприятий ДИ; разработкой оригинальных методик самоконтроля выраженности отечно-болевого симптома и профессиональной оценки тяжести ассоциированных с ним функциональных нарушений, проявляющихся в послеоперационный период; проспективной сравнительной оценкой эффективности включения лазеротерапии Би-Кьюр Лазер Дентал Про в комплекс мероприятий пред- и послеоперационного периода ДИ по традиционным клиническим показателям, показателям устойчивости внутрикостных имплантатов частотно-резонансным методом, а также по динамике стоматологического индекса качества жизни пациента на дофункциональном этапе ИЗП.

Для решения поставленной цели на базах ГБУЗ ПК «ГСП №2», стоматологической больницы Клинического многопрофильного медицинского центра и кафедры терапевтической стоматологии и протезирования стоматологических заболеваний ФГБОУ ВО ПГМУ им. академика Е.А.Вагнера Минздрава России проведен комплекс ретро- и проспективных клинико-социологических исследований по оценке эффективности использования лазеротерапии аппаратом Би-Кьюр Лазер Дентал Про в комплексе мероприятий хирургического этапа ДИ. Научное исследование построено на принципах доказательной медицины и стандартов надлежащей клинической практики (GCP), одобрено решением Локального этического комитета и включено в основной план НИР ПГМУ им. академика Е.А.Вагнера.

На основе целевого анализа специальной литературы, оценки степени проработанности и выделения перспективных подходов к решению актуальной проблемы была сформулирована *научная гипотеза* о том, что использование НИЛИ в режимах, соответствующих техническим возможностям нового лазерного терапевтического аппарата Би-Кьюр Лазер Дентал Про, патогенетически обосновано и может быть эффективно использовано для профилактики и лечения воспалительных и нейро-сенсорных послеоперационных осложнений ДИ, а, с учетом имеющихся у прибора преимуществ перед существующими аналогами, - может обеспечить повышение качества хирургического этапа ИЗП.

На первом этапе работы проведен ретроспективный анализ (2010-2015гг.) данных 182 амбулаторных карт стоматологических пациентов, прошедших ИЗП по поводу ЧОЗ (К 08.1), включая данные специально разработанных сопроводительных вкладышей. Дискриптивными методами анализировали информацию, характеризующую: субъекты исследования; состояние зубных рядов и ДЗР, по поводу которых показана ДИ; характер и объем проведенного ИЗП с прицельным анализом данных о течении раннего (7-10 дней после операции) и позднего (включая раскрытие имплантата и установку формирователя десны) постимплантационного периода. Прослеживали: наличие и выраженность основных клинических симптомов, местных и системных проявлений осложнений,

назначаемое лечение, успешность имплантации по клинико-рентгенологическим данным.

На втором (проспективном) этапе исследования, в течение последующего 2-х летнего периода, в процессе планирования и выполнения *двойного слепого рандомизированного проспективного сравнительного плацебо-контролируемого исследования по оценке эффективности включения лазеротерапии по технологии Би-Кьюр Лазер Дентал Про в комплекс мероприятий по дентальной имплантации, методом стратифицированной рандомизации*, в соответствии с критериями включения были сформированы 2 группы пациентов (24 мужчины и 31 женщина в возрасте 28-57 лет с ДЗР, имеющих показания и намерения к ИЗП), в целом, сопоставимых по возрастно-половым характеристикам, исходным показателям стоматологического статуса, структуре, протяженности и топографии ДЗР, качеству костной ткани челюстей, методу / протоколу ДИ, характеру и объемам дополнительно проведенных РКПО.

Всем пациентам в группах наблюдения операция ДИ проводилась по стандартному 2-хэтапному протоколу, всего было установлено 252 внутрикостных дентальных имплантата (137 ед. – у пациентов первой и 115 ед. – второй группы), проведено 52 дополнительные РКПО (28 – у пациентов первой и 24 – второй группы), структура которых сопоставима в группах наблюдения.

Протоколы операций ДИ и РКПО были дополнены включением НИЛТ в профилактическом и лечебно-реабилитационном режимах, для чего использовали лазерные терапевтические аппараты Би-Кьюр Лазер Дентал Про (Good Energies®, Israel), часть из которых в соответствии с дизайном двойного слепого плацебо-контролируемого исследования, были условно названы «активные» (имели международный сертификат CE 0120, регистрационное удостоверение № РЗН 2014/2167 и соответствующий серийный номер, генерировали инфракрасное лазерное излучение длиной волны 808 нм, мощностью 250 мВт, с частотой импульсов 14 кГц, расфокусированным лучом 4,5 см x 1,0 см с плотностью потока энергии 14,4 Дж/мин на пике – 3,2 Дж/см² в мин.), другая (15 шт.) – «неактивные», или плацебо-аппараты, специально изготовленные для

проведения настоящего исследования, имеющие идентичные внешний дизайн и манипуляционные характеристики, имитирующие, подобно «активному» прибору, лазерное излучение зеленого цвета. Пациенты и лечащие врачи до завершения клинической части исследования, сбора и анализа всех клинико-функциональных данных не были осведомлены о принадлежности прибора к той или иной категории. По завершению исследования использованные для лечения пациентов обеих групп номера аппаратов были раскодированы, соответственно чему группам пациентов были присвоены наименования «основная» (12 мужчин и 15 женщин в возрасте 31-55 лет) - лазеротерапия проведена «активным» аппаратом и «группа сравнения» (12 мужчин и 16 женщин в возрасте 28-57 лет) - «лазеротерапия» проведена с помощью плацебо-аппарата. Таким образом, заключение и выводы формулировали по результатам *двойного слепого рандомизированного проспективного сравнительного плацебо-контролируемого исследования*, что обеспечило высокий доказательный уровень исследования.

Алгоритм клинико-функционального обследования пациентов с ЧОЗ на этапе планирования ДИ включал оценку системного здоровья и рисков стоматологического лечения по классификации ASA «Physical Status Classification System – for Dental Patients Care 2017» (преимущественно ASA I и ASA II), стоматологического статуса (характеристика ДЗР, качество (архитектоника, плотность и степень атрофии) костной ткани челюстей по данным ОПТГ и конусно-лучевой компьютерной томографии (преимущественно D2-D3). В динамике наблюдения (на T₀, T₂₋₃, T₅₋₇, T₈₋₁₀) анализировали частоту выявления (%), характер выраженности, продолжительности, локализации болевого, отечно-деконгестивного, геморрагического и др. симптомов, нейро-сенсорных и др. нарушений. В динамике постоперационного периода ДИ для объективной оценки субъективных ощущений боли и дискомфорта у пациентов использована оригинальная методика балльной оценки магнитуды, продолжительности и точки полного купирования БС по модифицированной цвето-цифровой шкале (рацпредложение №2706 от 06.06.2016) – анализ 275 субъективных показателей, проведена метрическая динамическая (ΔMOP) оценка степени нарушения

открывания рта с помощью оригинального устройства (патент на полезную модель №176361) – 220 измерений.

Для оценки риска возникновения осложнений ДИ и клинической оценки степени остеоинтеграции имплантатов методом частотно-резонансного анализа определяли показатели первичной (ISQ_1 на T_1) и вторичной (ISQ_2 – на T_{90} на НЧ или T_{180} на ВЧ) стабильности имплантатов.

Исходы хирургического этапа ИЗП оценивали критериально (Сергеев А.А., 2005) как «хорошие», «удовлетворительные» и «неудовлетворительные», в динамике (T_0 , T_{2-3} , T_{5-7} , T_{8-10} , T_{90}) рассчитывали интегральный и пошкаловые показатели КЖ «Профиль влияния стоматологического здоровья» ОНП-49-RU – 275 анкет опросников. Проводили первичную диагностическую и мониторинговую вне- и внутриворотную фотосъемку – 165 изображений.

В работе использованы параметрические (расчет t-критерия для парных и непарных выборок) и непараметрические (U критерий Манна-Уитни для независимых выборок, критерий Вилкоксона для парных выборок) методы статистической обработки данных

По данным ретроспективного анализа медицинской документации пациентов, ранее прошедших ИЗП по поводу ЧОЗ, было установлено, что в 19,3% случаев течение раннего послеоперационного периода дентальной имплантации осложнялось развитием клинически манифестных воспалительных реакций и нейро-сенсорных нарушений, а в 4,9% случаев привело к неудаче оперативного лечения с потерей 2,03% установленных имплантатов. Анализ материала «неудача» ДИ, указывающий на раннюю (в послеоперационный период) потерю имплантата, свидетельствовал, что неблагоприятные исходы ДИ чаще (55,6%) отмечались у мужчин, в 100,0% курящих лиц. Потерю имплантатов чаще отмечали у лиц (57,1%), которым дополнительно проводились те или иные (чаще на ВЧ, субантральная аугментация) РКПО, чаще (75,0%) – одновременно с ДИ. Соответственно этому «неудача» ДИ чаще фиксировали при установке имплантатов на ВЧ. Полученные данные совпадают с результатами исследований, указывающих на роль таких факторов риска «ранней» потери имплантатов, как

мужской пол и курение, возраст от 50 до 60 лет, проведение (чаще одномоментное) дополнительных РКПО для наращивания объема кости и улучшения репаративного остеогенеза, чаще для замещения ДЗР средней протяженности, чаще на ВЧ [119, 173]. Во всех зафиксированных в историях болезни случаях неуспеха ДИ с ранней потерей имплантата в ближайшем анамнезе указывалось на предшествующее потере имплантата развитие клинически выраженного воспаления мягких периимплантатных тканей («раннего» мукозита) с выраженной гиперемией, отеком, болевым симптомом, с нагноением послеоперационной раны, появлением свища, «выталкиванием» имплантата, даже на фоне активно проводимого лечения. Объективные и субъективные признаки воспаления мягких периимплантатных тканей той или иной степени выраженности зафиксированы в амбулаторных картах 37,9% пациентов, хотя точный структурированный диагноз «ранний мукозит» был сформулирован в единичных случаях. Анализ фактического материала указывал на высокую частоту выявления БС (чаще умеренно-выраженного, сохраняющегося в первые 3-5 суток, требующего медикаментозной коррекции); выраженный, длительный, требующий активной медикаментозной (или иной) коррекции, БС относили к осложнениям послеоперационного периода ДИ (18.1%). В 5,5% случаев зафиксированы данные о наличии сильной, иррадиирующей по ходу ветвей тройничного нерва боли, выраженность и продолжительность которой требовала назначения медикаментозного и физиолечения. Дополнительно к числу неврологических (нейро-сенсорных) нарушений после операции ДИ (чаще в случаях установки имплантатов на НЧ, одновременно с межкортикальной остеотомией) относили 5,0% случаев с возникновением длительной и выраженной гиперестезии (1,7%), онемения (гипостезии) (2,2%), парестезии (1,1%) кожи подбородочной области и нижней губы, по поводу которых пациентам назначалось физиотерапевтическое лечение. Общая частота различных неврологических расстройств с различной степенью выраженности составила 10,5% случаев. Каждый 5-ый (21,4%) пациент на фоне выраженного отечно-болевого симптома и орофасциального отека фиксировал проблемы открывания рта и наличия эстетических дефектов. В единичных случаях

(1,1%) в послеоперационный период отмечено развитие острого верхнечелюстного синусита. Клинико-рентгенологические признаки раннего периимплантита зафиксированы в 5,5 % историй болезни, причем в 4,9% случаев тяжелый периимплантит привел к потере имплантата. Анализ медицинской документации позволил заключить, что благоприятное неосложненное течение послеоперационного периода с полноценной регенерацией периимплантатных тканей и остеоинтеграцией имплантата с последующим протезированием зафиксировано в 75,8% клинических случаев; у 19,3% пациентов отмечены «удовлетворительные» результаты хирургического этапа лечения, связанные с проявлениями выраженного и продолжительного отеочно-болевого симптома, нейро-сенсорных и др. дисфункциональных нарушений, медленным заживлением послеоперационной раны, в т.ч. вторичным натяжением; в 4,9% случаев – «неуспех» ИЗП, связанный с прогрессирующим, вплоть до полной потери имплантата воспалением периимплантатных тканей.

С учетом данных специальной литературы, теоретически обосновывающих целесообразность патогенетического применения НИЛИ в стоматологической практике применительно к специфике проведения хирургического этапа ДИ, а также выявленной по итогам ретроспективного исследования высокой частоты воспалительных и нейросенсорных осложнений ДИ был разработан алгоритм и методика применения лазерного терапевтического аппарата Би-Кьюр Лазер Дентал Про в дентальной имплантологии. В работе применены портативные лазеротерапевтические стоматологические аппараты Би-Кьюр Лазер Дентал Про (Good Energies®, Israel) 5-го поколения с матрицами, состоящими из импульсных полупроводниковых (Ga Al As) лазерных диодов, генерирующих инфракрасное лазерное излучение (длина волны 808 нм, мощность 250 мВт, частота импульсов 14 кГц) расфокусированным лучом 4,5 см x 1,0 см с плотностью потока энергии 14,4 Дж/мин на пике (3,2 Дж/см² в мин.). Указанные технические характеристики прибора и генерируемого им излучения, согласно данным Meyer KLM et al. (2011) [117, 138, 157, 166, 182, 190], должны обеспечить достижение анальгезирующего, противовоспалительного и противоотечного и ранозаживляющих эффектов при

оптимальном пространственно-временном разрешении, что имеет принципиальное значения для профилактики и купирования выраженных симптомов посттравматического воспаления, проявлений воспалительных и нейросенсорных осложнений в топографической зоне периимплантатных тканей, оказания положительного влияния на остеоинтеграцию внутрикостных имплантатов.

В ходе выполнения исследования разработана, интеллектуально защищена (рацпредложение № 2716 от 13.12.2016) и внедрена в практику методика лазеротерапии по технологии Би-Кьюр Лазер Дентал Про, осуществляемая в «профилактическом» (на подготовительном, предоперационном этапе ДИ) и «лечебно-реабилитационном» (на послеоперационном этапе ДИ – в раннем периоде и после установки формирователя десны) режимах. Применительно к пациентам с частичным отсутствием зубов, планирующим ИЗП, проходящих и завершивших хирургический этап ДИ, был разработан *алгоритм применения лазеротерапии Би-Кьюр Лазер Дентал Про в комплексе ДИ* и в этой части усовершенствован стандартный *протокол пред- и послеоперационного ведения пациента*. Преимущества практического применения аппарата Би-Кьюр Лазер Дентал Про, состояли в том, что лечение было адаптировано к специфике профессионального применения врачом-стоматологом в условиях стоматологического приема, а также индивидуального использования обученным пациентом в домашних условиях, что, в соответствии с глобальной стратегией ВОЗ по повышению медицинской грамотности и комплаентности пациента, предполагало медицинское просвещение и активное вовлечение пациента в лечебный процесс путем самостоятельной реализации профессиональных рекомендаций врача с последующим нарастанием уровня комплаентности.

Характеристика БС у пациентов групп наблюдения свидетельствовала о преимуществах включения лазеротерапии Би-Кьюр Лазер Дентал Про в части его профилактики, быстрого и эффективного купирования в ранний послеоперационный период ДИ в сравнении с плацебо-лазеротерапией, что проявилось: 1) достоверно менее частой (в среднем, в 3,6 раза) манифестацией БС различной степени выраженности на всех точках наблюдения (на T₂₋₃ у 22,2%

против 92,9%, т.е. в 4,2 раза реже; на T₅₋₇ у 14,8% против 57,2%, т.е. в 3,8 раза реже; на T₈₋₁₀ у 3,7% против 10,7%, т.е. в 2,8 раза реже, чем у лиц ГС); 2) достоверно менее выраженной магнитудой боли на всех точках наблюдения (преобладанием слабо-выраженного БС на T₂₋₃ с пиком частоты его выявления против умеренно-выраженного и сильного БС на T₂₋₃ у лиц ГС); 3) достоверно более активным регрессом БС на этапах наблюдения; 4) более ранними (на 4,5 дня раньше, чем в ГС) полного, без использования анальгетиков, купирования БС. Достоверно менее частое появление, более выраженная манифестация, продолжительность и активная положительная реструктуризация БС в раннем послеоперационном периоде у лиц ОГ в рамках заданного дизайна исследования объективизировали выраженный анальгезирующий эффект лазеротерапии по технологии Би-Кьюр Лазер Дентал Про.

У всех (100,0%) пациентов ОГ, получающих лазеротерапию Би-Кьюр Лазер Дентал Про послеоперационный период протекал без осложнений; на раннем этапе после операции реактивные посттравматические воспалительные и нейросенсорные реакции (74,0%) проявились преимущественно до 3-х суток, в легкой форме; раны заживали первичным натяжением. Исходы хирургического этапа ДИ были, в целом, оценены по критерию «хорошие» у 92,6% пациентов, в комплексе ДИ у которых была использована лазеротерапия аппаратом Би-Кьюр Лазер Дентал Про: интеграция подавляющего числа (95,6%) установленных имплантатов прошла успешно, послеоперационный период протекал без воспалительных осложнений – выраженного мукозита или периимплантита; у 7,4% пациентов отмечали транзиторные клинически маловыраженные местные отечно-воспалительные реакции (мукозит легкой степени тяжести; легкий индуцированный транзиторный геморрагический симптом) и нейросенсорных нарушений (единичные локальные парестезии), выраженность которых не оказала влияния на заживление операционной раны, швы снимали через 8-10 (до 12-ти) дней. По данным ОПТГ признаки убыли костной ткани не было зафиксировано ни в одном из случаев установленных имплантатов. Этап вскрытия имплантата и установки формирователя десны, к моменту которых пациенты жалоб не предъявляли, а

st.localis был без особенностей, прошли гладко; показатели вторичной стабильности имплантатов ($72,6 \pm 1,3$ ед. в среднем в ОГ) соответствовали полной остеоинтеграции имплантатов. После установки формирователя десневого контура пациентам ОГ был проведен заключительный короткий курс лазеротерапии Би-Кьюр Лазер Дентал Про (контактная, стабильная методика, транскутанно в проекции установленного формирователя; ежедневно в режиме домашней терапии, курсом 3-5 процедур, продолжительность сеанса – 8 мин.). В динамике наблюдения вплоть до начала ортопедического этапа ИЗП воспалительные явления в области периимплантатного десневого прикрепления (гиперемия, отек, кровоточивость, болезненность и т.д.) отсутствовали, что в совокупности с объективными данными RFA-анализа, рентгенологических исследований и субъективными заключениями пациентов в 100% наблюдений обосновывало показания к функциональной нагрузке имплантата. Ни у одного из пациентов ОГ сроки начала протезирования по причинам, связанным с хирургическим этапом ДИ, не были отложены.

Оценка течения послеоперационного этапа ДИ по критерию «хорошие результаты» у пациентов, в комплексе лечения которых, как показали результаты декодировки серийных номеров лазерных аппаратов, были использованы плацебо-аппараты, зафиксирована только у 71,4% пациентов.

Наличие, продолжительность и выраженность воспалительных (признаки мукозита легкой/средней степени тяжести в 57,1% на T₂₋₃ и 21,4% - на T₅₋₇; сильный болевой симптом в 7,1% на T₂₋₃ и фасциальный отек с асимметрией лица и затрудненным открыванием рта – 28,6% на T₂₋₃ и 10,7% на T₅₋₇;) и нейро-сенсорных (на T₂₋₃ – 8-10 – 17,9% - парестезии на коже в области подбородка) осложнений на раннем послеоперационном этапе выявляли у 21,4% лиц ГС (в связи с установкой 28 (24,3%) имплантатов), что, в целом, соответствовало критерию «удовлетворительные результаты» дофункционального этапа ДИ. В эту категорию были включены клинические случаи мукозита (легкой и средней степени тяжести), выявленного у 10,7% пациентов через 7 дней после установки формирователей десны, эффективно купированные медикаментозно, а также случаи (3 имплантата) «раннего» периимплантита I ст. тяжести, подтвержденные данными ОПТГ, два из

которых были купированы на фоне медикаментозной терапии, хирургической обработки с последующим заполнением кармана остеокондуктивным материалом и отсроченной функциональной нагрузкой, а один имплантат был удален на фоне нарастания тяжести периимплантита. Кроме того, 2 имплантата (1,7% от числа всех установленных у лиц ГС) были удалены на этапе установки формирователя десны у 1 пациента в связи с низкими показателями вторичной стабильности. Таким образом, неуспех хирургического этапа ДИ у пациентов, получавших плацебо-лазеротерапию, был отмечен у 2-х пациентов (7,1%) в связи с утратой 3 (2,6%) имплантатов.

Результаты клинико-инструментального исследования показали, что технические характеристики излучения, генерируемого аппаратом Би-Кьюр Лазер Дентал Про, обеспечивают положительное влияние на процессы репаративного остеогенеза и остеоинтеграции имплантатов по данным частотно-резонансного анализа. Фиксируемые исходно показатели первичной стабильности (ISQ_1) имплантатов у всех пациентов ОГ и СГ укладывались в диапазон «адекватной» или «превосходной» стабильности по A.P.Saadoun ($50 < ISQ < 75$). Ни у одного из установленных пациентам ОГ и ГС имплантатов первичный коэффициент ISQ_1 не был ниже 50 ед., прогнозируя благоприятные исходы имплантационного лечения. Высокие показатели первичной стабильности имплантатов, отмечаемые у пациентов обеих групп наблюдения, не связывали с прямыми эффектами лазеротерапии, а объясняли четким следованием протоколу оперативного вмешательства, исключением противопоказаний, связанных с недостаточным качеством костной ткани челюстей, использованием современного инструментально-аппаратурного обеспечения ДИ. Исходили из того, что вторичная стабильность (ISQ_2) имплантатов, определяемая после их открытия, во многом зависящая от исходных показателей (ISQ_1), отражала характер ремоделирования костной ткани вокруг имплантата и полноценность его остеоинтеграции. При использовании пред- и послеоперационной лазеротерапии показатели вторичной стабильности имплантатов (T90-180) у пациентов ОГ составили $72,6 \pm 1,3$ ед., что отвечало характеристикам полноценно

остеоинтегрированных имплантатов (Кулаков А.А., 2014; Ezgi, 2017). Внутригрупповой и все индивидуальные показатели вторичной стабильности имплантатов при комбинировании ДИ с пред- и послеоперационным облучением периимплантатных тканей расфокусированным лучом B-Cure Laser Dental Pro соответствовали критерию «превосходные», превышая показатели первичной стабильности на 14,6%, тогда как в контрольных наблюдениях (плацебо-лазеротерапия) полноценная остеоинтеграция с достоверно ($p < 0,001$) меньшим (на 5,9%) относительно исходного уровня приростом значения ISQ, была отмечена у 96,5% пациентов, а неуспех лечения с дезинтеграцией и утратой имплантата – в 3,5% наблюдений.

Успешность хирургического этапа ДИ у пациентов сравниваемых групп оценивали не только по клинико-инструментальным показателям, полученных на основе стандартных, усовершенствованных (рацпредложения № 2706 от 06.06.2016 и № 2716 от 13.12.2016) или разработанных нами авторских (патент на полезную модель №176361, Заявка №2017109474, Дата регистрации: 17.01.2018) методик, но и по субъективным заключениям пациента, характеризующим стоматологические составляющие его качества жизни в анкете-опроснике индекса «Профиль влияния стоматологического здоровья» ОНП-49-RU. С помощью этого социологического инструмента установлено, что клинически манифестные воспалительные и нейросенсорные осложнения послеоперационного периода ДИ проявлялись комплексом негативных субъективных ощущений, фиксируемых пациентом в ответах на вопросы 7 шкал анкеты и объективизируемых в точных интегральных и пошкаловых показателях ОНП-49-RU. Наиболее значимое (на 49,7% в сравнении с исходным) снижение интегрального стоматологического показателя качества жизни ОНП-49-RU (преимущественно шкалы «Физический дискомфорт» и «Ограничение функций») отмечено в группе плацебо-лазеротерапии на T₂₋₃, тогда как эффективное анальгезирующее, противоотечное, регенерирующее и остеоинтегрирующее действие лазеротерапии Би-Кьюр Лазер Дентал Про, проводимой в «профилактическом» и «лечебно-реабилитационном» режимах, обеспечило относительную стабильность как пошкаловых, так и интегрального

показателей стоматологического индекса качества жизни на протяжении всего постимплантационного периода – средний диапазон отрицательных отклонений $\Sigma_{\text{ОИП-49-RU}}$ на точках наблюдения не превышал 10,1%.

Таким образом, результаты двойного слепого рандомизированного проспективного сравнительного плацебо-контролируемого клинического исследования убедительно свидетельствовали, что использование низкоинтенсивной лазеротерапии по технологии Би-Кьюр Лазер Дентал Про на пред- и послеоперационном этапе ДИ в режимах профессионального применения и домашней терапии обеспечило успешность хирургического этапа ДИ за счет эффективной профилактики и купирования выраженных клинических проявлений воспалительных и нейро-сенсорных осложнений в периимплантатном тканевом комплексе и ЧЛЮ, полноценной остеоинтеграции имплантатов и образования полноценного десневого прикрепления, что подтверждено комплексом клинических, инструментальных и социологических исследований. Благополучное неосложненное течение хирургического этапа ДИ обеспечило процесс регенерации костной ткани челюстей в системе «кость-имплантат», гармонизировало процессы остеоинтеграции имплантатов, репаративной регенерации эпителиальных и соединительно-тканых структур с образованием оптимального периимплантатного десневого прикрепления, создало условия для своевременного начала протетического этапа ИЗП.

Полученные результаты подтвердили правильность исходно сформулированной научной гипотезы, и позволили считать, что поставленная в работе цель достигнута.

Лечебно-профилактические возможности и реабилитационный потенциал лазеротерапии по технологии Би-Кьюр Лазер Дентал Про далеко не исчерпаны и, в соответствии с результатами исследования, объективизирующими многочисленные эффекты расфокусированного излучения (длина волны 808 нм, мощность 250 мВт, частота импульсов 14 кГц, 4,5 см x 1,0 см с плотностью потока энергии 14,4 Дж/мин на пике и 3,2 Дж/см² в мин.), показания к профессиональному применению и домашнему использованию портативного лазеротерапевтического

аппарата в различных областях современной стоматологии (эндо- и пародонтология, заболевания СОПР у взрослых и детей, малая амбулаторная хирургия лица и челюстей, ортодонтия и др.) могут быть значительно расширены и обоснованы в дальнейших исследованиях. Перспективна дальнейшая разработка новых эффективных стратегий взаимодействия врача-стоматолога и пациента, предполагающая более активное вовлечение пациента в процесс самооценки состояния стоматологического здоровья и качества проводимого стоматологического лечения для повышения уровня комплаентности к поддержанию полученных результатов.

ВЫВОДЫ

1. По данным ретроспективного анализа медицинской документации, течение раннего послеоперационного периода дентальной имплантации у 19,3% пациентов осложнено развитием клинически манифестных воспалительных реакций и нейро-сенсорных нарушений, в 4,9% случаев приводящих к неукладу оперативного лечения с потерей 2,03% установленных имплантатов.
2. Разработана, интеллектуально защищена и внедрена в стоматологическую практику оригинальная методика низкоинтенсивной лазеротерапии с помощью аппарата Би-Кьюр Лазер Дентал Про, конструктивно-технологические особенности которого обеспечивают возможности реализации противовоспалительного, анальгезирующего, отечно-деконгестивного, регенерирующего и остеинтегрирующего действия расфокусированного излучения в тканях периимплантатного комплекса при профессиональном применении врачом-стоматологом и индивидуальном использовании пациентом в режиме домашней терапии.
3. Использование оригинальных методик самоконтроля течения послеоперационного периода с субъективной оценкой магнитуды, продолжительности и точки купирования болевого симптома (РП № 2706 от 06.06.2016), степени выраженности эстетико-функциональных нарушений по специализированному опроснику КЖ ОНП-49-RU, а также профессиональной метрической оценки выраженности ограничения открывания рта с помощью авторского устройства (патент на полезную модель №17636) повышает эффективность динамического мониторинга состояния пациента в постимплантационный период за счет баланса профессиональных оценок и субъективных заключений пациента при его интерактивном взаимодействии с врачом, а также способствует повышению комплаентности пациента к проводимому комплексному лечению.
4. Включение новой лазеротерапевтической методики в комплекс лечебно-профилактических мероприятий дентальной имплантации обеспечило благоприятное течение (критерий «хорошие результаты») послеоперационного

периода у 95,6% пациентов и своевременную функциональную нагрузку 92,6% установленных имплантатов при достоверно меньшей частоте, выраженности и продолжительности проявлений воспалительных и нейросенсорных осложнений в сравнении с плацебо-лазеротерапией.

5. Пред- и послеоперационное лазерное облучение периимплантатных тканей расфокусированным на площади 4,5 см x 1,0 см лазерным лучом, проводимое по оригинальной методике, обеспечивает полноценную остеоинтеграцию внутрикостных имплантатов по показателям их вторичной стабильности, определяемым методом частотно-резонансного анализа; RFA-данные коррелируют с клинико-рентгенологическими показателями. Внутригрупповой и индивидуальные показатели ISQ₂ всех установленных у лиц основной группы имплантатов соответствуют критерию «превосходные», достоверно значимо, чем в группе плацебо-лазеротерапии, превышая (на 14,6%) показатели первичной стабильности.
6. Клинически манифестные осложнения послеоперационного периода дентальной имплантации отражаются комплексом негативных субъективных ощущений, объективизируемых пациентом в точных критериях качества жизни. Наиболее значимое (на 49,7% в сравнении с исходным) снижение интегрального стоматологического показателя качества жизни ОНIP-49-RU (преимущественно шкалы «Физический дискомфорт» и «Ограничение функций») отмечено в группе плацебо-лазеротерапии на T₂₋₃, тогда как противовоспалительное, противоотечное, анальгезирующее, регенерирующее и остеоинтегрирующее действие НИЛТ, используемой в комплексе ДИ в соответствии с оригинальной методикой, нивелирует выраженность симптомов посттравматического воспаления в периимплантатных тканях, предупреждает развитие выраженных воспалительных и нейро-сенсорных осложнений, что отражается относительной стабильностью стоматологического индекса качества жизни на протяжении всего постимплантационного периода (средний диапазон отрицательных отклонений $\Sigma_{\text{ОНIP-49-RU}}$ на точках наблюдения не превышает 10,1%).

ПРАКТИЧЕСКИЕ РЕКОМЕНДАЦИИ

1. В комплексе профилактических и лечебно-реабилитационных мероприятий хирургического этапа ДИ рекомендуется применение оригинальной методики лазеротерапии расфокусированным лучом ЛТА, генерирующего инфракрасное лазерное излучение длиной волны 808 нм, мощностью 250 мВт, частотой импульсов 14 кГц, плотностью мощности 3,2 Дж/см² в мин., на площади облучения – 4,5см x 1,0см, с целью профилактики и эффективного купирования послеоперационных осложнений посредством реализации анальгезирующего, противовоспалительного, ранозаживляющего и остеointегрирующего эффектов НИЛИ. Лазеротерапия осуществляется в «профилактическом» (предоперационный период: контактная, стабильная методика; трансдермально в проекции зубо-челюстного сегмента, соответствующего планируемому месту установки дентальных имплантатов; кратность сеансов – один раз в день, продолжительность сеанса – 8 мин. ежедневно; курс процедур – 2-3 дня) и в «лечебно-реабилитационном» (постоперационный период: контактная, стабильная методика; трансдермально в проекции зубо-челюстного сегмента, соответствующего области имплантации; кратность сеансов – 2 раза в день; продолжительность сеанса – 8 мин. с суммарной дневной экспозицией 16 мин.; курс процедур – 7-10 дней) режимах. На этапе открытия имплантата при использовании 2-х этапной методики ДИ рекомендуется проведение короткого курса аппаратной лазеротерапии по контактной, стабильной методике, транскутанно в проекции установленного формирователя; ежедневно, продолжительностью сеанса – 8 мин., курсом 3-5 процедур.
2. Для объективной оценки субъективных ощущений боли и дискомфорта у пациентов в динамике постоперационного периода ДИ рекомендуется использовать оригинальную методику оценки магнитуды, продолжительности и точки полного купирования болевого симптома по модифицированной цветовой шкале, в соответствии с которой: «холодные» фиолетово-синие цветовые коды – $0 \leq VAS < 3$ балла отражают наличие слабого БС; зелено-

желтые цветовые коды – $3 \leq VAS < 7$ баллов – умеренного БС; «теплый» оранжевый и «горячий» красный цветовой код – $7 \leq VAS < 10$ баллов – сильного БС; «горячий» красно-бордовый цветовой код – $VAS = 10$ баллов – нестерпимую боль.

3. С учетом результатов ретроспективного анализа медицинской документации и данных проспективного клинического исследования, отражающих характер течения послеоперационного течения ДИ в части выявления высокой (у 21,4% пациентов) распространенности симптомов затрудненного открывания рта, сопутствующих отдельным отечно-воспалительным и нейросенсорным осложнениям ДИ, в динамике постимплантационного периода рекомендуется проводить метрическую оценку степени нарушения открывания рта с помощью оригинального устройства (патент на полезную модель №176361).
4. Для оценки риска возникновения осложнений ДИ, объективизации преимуществ включения дополнительных лечебно-профилактических мероприятий в комплекс ДИ рекомендовано использовать метод ЧРА для определения первичной (ISQ_1) и вторичной (ISQ_2) стабильности установленного внутрикостного имплантата с помощью аппаратов типа «Osstell ISQ».
5. Успешность хирургического этапа ДИ целесообразно оценивать комплексно – на основе точных клинико-инструментальных тестов и субъективных заключений пациента по анкете-опроснику стоматологического КЖ ОНП-49-RU, анкете для динамической самооценки пациентом болевого симптома. Использование валидированных социологических инструментов (опросники, анкеты, шкалы) для оценки качества ИЗП обеспечивает интерактивное взаимодействие врача-стоматолога и пациента, повышает комплаентность последнего к проводимому стоматологическому лечению.

СПИСОК СОКРАЩЕНИЙ

ВНЧС – височно-нижнечелюстной сустав

ГС – группа сравнения

ДИ – денральная имплантация

ИЗП – имплантационное зубное протезирование

КЖ – качество жизни

ЛТА – лазеротерапевтический аппарат

НИЛИ – низкоинтенсивное лазерное излучение

НИЛТ – низкоинтенсивная лазеротерапия

ОГ – основная группа

ОЗ – отсутствие зубов

ОПТГ – ортопантограмма

ПОЗ – полное отсутствие зубов

РКПО – реконструктивная костно-пластическая операция

СОПР – слизистая оболочка полости рта

ЧЛО – челюстно-лицевая область

ЧОЗ – частичное отсутствие зубов

ЧРА – частотно-резонансный анализ

ISQ – Implant Stability Quotient

ОНИР – Oral Health Impact Profile

VAS – Visual Analog Scale

СПИСОК ЛИТЕРАТУРЫ

- 1) Аверьянов С.В. Повышение эффективности консервативного лечения воспалительных осложнений после дентальной имплантации / С.В.Аверьянов, О.А.Гуляева // Стоматология. – 2017. – Т. 96. – № 6-2. – С. 20.
- 2) Аджиев Э.К. Влияние переменного магнитного поля на микроциркуляторное русло и процессы остеоинтеграции после ДИ: автореф. дис. ... канд. мед. наук : 14.00.14 / Аджиев Эльдар Камильевич. – М., 2011. – 21с.
- 3) Арушанян А.Р. Оценка распространенности симптомов мышечно-суставной дисфункции у лиц, обращающихся в стоматологическую поликлинику / А.Р.Арушанян, Е.С.Попко, С.В.Коннов // Бюллетень медицинских Интернет-конференций (ISSN 2224-6150). – 2015. – Т. 5. – № 12. – 1755. ID: 2015-12-5-A-5809 Краткое сообщение.
- 4) Архипов А.В. Сравнительный анализ результатов внутрикостной ДИ и профилактика осложнений : автореф. дис. ... канд. мед. наук : 14.00.21 / Архипов Алексей Вячеславович. – Самара, 2005. – 26с.
- 5) Архипов А.В. Стоматологическая реабилитация пациентов с применением дентальных имплантатов в эстетически значимых зонах / А.В.Архипов // Стоматология. – 2013. - №1. – С.63-65.
- 6) Базикян Э.А. Новые технологии и пути совершенствования эндодонто-эндооссальной имплантации / Э.А.Базикян, М.В.Ломакин, А.В.Митронин // Стоматология. – 2006. – Т. 85. – № 2. – С. 48-53.
- 7) Базикян Э.А. Принципы прогнозирования и профилактики осложнений при дентальной имплантации (клинико-лабораторное исследование) : дис. ... д-ра мед. наук : 14.00.21 / Базикян Эрнест Арамович. – М., 2001. – 250 с.
- 8) Безверхов Ю.Н. Применение НИЛИ инфракрасного диапазона в ауторезонансном режиме в лечении периимплантитов : автореф. дис. ... канд. мед. наук : 14.00.21 / Безверхов Юрий Николаевич. – М., 2003. – 24с.
- 9) Бер М. Устранение осложнений имплантологического лечения / М.Бер, П.Миссика, Ж-Л.Джованьоли // М.: Азбука стоматолога, 2007. – 356с.
- 10) Болотанова М.К. Эфферентные и неэфферентные методы подготовки больных с системной патологией к дентальной имплантации : дис. ... канд. мед. наук : 14.01.14 / Болотанова Мария Кирилловна. – М., 2014. – 121 с.
- 11) Ванцян А.В. Комплексная иммунопрофилактика осложнений при дентальной имплантации с использованием ультразвука : автореф. дис. ... канд. мед. наук : 14.00.21 / Ванцян Армен Ваникович. – М., 2008. – 22с.

- 12) Виноградов А.В. Анализ эффективности алгоритмизированных профилактических мероприятий, проводимых пациентам с соматической патологией перед дентальной имплантацией : автореф. дис. ... канд. мед. наук : 14.00.21 / Виноградов Алексей Владимирович. – М., 2007. – 26с.
- 13) Волкова Т.Н. Клинико-морфофункциональная оценка состояния тканей десны при протезировании с использованием имплантатов : автореф. дис. ... канд. мед. наук : 14.00.21 / Волкова Татьяна Ивановна. – М., 2007. – 29с.
- 14) Гажва С.И. Оптимизация методов лечения пародонтита легкой и средней степени тяжести с использованием фдт и лазерной деконтаминации пародонтальных карманов / С.И.Гажва, С.О.Шматова, Т.П.Горячева, С.В.Худошин // Современные проблемы науки и образования. – 2014. – № 6. – С. 1070.
- 15) Гажва С.И. Оценка эффективности использования диодного лазера в алгоритме устранения изменений цвета зубов / С.И.Гажва, Д.А.Прогрессова, Т.В.Волкоморова // Современные проблемы науки и образования. – 2014. – № 6. – С. 1043.
- 16) Гараев З.Н. Снижение риска развития осложнений дентальной имплантации // З.Н.Гараев, Р.А.Джаведов, Х.Б.Насибов // Современная стоматология. – 2014. – №2. – С. 74-76.
- 17) Гибадуллина Н.В. Комплексное лечение воспалительных заболеваний пародонта с использованием нативной гирудотерапии и гирудофармакотерапии / Н.В.Гибадуллина, О.С.Гилева, А.Д.Шустов. – Пермь, 2006. – 171с.
- 18) Гилева О.С. Лекарственно-обусловленная ксеростомия: новый взгляд на актуальную проблему / О.С.Гилева, А.А.Позднякова, Е.Н.Смирнова // Маэстро стоматологии. – 2015. – № 4 (60). – С. 30-35.
- 19) Гилева О.С. Новые подходы к лечению воспалительных заболеваний пародонта / О.С.Гилева, Е.А.Бондаренко, Н.В.Гибадуллина, В.А.Садилова, Е.С.Гилева, А.А.Позднякова, Л.Я.Сатюкова // Уральский медицинский журнал. – 2011. – № 5 (83). – С. 22-27.
- 20) Гилева О.С. Особенности диагностики и лечения ксеростомического синдрома при заболеваниях пародонта и слизистой оболочки полости рта у пациентов с сахарным диабетом 2-го типа / О.С.Гилева, Е.Н.Смирнова, А.А.Позднякова, Т.В.Либик // РМЖ. – 2016. – №20. – С. 1340-1345.
- 21) Гилева О.С. Стоматологическое здоровье в критериях качества жизни / О.С.Гилева, Т.В.Либик, Е.В.Халилаева, К.В.Данилов, И.Н.Халявина, Е.С.Гилева, В.А.Садилова, Ю.А.Пленкина, Д.В.Хохрин // Медицинский вестник Башкортостана. – 2009. – Т. 6. – № 3. – С. 6.

- 22) Гилева О.С. Топическая фаготерапия в комплексном лечении гингивита и пародонтита / О.С.Гилева, Е.А.Бондаренко, Н.В.Гибадуллина, А.Б.Кобус, Д.В.Хохрин // Пермский медицинский журнал. – 2011. – Т. 28. – № 2. – С. 87-93.
- 23) Гилева О.С. Физиотерапия стоматологических заболеваний: учебное пособие / О.С.Гилева, Ж.С.Бякова, М.Г.Щелконогова, Н.С.Белева, Е.С.Ерофеева, Т.В.Либик. – Пермь: ГОУ ВПО ПГМА им. акад. Е.А.Вагнера Росздрава, 2009. – 120 с.
- 24) Гончаров И.Ю. Лечение послеоперационных осложнений в хирургической стоматологии с применением аппарата «MIOSTIM» / И.Ю.Гончаров, Л.Е.Ким, Е.В.Делидова, О.В.Грачева, Т.Е.Юн // Стоматологический журнал – Минск. – 2009. – Т. 10. – № 2. – С. 185-186.
- 25) Гончаров И.Ю. Планирование хирургического этапа дентальной имплантации при лечении пациентов с различными видами отсутствия зубов, дефектами и деформациями челюстей : дис. ... д-ра мед. наук : 14.00.21 / Гончаров Илья Юрьевич. – М., 2009. – 345с.
- 26) Грачева О.В. Диагностика и лечение осложнений дентальной имплантации, связанных с нарушением функции нижнего альвеолярного нерва : автореф. дис. ... канд. мед. наук : 14.01.14 / Грачева Ольга Валерьевна. – М., 2011. – 24с.
- 27) Гуляева О.А. Профилактика воспалительных осложнений после дентальной имплантации / О.А.Гуляева, С.В.Аверьянов // Пародонтология. – 2017. – Т. 22. – № 2 (83). – С. 84-88.
- 28) Гусакова С.А. Влияние комплекса физиотерапевтических процедур на реабилитацию пациентов после костно-пластических операций на альвеолярном отростке / части челюстей / С.А.Гусакова, А.М.Панин, А.Г.Волков // Российская стоматология. – 2016. – Т.9. - №2. – С.47.
- 29) Гусакова С.А. Влияние физиотерапии на течение послеоперационного периода при костно-пластических операциях на альвеолярном отростке (части) челюстей / С.А.Гусакова, А.М.Панин, А.Г.Волков // Медицинский алфавит. – 2015. – Т. 4. – № 22. – С. 27-29.
- 30) Гуськов А.В. Дентальная имплантация: состояние вопроса на сегодняшний день (обзор литературы) / А.В.Гуськов, Н.Е.Митин, Д.А.Зиманков, Д.Б.Мирнигматова, М.И.Гришин // Клиническая стоматология. – 2017. – №2 (82). – С.32-34.
- 31) Даутов Х.Р. Профилактика и лечение инфекционно-воспалительных осложнений после дентальной имплантации : автореф. дис. ... канд. мед. наук : 14.01.14 / Даутов Хасен Раисович. – М., 2014. – 22с.
- 32) Ерошин В.А. Коэффициенты продольной стабильности дентальных имплантатов / В.А.Ерошин, М.В.Джалалова, А.В.Бойко, С.Д.Арутюнов, А.Г.Степанов // Российский журнал биомеханики. – 2016. – Т.20. – №3. – С.236-248.

- 33) Жолудев С.Е. Современные знания и клинические перспективы использования для позиционирования дентальных имплантатов хирургических шаблонов. Обзор литературы / С.Е.Жолудев, П.М.Нерсесян // Проблемы стоматологии. – 2017. – Т. 13. – № 4. – С. 74-80.
- 34) Журавлёв В.Ф. Лазеротерапия больных с болями в спине портативным аппаратом "Би-Кьюр Лазер" / В.Ф.Журавлёв, Е.Ф.Странадко, Е.В.Агибалова // Поликлиника. – 2016. – № 1-1. – С. 75-78.
- 35) Иванов А.С. Основы дентальной имплантологии. – СПб: СпецЛит, 2011. – 63 с.
- 36) Иванов Д.Ю. Магнитопунктура в профилактике и восстановительном лечении осложнений после экстирпации зубов и дентальной имплантации : автореф. дис. ... канд. мед. наук : 14.00.51 / Иванов Дмитрий Юрьевич. – М., 2009. – 23с.
- 37) Иванов С.Ю. Применение дентальных имплантатов в комплексном лечении пациентов с мезиальной окклюзией, осложненной частичной вторичной адентией / С.Ю.Иванов, А.А.Мураев, М.Ю.Фомин, А.Б.Дымников // Российский вестник дентальной имплантологии. – 2014. - №2. – С.27-31.
- 38) Иванов С.Ю. Стоматологическая имплантология. Учебное пособие / С.Ю.Иванов, А.Ф.Бизяев, М.В.Ломакин, А.М.Панин, Н.А.Ночевная, Э.А.Базикян, А.И.Бычков, И.Ю.Гончаров, С.А.Балабанников, И.В.Гайдук. – М., 2000. – 96 с.
- 39) Ипполитов Ю.А. Использование комплексных технологий для анализа ошибок и осложнений ДИ / Ю.А.Ипполитов, И.Ю.Петров, А.И.Петров // Вестник новых медицинских технологий. Электронный журнал. – 2014. – Vol.9, issue 1.
- 40) Кечин И.А. Оптимизация восстановительного ортопедического лечения адентии у лиц пожилого возраста с использованием низкоинтенсивного лазерного излучения и Имудона: автореф. дис. ... канд. мед. наук :14.00.21 / Кечин Илья Алексеевич. – СПб., 2010. – 24с.
- 41) Клинические рекомендации (протоколы лечения) при диагнозе полное отсутствие зубов (полная вторичная адентия, потеря зубов вследствие несчастного случая, удаления или локализованного пародонтита), утвержденных Постановлением № 15 Совета Ассоциации общественных объединений «Стоматологическая Ассоциация России» от 30 сентября 2014 года.
- 42) Клинические рекомендации (протоколы лечения) при диагнозе частичное отсутствие зубов (частичная вторичная адентия, потеря зубов вследствие несчастного случая, удаления или локализованного пародонтита), утвержденных Постановлением № 15 Совета Ассоциации общественных объединений «Стоматологическая Ассоциация России» от 30 сентября 2014 года.

- 43) Копейкин В.Н., Миргазизов М.З. Ортопедическая стоматология: Учебник. – Изд. 2-е доп. – М.: Медицина, 2001. – 624с.
- 44) Королева Т.Н. Применение биосинхронизированной лазерной терапии при дентальной имплантации : дис. ... канд. мед. наук : 14.00.51 / Королева Татьяна Николаевна. – М., 2009. – 177 с.
- 45) Корчажкина Н.Б. Методы физиотерапии в дентальной имплантологии : автореф. дис. ... д-ра мед. наук : 14.00.51 / Корчажкина Наталья Борисовна. – М., 2002. – 39 с.
- 46) Корчажкина Н.Б. Широкополосная электромагнитная терапия – современный метод профилактики послеоперационных осложнений у больных после дентальной имплантации / Н.Б.Корчажкина, А.М.Панин, И.А.Шиманко // Физиотерапия, бальнеология и реабилитация. – 2014. – № 4. – С. 19-22.
- 47) Кулаков А.А. Высокие технологии в дентальной имплантологии / А.А.Кулаков, Р.Ш.Гветадзе // Стоматология. – 2012. – Т. 91. – № 5-2. – С. 57-59.
- 48) Кулаков А.А. Результаты частотно-резонансного анализа при дентальной имплантации после выполнения костно-пластических операций в условиях атрофии костной ткани челюстей / А.А.Кулаков, Т.В.Брайловская, Б.М.Осман, Р.М.Бедретдинов, В.Д.Джакония // Стоматология. – 2014. – №4. – С. 30-32.
- 49) Кулаков А.А. Современные подходы к применению метода дентальной имплантации при атрофии и дефектах костной ткани челюстей / А.А.Кулаков, Р.Ш.Гветадзе, Т.В.Брайловская, А.А.Харькова, Л.С.Дзиковицкая // Стоматология. – 2017. – Т. 96. – № 1. – С. 43-45.
- 50) Кулаков А.А. Экономическое обоснование применения минимально инвазивных технологий при проведении дентальной имплантации / А.А.Кулаков, В.Г.Бутова, В.А.Бадалян // Экономика здравоохранения. – 2013. – № 3. – С. 23.
- 51) Кунин А.А. Особенности клинических проявлений местного воспаления и общей реакции организма при ранних и поздних периимплантатах в процессе применения низкоинтенсивного лазерного излучения / А.А.Кунин, И.Ю.Петров, Е.В.Смирнов, Н.Н.Лесных, Ф.Рашиди // Дентал Юг. – 2009. – №8. – С.24-27.
- 52) Лебеденко Н.Ю. Клинические методы диагностики функциональных нарушений зубочелюстной системы / Н.Ю.Лебеденко, С.Д.Арутюнов, М.М.Антоник, А.А.Ступников. – М.: Медпрессинформ, 2008. – 112 с.
- 53) Леонтьев В.К. Развитие стоматологии в Российской Федерации. Концептуальная модель / В.К.Леонтьев, О.О.Янушевич, В.Н.Олесова. – М., 2014. – С.48.
- 54) Лепилин А.В. Применение физиотерапевтических методов для повышения эффективности дентальной имплантации / А.В.Лепилин, Ю.М.Райгородский,

- Н.Л.Ерокина, В.А.Булкин, О.В.Прокофьева, Д.А.Смирнов // Вопросы курортологии, физиотерапии и лечебной физической культуры. – 2010. – № 4. – С. 15-16.
- 55) Либцис В.С. Применение низкоинтенсивного лазерного излучения в режиме постоянно меняющейся частоты для профилактики осложнений после непосредственной имплантации : дис. ... канд. мед. наук : 14.00.51 / Либцис Виталий Семенович. – М., 2005. – 93 с.
- 56) Ломакин М.В. Клинические испытания дентальных имплантатов в форме анализа и оценки клинических данных / М.В.Ломакин, Т.В.Омаров // Российская стоматология. – 2017. – Т.10. – № 2. – С.20-24.
- 57) Лосев Ф.Ф. Принципы одномоментной имплантации / Ф.Ф.Лосев, Н.А.Бондаренко, А.В.Кирсанов // Стоматология. – 2013. – Т. 92. – № 3. – С. 77-79.
- 58) Мандра Ю.В. Опыт применения динамической электростимуляции в комплексном лечении стоматологических заболеваний / Ю.В.Мандра, Н.М.Жегалина, С.С.Григорьев, Е.Н.Светлакова, И.Н.Костина, Е.С.Иощенко, Е.А.Ваневская // Проблемы стоматологии. – 2014. – № 3. – С. 21-24.
- 59) Манукян Д.Р. Применение оптических квантовых генераторов при дентальной имплантации : автореф. дис. ... канд. мед. наук : 14.00.21 / Манукян Дмитрий Рафикович. – М., 2002. – 25с.
- 60) Мерков А.М. Санитарная статистика (пособие для врачей) / А.М.Мерков, Л.Е.Поляков. – М.: Медицина, 1974. – 384 с.
- 61) Минасян А.Ф. Применение поляризованного света в ранней реабилитации больных после трансдентальной имплантации : дис. ... канд. мед. наук : 14.00.51 / Минасян Артур Фрунзеевич. – М., 2005. – 126 с.
- 62) Мозговая Л.А. Оптимизация методов комплексного лечения воспалительных заболеваний пародонта с использованием низкоинтенсивного лазерного излучения / Л.А.Мозговая, Н.Б.Фокина, В.П.Рочев, С.В.Мозговая, М.С.Гавриленко, Д.В.Шмидт, И.И.Задорина // Пермский медицинский журнал. – 2017. – Т. 34. – № 2. – С. 37-44.
- 63) Мустафаев Н.М. Состояние регионарного кровотока у пациентов с выраженной атрофией костной ткани челюстей после костно-реконструктивных операций с использованием метода дентальной имплантации : автореф. дис. ... канд. мед. наук :14.01.14 / Мустафаев Насими Мурсал оглы. – М., 2014. – 35 с.
- 64) Мустафаева Ф.М. Комплексная профилактика и прогнозирование развития осложнений дентальной имплантации : дис. ... канд. мед. наук : 14.01.17, 14.01.14 / Мустафаева Фаризат Магометовна. – Нальчик, 2016. – 131 с.

- 65) Назукин Е.Д. Сравнительная оценка эффективности различных методик лечения пациентов с частичными и полным дефектами зубных рядов по стоматологическим показателям качества жизни ("Профиль Влияния Стоматологического Здоровья", ОНП-49-RU) / Е.Д.Назукин, А.Ю.Яков, Е.А.Городилова, О.С.Гилева, Т.В.Либик // Стоматология для всех. – 2015. – № 2. – С. 14-18.
- 66) Национальный стандарт Российской Федерации «Надлежащая клиническая практика» (Good Clinical Practice, GCP), ГОСТ 3 52379-2005 (приказ №232-ст от 27.09.2005г.) – 39с.
- 67) Нечаева Н.К. Клинико-рентгенологическая диагностика хирургических осложнений дентальной имплантации : автореф. дис. ... канд. мед. наук : 14.01.14 / Нечаева Наталья Константиновна. – М., 2010. – 25с.
- 68) Нечаева Н.К. Правовая оценка факторов, влияющих на возникновение конфликтных ситуаций в дентальной имплантологии / Н.К.Нечаева, С.В.Тарасенко // Медицинское право. – 2015. – № 1. – С. 28-31.
- 69) Никитин В.В. Профилактика и лечение периимплантита с использованием отечественного средства на основе бактериофагов «Фагодент» : дис. ... канд. мед. наук : 14.01.14 / Никитин Владимир Викторович. – М., 2016. – 152 с.
- 70) Никольский В.Ю., Олесова В.Н., Лосев Ф.Ф. Проект материалов по дентальной имплантации для включения в клинические рекомендации – протоколы лечения пациентов с частичным и полным отсутствием зубов / В.Ю.Никольский, В.Н.Олесова, Ф.Ф.Лосев // Российский вестник дентальной имплантации. – 2014. – № 1. – С. 54.
- 71) Новиков С.А. Оптимизация антимикробной профилактики при операции дентальной имплантации в различных клинических ситуациях : автореф. дис. ... канд. мед. наук : 14.00.21 / Новиков Сергей Анатольевич. – М., 2009. – 24 с.
- 72) Олесов Е.Е. Персонафицированный подход к профилактике воспалительных осложнений дентальной имплантации / Е.Е.Олесов, В.В.Никитин, Е.В.Глазкова, В.Н.Олесова, А.Ф.Степанов // Курортная медицина. – 2017. - №3. – С.188-190.
- 73) Олесова В.Н. Частота развития воспалительных осложнений в периимплантатных тканях по данным отдаленного клинического анализа / В.Н.Олесова, Д.А.Бронштейн, А.Ф.Степанов, А.Н.Калинина, И.С.Лашко // Стоматолог. Минск. – 2017. – №1(24). – С. 35-37.
- 74) Очиров Е.А. Профилактика воспалительных осложнений дентальной имплантации с применением хлоргексидинсодержащих препаратов : дис. ... канд. мед. наук : 14.00.21 / Очиров Евгений Александрович. – М., 2005. – 103с.
- 75) Панин А.М. Клиническое обоснование применения препарата эторикоксиб (аркоксиа) в предоперационном периоде при амбулаторных хирургических стоматологических

- вмешательствах / А.М.Панин, А.М.Цициашвили, А.В.Гвоздева // Российская стоматология. – 2016. – Т. 9. – № 2. – С. 48.
- 76) Панин А.М. Опыт применения широкополосной электромагнитной терапии в стоматологии / А.М.Панин, И.А.Шиманко, Н.Б.Корчажкина // Вестник медицинских технологий. Электронное издание. – 2013. – № 1. – С. 198.
- 77) Панин А.М. Ортодонтическая подготовка к дентальной имплантации / А.М.Панин, Е.А.Русских, Р.И.Слабковский, А.А.Дивнич, А.А.Харламов, А.Б.Слабковская // Ортодонтия. – 2014. – № 4 (68). – С. 35-43.
- 78) Панин А.М. Профилактика воспалительных осложнений при костнопластических операциях / А.М.Панин, В.Н.Царев, В.И.Чувилкин, А.О.Зуева // Российский вестник дентальной имплантологии. – 2013. – № 1. – С. 50.
- 79) Перикова М.Г. Клинико-лабораторное обоснование применения винтовых дентальных имплантатов с развитой топографией и биоактивными свойствами поверхности : дис. ... канд. мед. наук : 14.01.14 / Перикова Мария Григорьевна. – Ставрополь, 2014. – 110 с.
- 80) Подгорный Р.В. Влияние протетического лечения с использованием дентальных имплантатов на качество жизни больных с дефектами зубных рядов : дис. ... канд. мед. наук : 14.00.21 / Подгорный Роман Васильевич. – Пермь, 2010. – 129 с.
- 81) Позднякова А.А. Особенности диагностики, клинических проявлений и коррекция ксеростомического синдрома у пациентов с заболеваниями слизистой оболочки полости рта : дис. ... канд. мед. наук : 14.01.14 / Позднякова Анна Александровна. – Пермь, 2014. – 196 с.
- 82) Порошин А.В. Влияние ТЭС-терапии на процесс остеоинтеграции дентальных имплантатов : автореф. дис. ... канд. мед. наук : 14.01.14 / Порошин Алексей Владимирович. – Волгоград, 2014. – 26 с.
- 83) Порошин А.В. Повышение эффективности остеоинтеграции дентальных имплантатов в эксперименте / А.В.Порошин, Е.Н.Ярыгина, В.Ф.Михальченко, С.Н.Хвостов, В.И.Шемонаев // Вестник Волгоградского государственного медицинского университета. – 2015. – № 3 (55). – С. 27-29.
- 84) Походенько-Чудакова И.О. Лазеропунктура в профилактике периимплантита / И.О.Походенько-Чудакова, Ю.В.Карасюк // Вісник біології медицини. – 2014. – Т.2. – № 2. – С.94-97.
- 85) Пуляевский М.А. Оценка эффективности применения пленок Диплена с различными антибактериальными компонентами при костной пластике и дентальной имплантации / М.А.Пуляевский, А.М.Панин, В.Н.Царев, В.И.Чувилкин, А.А.Харламов, Г.Д.Ахмедов // Российский стоматологический журнал. – 2015. – Т. 19. – № 3. – С. 16-19.

- 86) Рашиди Ф. Лечение периимплантитов с использованием низкоинтенсивного лазерного света : автореф. дис. ... канд. мед наук : 14.00.21 / Рашиди Фуад. – Воронеж, 2009. – 21 с.
- 87) Рисованный С.И. Лазерные технологии - стратегия успеха эндодонтического лечения / С.И.Рисованный, О.Н.Рисованная // Дентал Юг. – 2008. – № 2. – С. 28-31.
- 88) Рисованный С.И. Состояние показателей капиллярного кровотока до и после лечения хронического периодонтита с применением лазерной терапии / С.И.Рисованный, О.Н.Рисованная, Н.П.Бычкова // Аллергология и иммунология. – 2007. – Т. 8. – № 1. – С. 371.
- 89) Ртищев С.Н. Применение фотофореза холисалы для профилактики послеоперационных осложнений после дентальной имплантации : дис. ... канд. мед. наук : 14.00.51 / Ртищев Сергей Николаевич. – М., 2009. – 102 с.
- 90) Рувинская Г.Р. Влияние низкоинтенсивного лазерного излучения инфракрасного диапазона на репаративную регенерацию костной ткани в пористой структуре титанового имплантата : автореф. дис. ... канд. мед. наук : 14.00.21 / Рувинская Гузель Ренадовна. – Казань, 2002. – 24 с.
- 91) Семенников В.И. Лечение и профилактика воспалительных осложнений дентальной имплантации / В.И.Семенников, Ю.В.Тейтельбаум, А.В.Пантелеев // Бюлл.ВСНЦ СО РАМН – 2011. – № 4. – С. 98.
- 92) Сергеев А.А. Повышение эффективности дентальной эндооссальной имплантации с оценкой репаративных процессов костной ткани : дис. ... канд. мед. наук : 14.00.21 / Сергеев Андрей Александрович. – Пермь, 2005. – 143 с.
- 93) Сирак С.В. Организация диспансеризации пациентов после дентальной имплантации и профилактика периимплантита в раннем дофункциональном периоде / С.В.Сирак, Р.А.Аванесян, И.А.Копылова, И.Э.Казиева // Фундаментальные исследования. – 2013. – № 9-3. – С. 481-485.
- 94) Сирак С.В. Гигиена полости рта с использованием ионной зубной щетки у пациентов с дентальными имплантатами / С.В.Сирак, Н.Г.Рубцова // Медицина критических состояний. – 2013. – № 1. – С. 44-48.
- 95) Соболева С.Е. Профилактика осложнений при зубной имплантации с использованием метода магнитно-лазерной терапии : автореф. дис. ... канд. мед. наук : 14.00.21 / Соболева Светлана Евгеньевна. – Казань, 2002. - 24 с.
- 96) Сухов В.Д. Повышение эффективности профилактики ранних послеоперационных осложнений при дентальной имплантации : дисс. ... канд. мед. наук : 14.01.14 / Сухов Вячеслав Дмитриевич. – М., 2013. – 126 с.

- 97) Тарасенко С.В. Влияние лазерного излучения на раневой процесс в полости рта / С.В.Тарасенко, А.Б.Шехтер, А.М.Гуторова, Е.А.Морозова, С.И.Репина // Лазерная медицина. – 2016. – Т. 20. – № 3. – С. 83-84.
- 98) Тарасенко С.В. Влияние лазерного излучения на регенерацию тканей челюстно-лицевой области / С.В.Тарасенко, Т.П.Вавилова, Е.А.Морозова, И.В.Тарасенко // Лазерная медицина. – 2014. – Т. 18. – № 4. – С. 61-62.
- 99) Тимофеев А.А. Профилактика воспалительных осложнений в дентальной имплантации / А.А.Тимофеев // Современная стоматология. – 2015. – № 4 (78). – С. 96.
- 100) Тимофеев А.А. Профилактика постимплантационных воспалительных осложнений / А.А.Тимофеев, М.А.Ярифа // Современная стоматология. – 2016. – № 2 (81). – С. 53.
- 101) Улащик В.С. Физиотерапия. Универсальная медицинская энциклопедия / В.С. Улащик. - Мн.: Книжный Дом, 2008. – 640 с.
- 102) Фирер Г.А. Применение ультразвука в восстановительном лечении больных периимплантатами : дис. ... канд. мед. наук : 14.00.51 / Фирер Григорий Александрович. – М., 2003. – 125 с.
- 103) Шиманко И.А. Влияние широкополосной терапии на признаки локального воспаления у больных до и после дентальной имплантации / И.А.Шиманко, А.М.Панин, Н.Б.Корчажкина, М.Г.Панин // Физиотерапевт. – 2014. - №1. – С.42-47.
- 104) Шиманко И.А. Новые технологии физиотерапии для профилактики развития воспаления у пациентов после дентальной имплантации / И.А.Шиманко, А.М.Панин, Н.Б.Корчажкина // В сборнике: Санаторно-курортное оздоровление, лечение и реабилитация больных социально значимыми и профессиональными заболеваниями Материалы V Международного конгресса. Под ред. В.В.Уйба. – 2013. – С.270-273.
- 105) Шиманко И.А. Современные методы магнитотерапии для ликвидации воспалительного процесса после дентальной имплантации / И.А.Шиманко, А.М.Панин, Н.Б.Корчажкина // В сборнике: Санаторно-курортное оздоровление, лечение и реабилитация больных социально значимыми и профессиональными заболеваниями Материалы V Международного конгресса. Под ред. В.В.Уйба. – 2013. – С.268-269.
- 106) Шувалова Л.Я. Дарсонвализация в ранней реабилитации больных после дентальной имплантации : дис. ... канд. мед. наук : 14.00.51 / Шувалова Любовь Яковлевна. – М., 2003. – 109 с.
- 107) Яров Ю.Ю. Поддерживающее лечение после дентальной имплантации / Ю.Ю.Яров, Ю.И.Силенко // Украинский стоматологічний альманах. – 2013. - №5-6. URL: <https://cyberleninka.ru/article/n/podderzhivayuschee-lechenie-posle-dentalnoy-implantatsii>

- 108) Alattar A.N. Does Mixed Conventional / Piezosurgery Implant Site Preparation Affect Implant Stability? / A.N.Alattar, S.Y.H.Bede // *J Craniofac Surg.* – 2018. doi: 10.1097 / SCS.0000000000004490
- 109) Al-Khabbaz A.K. Assessment of pain associated with the surgical placement of dental implants / A.K.Al-Khabbaz , T.J.Griffin, K.F.Al-Shammari // *J Periodontol.* – 2007 Feb. – Vol. 78(2). – P. 239-246.
- 110) Amkhadova M.A. Morphological analysis of tissue response to implants of different metal alloys / M.A.Amkhadova, I.S.Amkhadov, V.N.Olesova, A.E.Olesov, M.I.Soykher // *European Journal of Natural History.* – 2017. - №3. – P.11-15.
- 111) Annibali S. Local complications in dental implant surgery: prevention and treatment / S.Annibali, M.Ripari, G.La Monaca, F.Tonoli, M.P.Cristalli // *Oral Implantol.* – 2008 Apr-Jun. – Vol.1. - №1. – P.21-33.
- 112) Becker W. Resonance frequency analysis: Comparing two clinical instruments / W.Becker, P.Hujoel, B.E.Becker // *Clinical implant dentistry and related research.* – 2018. doi: 10.1111/cid.12598
- 113) Berglundh T. A systematic review of the incidence of biological and technical complications in implant dentistry reported in prospective longitudinal studies of at least 5 years / T.Berglundh, L.Persson, B.Klinge // *J Clin Periodontol.* – 2002. – Vol. 29 Suppl 3. – P. 197-212, discussion 232-233.
- 114) Biotherapy - History, Principles and Practice: A Practical Guide to the Diagnosis and Treatment of Disease using Living Organisms / Martin Grassberger, Ronald A. Sherman, Olga S. Gileva, Christopher M.H. Kim, Kosta Y. Mumcuoglu. – Springer, 2013. – 309 p.
- 115) Bjordal J.M. A systematic review of low level laser therapy with location-specific doses for pain from chronic joint disorders / J.M.Bjordal, C.Coupe, R.T.Chow, J.Tuner, E.A.Ljunggren // *Aust J Physiother.* – 2003. – Vol. 49(2). – P. 107-116.
- 116) Bjordal J.M. Low-Level Laser Therapy in acute pain: a systematic review of possible mechanisms of action and clinical effects in randomized placebo-controlled trials / J.M.Bjordal, M.I.Johnson, V.Iversen, F.Aimbire, R.A.Lopes-Martins // *Photomed Laser Surg.* – 2006. – Vol. 24(2). – P. 158-168.
- 117) Boeriu S. The Effects of Low Level Laser Therapy on Osseointegration of Dental Implants / S.Boeriu // *Acta Medica Marisiensis.* – Dec 2010. – Vol. 56. – Issue 6. – P. 606-608.
- 118) Boras V.V. Use of low level laser therapy in the treatment of persistent idiopathic orofacial pain and traumatic trigeminal neuropathy – a pilot study / V.V.Boras, I.Richter, N.Zorat, D.V.Juras, V.Brailo, A.A.Rogulj // *Journal of Regenerative Medicine and Tissue Engineering,* 2013. DOI: 10.7243/2050-1218-2-5.

- 119) Bornstein M.M. A retrospective analysis of patients referred for implant placement to a specialty clinic: indications, surgical procedures, and early failures / M.M.Bornstein, S.Halbritter, H.Harnisch, H.P.Weber, D.Buser // *Int J Oral Maxillofac Implants.* – 2008 Nov-Dec. – Vol. 23(6). – P. 1109-1116.
- 120) Bornstein M.M. Early loading of non-submerged titanium implants with a sandblasted and acid-etched surface. 5-year results of a prospective study in partially edentulous patient / M.M.Bornstein, B.Schmid, U.C.Belser, A.Lussi, D.Buser // *Clin Oral Implants Res.* – 2005 Dec. – Vol. 16(6). – P. 631-638.
- 121) van Breugel H.H. Power density and exposure time of He-Ne laser irradiation are more important than total energy dose in photo-biomodulation of human fibroblasts in vitro. / H.H.van Breugel, P.R.Bär // *Lasers Surg Med.* – 1992. – Vol. 12(5). – P. 528–537.
- 122) Bryce G. Pre- and post-operative management of dental implant placement. Part 2: management of early-presenting complications / G.Bryce, D.I.Bomfim, G.S.Bassi // *Br Dent J.* – 2014 Aug. – Vol. 217(4). – P. 171-176.
- 123) Burkhardt R, Joss A, Lang NP. Soft tissue dehiscence coverage around endosseous implants: a prospective cohort study // *Clin Oral Implants Res.* 2008 May;19(5):451-7. doi: 10.1111/j.1600-0501.2007.01497.x. Epub 2008 Mar 26
- 124) Chatvaratthana K., Thaworanunta S., Seriwatanachai D., Wongsirichat N. Correlation between the thickness of the crestal and buccolingual cortical bone at varying depths and implant stability quotients // *PLoS One.* – 2017. – Vol.12. - № 12. – P. e0190293
- 125) Chung H., Dai T., Sharma S.K., Huang Y.Y., Carroll J.D., Hamblin M.R. The nuts and bolts of low-level laser (light) therapy / *Ann. Biomed. Eng.* – 2012 Feb. – Vol.40/ - №2. – P. 516-33. doi: 10.1007/s10439-011-0454-7. Epub 2011 Nov 2.
- 126) Coulter A, Askham J, Parsons S. Where are the patients in decision making about their own care. WHO Regional Office for Europe, 2008:1–14.
- 127) Curtis JW Jr, McLain JB, Hutchinson RA. The incidence and severity of complications and pain following periodontal surgery // *J Periodontol.* 1985 Oct;56(10):597-601
- 128) David C.M., Gupta P. Lasers in Dentistry: A Review / *Int. J. of Advanced Health Sciences.* – Dec 2015. – Vol.2. - №8. – P.6-13
- 129) Debruyne S., Grogard N., Verleye G., Van Massenhove K., Mavreas D., Vannet B.V. ISQ calculation evaluation of in vitro laser scanning vibrometry-captured resonance frequency // *International Journal of Implant Dentistry.* – 2017. – Vol.3. – № 1. – P.44. doi: 10.1186/s40729-017-0105-3.

- 130) De Cunha L.A., Firoozmand L.M., da Silva A.P., Camargo S.E., Oliveira W. Efficacy of low-level laser therapy in the treatment of temporomandibular disorder / *Int Dent J.* – 2008; 58(4): 213-217.
- 131) Deppe H., Greim H., Brill T. Titanium deposition after peri-implant care with the carbon dioxide laser / *Int J Oral Maxillofac Implants.* – 2002. – 17: 707-714.
- 132) Dhanrajani PJ1, Jonaidel O. Trismus: aetiology, differential diagnosis and treatment // *Dent Update.* 2002 Mar;29(2):88-92, 94
- 133) Dolz J., Silvestre F.J., Montero J. Changes in general and oral health-related quality of life in immediate or conventionally loaded dental implants: a nonrandomized clinical trial // *Int. J. Oral Maxillofac. Implants.* – 2014 Mar-Apr. – Vol. 29. - №2. – P. 391-401. doi: 10.11607/jomi.3479
- 134) Dundar U., Evicke D., Samli F., Pusak H., Kavuncu V. The effect of Gallium laser therapy in the management of myofacial pain syndrome / *Clin Rheumatol.* – 2007 Jun; 26(6): 930-934.
- 135) Eitner S., Wichmann M., Schlegel K.A., Kollmannsberger J.E., Nickenig H.-J. Oral health-related quality of life and implant therapy: An evaluation of preoperative, intermediate, and post-treatment assessments of patients and physicians // *Journal of Cranio-Maxillofacial Surgery.* - Volume 40, Issue 1, January 2012, Pages 20-23, <https://doi.org/10.1016/j.jcms.2011.03.001>
- 136) *Emerging Trends in Oral Health Sciences and Dentistry* / edited by Mandeep Singh Viridi. – InTech, 2105. - 852 p. Access: DOI: 10.5772/58660;
- 137) Ezgi A., Hasan Y. Evaluation of the Effect of Propolis on Implant Stability by Resonance Frequency Analysis and Removal Torque Test // *Biomed J Sci & Tech Res.* – 2017. – Vol. 1. – Iss. 5. doi: 10.26717/BJSTR.2017.01.000477
- 138) Fekrazad R., Chiniforush N., Bouraima S.A., Valipour M., Aslani M., Zare M., Safari O.A. Low Level Laser Therapy in Management of Complications after Intra Oral Surgeries / *Journal of Lasers in Medical Sciences,* 2012. – Vol.3. - №4. – P.135-140.
- 139) Fornaini C., Pelosi A., Queirolo V., Vescovi P., Merigo E. The "at-home LLLT" in temporomandibular disorders pain control: a pilot study // *Laser therapy.* – 2015. – Vol. 24 (1). – P. 47-52. doi:10.5978/islsm.15-OR-06.
- 140) Fujihara N.A., Hiraki K.R.N., Marues M.M. Irradiation at 780 nm increases proliferation rate of osteoblasts independently of dexamethazone presence / *Laser Surgery Medicine.* – 2006. – 38: 332-336.
- 141) Garcia-Morales J.M., Tortamano-Neto P., Todescan F.F., de Andrade J.C.Jr., Marotti J., Zezell D.M. Stability of dental implants after irradiation with an 830-nm low level laser: a double blind randomized clinical study // *Lasers Med Sci.* – 2012 Jul. – Vol.27. - №4. – P. 703-11. doi: 10.1007/s10103-011-0948-4. Epub 2011 Jul 6.

- 142) Gerbi M.E.M., Pinheiro A.L.B., Marzola C. et al. Assessment of bone repair associated with the use of organic bovine bone and membrane irradiated at 830 nm / *Photomed Laser Surg.* – 2005. – 23: 382-388.
- 143) Glauser R., Meredith N. Diagnostische Möglichkeiten zur Evaluation der Implantatstabilität // *Implantologie.* – 2001. – Vol. 9. – P. 147-160
- 144) Glauser R., Sennerby L., Meredith N., Rée A., Lundgren A., Gottlow J., Hämmerle C.H. Resonance frequency analysis of implants subjected to immediate or early functional occlusal loading. Successful vs. failing implants // *Clin Oral Implants Res.* – 2004 Aug. – Vol. 15(4). – P. 428-434
- 145) Hashem A.A., Claffey N.M., O'Connell B. Pain and anxiety following the placement of dental implants / *Int J Oral Maxillofac Implants*, 2006 Nov-Dec; 21(6): 943-950
- 146) Herrero-Climent M., Santos-García R., Jaramillo-Santos R., Romero-Ruiz M.M., Fernández-Palacin A., Lazaro-Calvo P., Bullon P., Ríos-Santos J.V. Assessment of Osstell ISQ's reliability for implant stability measurement: A cross-sectional clinical study // *Med Oral Patol Oral Cir Bucal.* – 2013. – Vol. 18. – № 6. – P. e877-882
- 147) Hobdell M, Petersen PE, Clarkson J, Johnson N. Global goals for oral health 2020. // *Int Dent J.* 2003 Oct;53(5):285-8
- 148) Jakse N., Payer M., Tangl S., Berghold A., Kirmeier R., Lorenzoni M. Influence of low-level laser treatment on bone regeneration and osseointegration of dental implants following sinus augmentation An experimental study on sheep / *Clin Oral Implants Res* – 2007. – 18(4): 517-524.
- 149) Jaramillo R., Santos R., Lazaro P., Romero M., Rios-Santos J.V., Bullon P., Fernández-Palacín A., Herrero-Climent M. Comparative Analysis of 2 Resonance Frequency Measurement Devices: Osstell Mentor and Osstell ISQ // *Implant dentistry.* – 2014. – Vol.23. – № 3. – P. 351-356
- 150) Karabuda Z.C., Bolukbasi N., Aral A., Baseqmez-Zeren C., Ozdemir T. Comparison of analgesic and anti-inflammatory efficacy of selective and non-selective cyclooxygenase-2 inhibitors in dental implant surgery / *J Periodontol.* – 2007 Dec; 78(12): 2284-2288
- 151) Khadra M. The effect of low level laser irradiation on implant-tissue interaction. In vivo and in vitro studies // *Swed Dent J Suppl.* – 2005. – Vol. 172. – P. 1-63.
- 152) Khadra M., Ronold H.J., Lyngstadaas S.P., Ellingsen J.E., Haanaes H.R. Low-level laser therapy stimulates bone-implant interaction: an experimental study in rabbits / *Clin Oral Implants Res.* – 2004 Jun; 15(3): 325-332.

- 153) Khandra M., Stale P., Lyngstadaas S.P. et al. Effect of laser therapy on attachment proliferation and differentiation of human osteoblast like cells cultered on titanium implant material / *Biomaterials*. – 2005; 26: 3504-3509.
- 154) Kim Y.D., Kim S.S., Hwang D.S., Kim S.G., Kwon Y.H., Shin S.H., Kim U.K., Kim J.R., Chung I.K. Effect of low-level laser treatment after installation of dental titanium implant – immunohustochemical study of RANKL, RANK, OPG: an experimental study in rats / *Laser Surg Med*. – 2007. – 39(5): 441-450.
- 155) Kulekcioglu S., Sivrioglu K., Ozcan O., Parlak M. Effectiveness of low-level laser therapy in temporomandibular disorder / *Scand J Rheumatol*. – 2003; 32(2): 114-118.
- 156) Lages F.S., Douglas-de Oliveira D.W., Costa F.O. Relationship between implant stability measurements obtained by insertion torque and resonance frequency analysis: A systematic review // *Clin Implant Dent Relat Res*. – 2018. – Vol.20. - № 1. – P.26-33
- 157) Lalabonova H. Use of Low-intensive Laser Irradiation in Implant Dentistry / *Journal of IMAB – Annual Proceeding (Scientific Papers) 2011, Vol.17, book 2. - pp 104-106.*
- 158) Levin R., Keneth J. Trends in Implant Dentistry. *Dental Economics*; 100(12) [(accessed on 16 December 2015)]. Available online: <http://www.dentaleconomics.com/articles/print/volume-100/issue-12/features/trends-in-implant-dentistry.html>.
- 159) Libik T.V., Gileva O.S., Pozdnyakova A.A., Danilov K.V., Grigorjev S.S. Management of cancer therapy-induced oral mucositis pain and xerostomia with extra and intra oral laser irradiation / *AIP Conference Proceedings*. - 2017, Vol.1882, 020044.
- 160) Lopes C.B., Pinheiro A.L.B., Sathalah S. Infrared laser light reduces loading time of dental implants A Raman spectroscopic study / *Photomed Laser Surg*. – 2005. – 23: 27-31.
- 161) Lopes C.B., Pinheiro A.L., Sathaiah S., da Silva N.S., Salgado M.A. Infrared laser photobiomodulation (lambda 830 nm) on bone tissue around dental implants: a Raman spectroscopy and scanning electronic microscopy study in rabbits / *Photomed Laser Surg*. – 2007. – 25(2): 96-101.
- 162) Marcus SE, Drury TF, Brown LJ, Zion GR. Tooth retention and tooth loss in the permanent dentition of adults: United States, 1988-1991. // [J Dent Res](#). 1996 Feb;75 Spec No:684-95
- 163) Mei CC, Lee FY, Yeh HC. Assessment of pain perception following periodontal and implant surgeries // *J Clin Periodontol*. 2016 Dec;43(12):1151-1159. doi: 10.1111/jcpe.12618. Epub 2016 Nov 2
- 164) Mello J B, Mello GPS, Mello LS. Laser de baixa potência In: Mello JB, Mello GPS. *Laser em odontologia*. São Paulo: Santos; 2001. p. 71-85.

- 165) Merheb J., Vercruyssen M., Coucke W., Quirynen M. Relationship of implant stability and bone density derived from computerized tomography images / // *Clinical Implant Dentistry and Related Research*. – 2018. – Vol.20. - № 1. – P. 50-57
- 166) Meyer K.R.M., Osorio M.A.R., Zani S.R., Teixeira E.R. The effect of laser on the stimulation of bow-implant interaction: an experimental study in rabbits / *Rev Odonto Cienc* 2011; 26(3): 242-246.
- 167) Misch CE, Resnik R. Mandibular nerve neurosensory impairment after dental implant surgery: management and protocol // *Implant Dent*. 2010 Oct;19(5):378-86. doi: 10.1097/ID.0b013e3181effa92
- 168) Misch K, Wang HL. Implant surgery complications: etiology and treatment // *Implant Dent*. 2008 Jun; 17 (2): 159-68. doi: 10.1097/ID.0b013e3181752f61
- 169) Obradović R, Kesić L, Mihailović D, Antić S, Jovanović G, Petrović A, Peševska S. A histological evaluation of a low-level laser therapy as an adjunct to periodontal therapy in patients with diabetes mellitus. // *Lasers Med Sci*. 2013 Jan;28(1):19-24. doi: 10.1007/s10103-012-1058-7. Epub 2012 Feb 5.
- 170) Obradović RR, Kesić LG, Peševska S. Influence of low-level laser therapy on biomaterial osseointegration: a mini-review // *Lasers Med Sci*. 2009 May;24(3):447-51. doi: 10.1007/s10103-008-0573-z. Epub 2008 Jun 20.
- 171) Operti B., Tealdo T. Accelerated recovery of post-operative dental implant patients by means of pulsed shortwave (SWT) therapy: An Observation Study, 2014. Internet resource: <http://www.bielcorp.com/biel/wp-content/uploads/2013/03/White-Paper-Postoperative-Dental-Implant-Operti-Tealdo-March-2014.pdf>
- 172) Öz S., Gökçen-Röhlig B., Saruhanoglu A., Tuncer E.B. Management of myofascial pain: low level laser therapy versus occlusal splints / *J Craniofac Surg*. – 2010; 21(6): 1722-1728.
- 173) Palma-Carrio C. et al. Risk factors associated with early failure of dental implants. A literature review. *Med Oral Patol Oral Cir Bucal*, 2011, Jul, 1:16(4): e514-7
- 174) Pejčić A, Kojović D, Kesic L, Obradovic R. The effects of low level laser irradiation on gingival inflammation // *Photomed Laser Surg*. 2010 Feb;28(1):69-74. doi: 10.1089/pho.2008.2301.
- 175) Peltzer K, Hewlett S, Yawson AE, Moynihan P, Preet R, Wu F, Guo G, Arokiasamy P, Snodgrass JJ, Chatterji S, Engelstad ME, Kowal P. Prevalence of loss of all teeth (edentulism) and associated factors in older adults in China, Ghana, India, Mexico, Russia and South Africa. // *Int J Environ Res Public Health*. 2014 Oct 30;11(11):11308-24. doi: 10.3390/ijerph111111308
- 176) Pérez-Albacete Martínez M.Á., Pérez-Albacete Martínez C., Maté Sánchez De Val J.E., Ramos Oltra M.L., Fernández Domínguez M., Calvo Guirado J.L. Evaluation of a New Dental Implant Cervical Design in Comparison with a Conventional Design in an Experimental American

- Foxhound Model // Materials (Basel). – 2018. – Vol. 11. - № 4. – P. E462. doi: 10.3390/ma11040462
- 177) Pichotano E.C., de Molon R.S., Freitas de Paula L.G., de Souza R.V., Marcantonio E. Jr., Zandim-Barcelos D.L. Early placement of dental implants in maxillary sinus grafted with leukocyte and platelet-rich fibrin (L-PRF) and deproteinized bovine bone mineral // Journal of Oral Implantology. – 2018. doi:10.1563/aaid-joi-D-17-00220
- 178) Pinheiro A.L., Martinez-Gerbi M.E., Carneiro Ponzi E.A., Pedreira Ramalho L.M., Marques A.M., Carvalho C.M., Santos Rde C., Oliveira P.C., Noia M. Infrared laser light further improves bone healing when associated with bone morphogenetic proteins and guided bone regeneration: an in vivo study in a rodent model / Photomed Laser Surg. – 2008 Apr; 26(2): 167-174.
- 179) Pippi R. Post-Surgical Clinical Monitoring of Soft Tissue Wound Healing in Periodontal and Implant Surgery. International Journal of Medical Sciences. 2017;14(8):721-728. doi:10.7150/ijms.19727
- 180) Prados-Frutos JC, Rodríguez-Molinero J, Prados-Privado M, Torres JH, Rojo R. Lack of clinical evidence on low-level laser therapy (LLLT) on dental titanium implant: a systematic review // Lasers Med Sci. – 2016 Feb. – Vol. 31. - №2. – P. 383-92. doi: 10.1007/s10103-015-1860-0.
- 181) Romanos G. Current concepts in the use of lasers in periodontal and implant dentistry // [J Indian SocPeriodontol.](#) – 2015 Sep-Oct. – Vol. 19. - №5. – P. 490-4. doi: 10.4103/0972-124X.153471.
- 182) Romanos G.E., Gutnecht N., Dieter S., Schwarz F., Crespi R., Sculean A. Laser wavelength and oral implantology / Lasers Med Sci, 2009; 24: 961-970.
- 183) Salem W.S., Mahmoud M.R., Zakaria W.M., Araby Y.A. The Correlation between Peri-implant Bone Density and the Biological Implant Stability: A Two Years Follow-up // International Journal of Dental Sciences and Research. – 2018. – Vol. 6. - № 2. – P. 48-52
- 184) Sanz M, Donos N, Alcoforado G, Balmer M, Gurzawska K, Mardas N, Milinkovic I, Nisand D, Rocchietta I, Stavropoulos A, Thoma DS, Torsello F. Therapeutic concepts and methods for improving dental implant outcomes. Summary and consensus statements. The 4th EAO Consensus Conference 2015. // Clin Oral Implants Res. 2015 Sep;26 Suppl 11:202-6. doi: 10.1111/clr.12674
- 185) Saunders Review of Dental Hygiene – 2nd ed. / edited M.Fehrenbach and J.Weiner. – Saunders, 2008. – 640 p.
- 186) Schwartz-Arad D, Herzberg R, Dolev E. The prevalence of surgical complications of the sinus graft procedure and their impact on implant survival // J Periodontol. 2004 Apr;75(4):511-6
- 187) Sculean A, Gruber R, Bosshardt DD. Soft tissue wound healing around teeth and dental implants // J Clin Periodontol. 2014 Apr;41 Suppl 15:S6-22. doi: 10.1111/jcpe.12206; Davies JE. Understanding peri-implant endosseous healing // J Dent Educ. 2003 Aug;67(8):932-49

- 188) Sendyk D.I., Oliveira N.K., Pannuti C.M., Naclério-Homem M.D.G., Wennerberg A., Zindel Deboni M.C. Conventional drilling versus piezosurgery for implant site preparation: a meta-analysis // *J Oral Implantol.* – 2018. doi: 10.1563/aid-joi-D-17-00091
- 189) Sennerby L., Meredith N., Petersson A. Osstell measurements - the use of Resonance Frequency Analysis (RFA) for stability assessment of dental implants // Chapter in book: *Implant Dentistry Research Guide: Basic, Translational and Clinical Research.* – 2012. – P.513-538
- 190) Seyyedi A.S., Olyae P., Dalirsani Z., Falaki F. Low Level Laser Therapy (LLLT) for Orofacial Pain / *Journal of Lasers in Medical Sciences*, 2012. – Vol.3. - №3. – P.97-101.
- 191) Shapira L. Effect of Photodynamic Therapy using B-Cure® Laser on an in vitro model of dental plaque (report of the Research project). - Department of Periodontology Hebrew University, Hadassah, Faculty of Dental Medicine, - 2015. – 11p.
- 192) Shirani A.M., Gutknecht N., Taghizadeh M., Mir M. Low-level laser therapy and myofacial pain dysfunction syndrome: a randomized controlled clinical trial / *Lasers Med Sci.* – 2009; 24(5): 715-720.
- 193) Surendranath P., Arjunkumar R. Low Level Laser Therapy – A Review / *IOSR Journal of Dental and Medical Sciences (IOSR-JDMS)* Nov. – Dec. 2013. – Vol. 12. – Iss. 5. – P. 56-59.
- 194) Tabrizi R., Arabion H., Karagah T. Does platelet-rich fibrin increase the stability of implants in the posterior of the maxilla? A split-mouth randomized clinical trial // *Int J Oral Maxillofac Surg.* – 2018. – Vol.47. - № 5. – P.672-675
- 195) Takeda Y. Irradiation effect of low-energy laser on alveolar bone after tooth extraction. Experimental study in rats / *Int J Oral Maxillofac Surg.* – 1988: 17: 388-391.
- 196) Tan WC, Krishnaswamy G, Ong MM, Lang NP. Patient-reported outcome measures after routine periodontal and implant surgical procedures // *J Clin Periodontol.* 2014 Jun;41(6):618-24. doi: 10.1111/jcpe.12248. Epub 2014 Apr 21
- 197) Tseng Y.C., Pan C.Y., Liu P.H., Yang Y.H., Chang H.P., Chen C.M. Resonance frequency analysis of miniscrew implant stability // *Journal of Oral Science.* – 2018. – Vol.60. - № 1. – P. 64-69
- 198) Valkova V, Ubaidha Maheen C, Pommer B, Rausch-Fan X, Seeman R. Hot Topics in Clinical Oral Implants Research: Recent Trends in Literature Coverage // *Dent J (Basel).* 2016 May 24;4(2). pii: E13. doi: 10.3390/dj4020013;
- 199) WHO Global goals 2020
- 200) World Medical Association Declaration of Helsinki: ethical principles for medical research involving human subjects. – *JAMA*, 2000. – Vol.284, №23. – P.3043-3045
- 201) Yurttutan M.E., Keskin A. Evaluation of the effects of different sand particles that used in dental implant roughened for osseointegration // *BMC oral health.* – 2018. – Vol.18. - № 1. – P.47. doi: 10.1186/s12903-018-0509-3
- 202) Zhuang H.B., Pan M.-Ch., Chen J.Z., Wu J.W., Chen C.S. A noncontact detection technique for interfacial bone defects and osseointegration assessment surrounding dental implants // *Measurement.* – 2014. – Vol. 55. – P. 335–342
- 203) Zinner ID, Markovits S, Jansen CE, Shapiro HJ, Reid PE. Solutions to complications of implant therapy // *Gen Dent.* – 2010 Sep-Oct. – Vol. 58(5). – P. 416-22.

ПРИЛОЖЕНИЯ

РОССИЙСКАЯ ФЕДЕРАЦИЯ

**ПАТЕНТ**

НА ПОЛЕЗНУЮ МОДЕЛЬ

№ 176361

**УСТРОЙСТВО ДЛЯ ИЗМЕРЕНИЯ ШИРИНЫ
МАКСИМАЛЬНОГО ОТКРЫВАНИЯ РТА**

Патентообладатель: *Федеральное государственное бюджетное образовательное учреждение высшего образования "Пермский государственный медицинский университет имени академика Е.А. Вагнера" Министерства здравоохранения Российской Федерации (RU)*

Авторы: *Гилева Ольга Сергеевна (RU), Яшина Жанна Станиславовна (RU), Либик Татьяна Владимировна (RU), Яков Андрей Юрьевич (RU), Чупраков Михаил Андреевич (RU), Мирзоян Марат Майорович (RU), Доронина Юлия Николаевна (RU)*

Заявка № 2017109474

Приоритет полезной модели 21 марта 2017 г.

Дата государственной регистрации в Государственном реестре полезных моделей Российской Федерации 17 января 2018 г.

Срок действия исключительного права на полезную модель истекает 21 марта 2027 г.

Руководитель Федеральной службы
по интеллектуальной собственности

Г.П. Излиев Г.П. Излиев



УДОСТОВЕРЕНИЕ

на рационализаторское предложение
 № 2706 **06 октября 2016 г**
(дата подачи)

В соответствии с Положением о рационализаторской деятельности, настоящее удостоверение выдано

**Гилевой Ольге Сергеевне,
 Чупракову Михаилу Андреевичу,
 Задориной Ирине Ивановне,
 Синтюриной Александре Андреевне,
 Пленкиной Вере Андреевне,
 Исламовой Айгуль Флусовне,
 Якову Андрею Юрьевичу**

(фамилия, имя, отчество авторов)

на предложение, признанное рационализаторским и принятое **федеральным государственным бюджетным образовательным учреждением высшего образования «Пермский государственный медицинский университет имени академика Е.А. Вагнера» Министерства здравоохранения Российской Федерации**

13. 10. 2016 г. к пользованию под наименованием:

«Способ оценки болевого симптома на этапах протетического лечения с использованием дентальной имплантации»

Ректор ФГБОУ ВО ПГМУ

им. академика Е.А. Вагнера Минздрава России
профессор

Руководитель организации

И.П. Корюкина

13. 10. 2016 г.

