

МИНИСТЕРСТВО НАУКИ И ВЫСШЕГО ОБРАЗОВАНИЯ
РОССИЙСКОЙ ФЕДЕРАЦИИ

ФЕДЕРАЛЬНОЕ ГОСУДАРСТВЕННОЕ АВТОНОМНОЕ
ОБРАЗОВАТЕЛЬНОЕ УЧРЕЖДЕНИЕ ВЫСШЕГО ОБРАЗОВАНИЯ
«НАЦИОНАЛЬНЫЙ ИССЛЕДОВАТЕЛЬСКИЙ НИЖЕГОРОДСКИЙ
ГОСУДАРСТВЕННЫЙ УНИВЕРСИТЕТ им. Н.И. ЛОБАЧЕСКОГО»

На правах рукописи

Ручин Михаил Валериевич

**ВОССТАНОВЛЕНИЕ ФУНКЦИИ И АНАТОМИЧЕСКОЙ
ЦЕЛОСТНОСТИ СТРУКТУР ОПОРНО-
ДВИГАТЕЛЬНОЙ СИСТЕМЫ
У ПАЦИЕНТОВ С ГЛУБОКИМИ ОЖОГАМИ**

14.01.15. – травматология и ортопедия

Диссертация

на соискание ученой степени
кандидата медицинских наук

НАУЧНЫЕ РУКОВОДИТЕЛИ:

Доктор медицинских наук, профессор

Г.И. Дмитриев

Доктор биологических наук

А.К. Мартусевич

Нижний Новгород - 2019

ОГЛАВЛЕНИЕ

Введение.....	4
ГЛАВА 1	
Классические и современные представления о методах оперативного лечения глубоких ожогов.....	9
1.1 Общая характеристика ожоговой травмы.....	9
1.2 Технологии некрэктомии.....	13
1.3 Методы хирургического лечения глубоких ожогов.....	16
ГЛАВА 2	
Материал и методы исследования.....	28
2.1 Характеристика клинического материала.....	28
2.2 Методы исследования.....	35
2.2.1 Тепловизионное исследование.....	35
2.2.2 Гистологическое исследование.....	37
2.3 Статистическая обработка данных.....	38
ГЛАВА 3	
Характеристика компонентов созданного комплекса технологий лечения глубоких ожогов.....	39
3.1 Операции некрэктомии.....	40
3.2 Операции некрэктомии.....	42
3.3 Первично-реконструктивные операции.....	53
3.3.1 Пластика местными тканями.....	55
3.3.2 Свободная кожная пластика	62
3.3.3 Комбинированная кожная пластика	64
3.3.4 Пластика лоскутом на питающей ножке (итальянская пластика).....	69
3.3.5 Пластика лоскутами с осевым кровоснабжением	82
3.3.5.1 Пластика кожно-фасциальным лоскутом с аксиальным кровоснабжением.....	83
3.3.5.2 Пластика кожно-мышечным и мышечным лоскутом с осевым кровоснабжением.....	88
3.3.5.3 Пластика лоскутами на микрососудистых анастомозах.....	99

ГЛАВА 4

Оценка эффективности применения нового алгоритма лечения больных с глубокими ожогами	101
4.1 Критерии оценки результатов лечения.....	101
4.2 Результаты лечения в зависимости от локализации ожога	98
4.3 Результаты раннего и отсроченного хирургического лечения субфасциальных ожогов	105
4.4 Результаты эффективности хирургического лечения в зависимости от примененного метода кожной пластики	107
ЗАКЛЮЧЕНИЕ.....	112
ВЫВОДЫ.....	133
ПРАКТИЧЕСКИЕ РЕКОМЕНДАЦИИ.....	133
ЛИТЕРАТУРА.....	135

ВВЕДЕНИЕ

За последние годы в структуре ожогового травматизма наметилась тенденция к утяжелению травмы и увеличению удельного веса больных с глубокими поражениями [36, 54, 117]. Глубокие ожоги с повреждением или обнажением глубоких анатомических структур (сухожилия, суставы, кости, сосудисто-нервные пучки) наблюдаются чаще всего при контакте с горячими предметами. Нередко они встречаются также при поражении электротоком [44, 131, 132]. По данным разных авторов, субфасциальные ожоги составляют до 10-18% всех глубоких ожогов [96, 116, 149]. Высокой остается инвалидизация больных с глубокими поражениями. По данным В.К. Гусака с соавт. [44], в отдаленном периоде у 60,3% пострадавших выявлены признаки инвалидности, основными причинами которой являются ампутации конечностей или их сегментов, а также нарушения функции суставов и трофические расстройства [136].

Несмотря на то, что субфасциальные ожоги характеризуются наиболее тяжелым и неблагоприятным течением в отечественной и зарубежной литературе им уделяется недостаточное внимание [132, 175].

При лечении глубоких ожогов общепринятой остается выжидательная тактика с постепенным закрытием гранулирующих ран свободными кожными трансплантатами после удаления поврежденных сухожилий, суставных капсул, остеонекрэктомии [224]. Обнаженные кости, сухожилия, суставы подвергаются вторичным изменениям, которые приводят в итоге к необратимой потере функции конечности или ее ампутации. Реконструктивные операции предпринимаются после заживления ран и восстановления кожного покрова [133, 194]. Такая тактика в настоящее время должна считаться порочной.

ЦЕЛЬ ИССЛЕДОВАНИЯ: разработка и оценка эффективности инновационной технологии оперативного лечения больных с глубокими ожогами, включающей выполнение декомпрессивных операций, некрэктомий и

реконструктивно-пластических операций с целью сохранения функции опорно-двигательной системы.

Для достижения этой цели сформулированы следующие **задачи**:

1. Обобщить опыт оперативного лечения больных с ожоговыми поражениями глубоких анатомических структур.
2. Создать комплексный алгоритм оперативного лечения глубоких ожогов, основанный на его персонификации и использовании новых устройств и способов лечения.
3. Проанализировать эффективность применения созданного алгоритма лечения больных с ожоговыми поражениями глубоких анатомических структур.
4. Изучить возможности ИК-тепловизионного исследования в оценке готовности кожного лоскута пересадке.

Поставленные задачи решены в ожоговом центре ФГБУ «ПФМИЦ» Минздрава России (ранее – Нижегородский НИИ травматологии и ортопедии), где в период с 2000 по 2015 годы проходили лечение 126 больных с субфасциальными ожогами (238 локализаций). Всего им было выполнено 468 оперативных вмешательств.

Научная новизна.

1. Разработан алгоритм оперативного лечения глубоких ожогов, включающая декомпрессивные операции, раннюю некрэктомию, первично-реконструктивные операции, выполняемые в ранние сроки, адекватный выбор различных способов пластики в зависимости от показаний (локализации и характера повреждения глубоких анатомических структур) направленный на максимальное сохранение функции опорно-двигательной системы.

2. Разработаны способы хирургического лечения глубоких ожогов и устройства, расширившие возможности традиционных методов оперативного лечения ожогов с поражением глубоких анатомических структур:

– способ хирургического лечения ожогов IV степени крестцовой области (патент № 2216290 от 20 ноября 2003 г.), обеспечивающий восстановление

полноценного кожного покрова над поврежденными глубокими анатомическими структурами крестцовой области.

- способ оперативного лечения глубоких ожогов кисти (патент РФ на изобретение №2454185 от 27.06.12 г.), позволяющий восстанавливать кожный покров в области кисти с использованием минимального количества трансплантатов и избегать в последующем рубцовых деформаций кисти.

- устройство для остеонекрэктомии фаланг пальцев (свидетельство на полезную модель № 20832 от 10 декабря 2001 г.), которое позволяет выполнять ампутацию пальцев и пястных костей, не травмируя мягких тканей.

- устройство для удаления некротизированных участков костной ткани (свидетельство на полезную модель № 26924 от 10 января 2003 г.) которое дает возможность избежать осложнений при выполнении тангенциальной остеонекрэктомии.

Практическое значение работы.

Предложенная система оперативного лечения больных с глубокими ожогами позволяет добиться у большинства больных сохранения анатомической целостности и функции поврежденных структур и опорно-двигательного аппарата.

Разработанные новые устройства для хирургического лечения глубоких ожогов, расширили возможность выбора инструмента для адекватного удаления некротизированной кости.

Способ хирургического лечения глубоких ожогов крестцовой области дает возможность восстанавливать кожный покров над поврежденными глубокими структурами из окружающих тканей и избежать необходимости применения реконструктивных операций в последующем.

Выработаны показания по использованию различных способов замещения дефектов тканей в зависимости от площади, локализации и характера повреждения анатомических структур при глубоких ожогах, что имеет большое значение для практического здравоохранения.

Способ диагностики ишемических нарушений в лоскутах на временной питающей ножке, разработанный на основании тепловизионных исследований, позволяет уточнить показания к выполнению заключительного этапа пластики.

Внедрение в практику.

Разработанные устройства и способы оперативного лечения больных с глубокими ожогами внедрены в клиническую практику ожогового центра ФГБУ «ПФМИЦ» Минздрава России, клиники ФГБОУ ВО Кировский ГМУ Минздрава России.

Публикации.

По материалам проведенного исследования опубликовано 38 работ, в том числе 2 патента РФ на изобретение, 2 свидетельства на полезную модель, 3 рационализаторских предложения, пособие для врачей и 10 статей в изданиях, рекомендованных ВАК РФ для публикации основных положений диссертационных исследований.

Апробация.

Основные результаты диссертации доложены и обсуждены на международном симпозиуме в г. Москве «Комбустиология на рубеже веков» (2000); на международной конференции посвященной 55-летию Нижегородского НИИТО (Н. Новгород, 2001); на всероссийском симпозиуме комбустиологов, посвященном памяти проф. Н.И. Атясова (Саранск, 2001); на съезде травматологов ортопедов «Человек и травма» (Н. Новгород, 2001); на международной конференции «Актуальные проблемы термической травмы» (Санкт-Петербург, 2002); на IV конгрессе по пластической, реконструктивной и эстетической хирургии с международным участием (Ярославль, 2003); на VIII научно-практической конференции с международным участием (Н. Новгород, 2004); на «I Съезде комбустиологов России» (Москва 2005); на международной конференции "Новое в пластической хирургии и комбустиологии" (Санкт-Петербург, 2007); На 14 Международном конгрессе комбустиологов (Монреаль, Канада, 2008), (The 14th Congress of the International Society for Burns Injuries) -

Montreal, Canada, 2008); на «Республиканской научно-практической конференции (Минск, Белоруссия, 2008); на «Втором Съезде комбустиологов России» (Москва, 2008); на юбилейной научно-практической конференции "Актуальные вопросы термических поражений" (Санкт-Петербург, 2010); на «III Съезде комбустиологов России» (Москва, 2010); на «Международной научно-практической конференции комбустиологов» (Донецк, Украина, 2011); на Межрегиональной научно-практической конференции с международным участием «Вопросы травматологии и ортопедии» (Н. Новгород, 2012); на международном конгрессе «Мир без ожогов» (Москва, 2013). Девять больных по теме исследования продемонстрированы на 7 заседаниях Нижегородского научного общества травматологов ортопедов. Опубликовано пособие для врачей «Первично-реконструктивные операции при ожогах IV степени».

Основные положения, вынесенные на защиту.

1. Разработанный трехэтапный алгоритм, включающий декомпрессивные операции, некрэктомии и индивидуализированные варианты реконструктивно-пластических операций, позволяет в абсолютном большинстве случаев (94,1%) достигнуть восстановления структурно-функционального состояния опорно-двигательного аппарата у пациентов с глубокими ожогами.

2. Созданные устройства и способы, направленные на оптимизацию результатов некрэктомии, свободной кожной пластики и пластики местными тканями, позволяют улучшить результаты восстановительного лечения пострадавших с глубокими ожогами.

3. Использование тепловизионного мониторинга дает возможность определить готовность тренируемого лоскута к отсечению.

ГЛАВА 1

Классические и современные представления о методах оперативного лечения глубоких ожогов

1.1. Общая характеристика ожоговой травмы

Ожоги являются одним из наиболее распространенных видов травматизма, занимая 2-3 места в структуре травм [5, 10, 86, 151, 206]. Данные литературы свидетельствуют о значительном числе пострадавших с ожоговой травмой, составляющем от 5 до 12% среди травм мирного времени [4-7, 49, 50, 62, 96].

По данным Всемирной организации здравоохранения, термические поражения занимают третье место среди всех травм, а в Японии — второе место, уступая лишь транспортной травме. В развитых странах смертность от ожогов составляет 2,1% на 100000 человек [54, 67, 68, 175, 187].

Лечение обожженных, несмотря на значительные объемы привлекаемых средств, нередко осложняются инфекцией, приводя к полиорганной недостаточности, сепсису и гибели больных [67, 68, 125]. Летальность от ожогов в целом по стране не только не уменьшилась, а, напротив, заметно возросла [21, 36]. Общая летальность у обожженных колеблется в пределах от 1,9-6,4% [2, 5-7, 158] до 11-14% [30-32, 109, 213, 214]. При ожогах с поражением глубоких анатомических структур летальность связана, прежде всего, с развитием ожоговой болезни и генерализацией инфекции [29, 61, 111-116, 209]. По данным Донецкого ожогового центра ожоговая болезнь при повреждении глубоких анатомических структур может развиваться у больных с площадью ожога 1-4% поверхности тела, а число пациентов, у которых развился сепсис, от общего числа больных с ожоговой болезнью составило 31,2%. Летальность при глубоких ожогах до 20% поверхности тела в зависимости от сроков начала хирургического лечения составила от 18,5 до 26,9% [44, 89, 99, 157].

По данным Российского ожогового центра [36, 47, 48, 65], за последние годы в структуре ожогового травматизма произошли изменения в сторону утяжеления травмы и увеличения удельного веса больных с глубокими ожогами.

Данная тенденция, по-видимому, связана с широким использованием мощных электрических установок на производстве, электробытовых приборов, электротранспорта и в то же время, резким снижением в последние годы уровня жизни российских граждан [6, 7, 12, 189, 210].

Основными причинами несчастных случаев, следует считать несоблюдение техники безопасности при работе с оборудованием и нагревательными приборами, детские шалости, алкогольное опьянение и др. В последние годы участились случаи тяжелых поражений электротоком при кражах цветных металлов на высоковольтных линиях [44, 45, 214].

Согласно материалам Донецкого ожогового центра, больные с глубокими ожогами составили 47,1%, в том числе субфасциальные ожоги наблюдались в 18,1% случаев [44]. В Киевском ожоговом центре локальные глубокие ожоги (до 1%) составляют от 3 до 7% среди всех глубоких ожогов [84, 85]. В институте хирургии им. А.В. Вишневского пострадавшие с локальными субфасциальными ожогами составляли 5,4% от общего числа оперируемых в ожоговом центре больных [12, 60].

Сроки пребывания в стационаре больных с ограниченными субфасциальными ожогами в три раза превышают сроки лечения больных с менее глубокими ожогами до 10% поверхности тела [22, 87, 90, 91].

В результате глубоких поражений вынужденно производятся ампутации конечностей. Среди общего количества обожженных детей, по данным С.П. Пахомова (1997), они составили 1,7% [77], а при субфасциальных ожогах, по свидетельству В.К. Гусак с соавт. (2000), ампутации конечностей предпринимались у 13,7% пострадавших [44]. Описаны повреждения лобных пазух [78, 147, 225] и сквозные дефекты свода черепа с поражением твердой мозговой оболочки вследствие травмы [78].

Среди всех причин первичного выхода на инвалидность ампутации конечностей или их сегментов, обширные остеонекрозы вследствие тяжелой термической или электротравмы составляют 18% [63, 93, 21].

Другая причина инвалидности - развитие рубцовых деформаций и контрактур суставов конечностей. Среди лиц, перенесших глубокие ожоги на площади менее 10% поверхности тела, рубцовые деформации и контрактуры отмечаются у 20-25% больных [67, 196], а на площади свыше 10% - в 55% случаев [30, 131]. При ожогах с повреждением глубоких анатомических структур до 20% поверхности тела, после восстановления кожного покрова признаки инвалидности имеются у 60,2% больных [44].

Проблему профилактики и лечения тяжелых послеожоговых контрактур и деформаций, несмотря на проведенные фундаментальные исследования, нельзя считать разрешенной [1, 43, 48, 77, 105, 129].

В настоящее время существуют различные представления о сущности реконструктивного лечения и сроках его начала. Общепринятым в нашей стране и за рубежом считается, что реконструктивно-восстановительные операции могут предприниматься лишь после окончательного формирования рубцовой ткани, т.е. спустя 8-12 и более месяцев после травмы [31-34, 43, 102-104, 159].

Между тем, за столь длительный период в суставных элементах и периартикулярных тканях успевают развиться стойкие, порой необратимые изменения, ставящие под сомнение возможность успешного хирургического лечения [40, 173].

Тактика лечения пострадавших с ожогами с повреждением глубоких анатомических структур, применяемая до сих пор в большинстве лечебных учреждений страны, заключается в этапных некрэктомиях, остеонекрэктомиях и закрытии гранулирующих ран путем аутодермопластики. Такая тактика приводит к тому, что обнаженные сухожилия, кости, суставы постепенно некротизируются. В результате образуются остеонекрозы, развиваются артриты, остеомиелиты, нередко приводящие к ампутации конечности или потере функции [6, 7, 44, 58, 69, 111-116, 160].

В последнее время наметилось новое направление в лечении глубоких ожогов, заключающееся в раннем хирургическом иссечении некрозов и замещении дефектов кожно-подкожными лоскутами, поэтому многие авторы

начинают уделять внимание реконструктивно-восстановительному лечению сразу после стабилизации витальных функций [44, 58, 59, 69, 112, 113, 188].

1.2. Технологии некрэктомии

Оправдано считать, что глубокие ожоги принципиально не отличаются от ран другого происхождения, содержащих нежизнеспособные ткани. Они не заживают самостоятельно при консервативном лечении, поэтому для них перспективна активная хирургическая тактика, преследующая цель возможно раннего удаления омертвевших тканей, превращения ожога в «обычную» послеоперационную рану и скорейшего оперативного восстановления кожного покрова [67, 68, 112, 169].

Первым иссечение струпа при глубоком ограниченном ожоге с одномоментной пластикой местными тканями, по мнению D.M. Heimbach (1987), произвел Wilms в 1901 г. [170].

Травматичность подобных вмешательств и сопровождающая их значительная кровопотеря ограничивают применение некрэктомии при лечении распространенных по площади глубоких ожогов. По данным большинства хирургов [95, 56, 15, 104, 140, 166, 195], некрэктомия возможна и целесообразна только при ожогах на площади до 10-12% поверхности тела.

Некоторые авторы считают, что достижения анестезиологии и трансфузиологии позволяют одновременно иссекать некротизированные ткани на площади 20-30% поверхности тела, отмечая, что пациенты эту операцию переносят хорошо [108, 119, 223]. Отдельные хирурги одномоментно выполняют некрэктомию на площади до 60% поверхности тела.

Существуют два принципиально разных способа удаления омертвевших тканей. Они могут быть удалены послойно (тангенциально) на определенную глубину или сразу до жизнеспособных тканей (подкожной клетчатки, фасции, мышц, костей). Тангенциальное иссечение некроза у обожженных в Нижегородском институте травматологии и активно применял Л.Н. Соколов (1964). Z. Janzekovic [198], D.A. Hudson с соавторы [171] производят

тангенциальное иссечение до кровотокающего слоя и непосредственную пластику кожи. Об успешном использовании тангенциальной некрэктомии и показаниях к методу сообщают D. Mahler, B. Hirschowitz (1975).

Э. Я. Фисталь, Г.Е. Самойленко (2000), сообщая о своем опыте лечения обожженных, настойчиво рекомендуют использовать тангенциальное иссечение, полагая, что это позволяет уточнить глубину поражения в ранние сроки, снимает компрессию с глубоких тканей восстанавливая микроциркуляцию [116].

T. Janezic и соавт. (1997), обращают внимание на то, что кровотечение при тангенциальной некрэктомии значительно больше, чем при иссечении омертвевших тканей единым блоком до глубокой фасции [177].

Ю. И. Тюрников и соавт. (1995), тангенциальную некрэктомию считают тактической ошибкой, предпочитая иссечение всей массы омертвевших тканей единым пластом [104]. Н.Д. Казанцева и соавт. тактику иссечения ставят в зависимость от глубины поражения: при ожогах ШБ степени (по ранее использовавшейся классификации) – послойное иссечение, при определенно ШБ – IV степени – радикальное иссечение до фасции [53].

В последнее время к ранней некрэктомии с использованием различных видов пластики у пострадавших с ограниченными глубокими ожогами прибегают многие как отечественные [12-14, 16, 17, 67, 68, 94, 102, 108-116], так и зарубежные хирурги [145, 166, 167, 220, 222]. Только в единичных публикациях (Banerjee S., 1993) сообщается о неудовлетворительных результатах некрэктомий [138], что не снизило интереса к последним. А. Ф. Аскарлов и соавт. (1995) считают некрэктомию у обожженных наиболее перспективным методом, переживающим в последние годы свое очередное рождение [11].

Значительные разногласия существуют при выборе оптимальных сроков некрэктомии. Сторонники иссечения глубоких ожогов в первые сутки и даже часы после травмы считают оправданным только срочное удаление некроза, благодаря чему, по их мнению, удастся предупредить перифокальное воспаление [145, 166]. В более поздние сроки они считают некрэктомию

нецелесообразной, так как прогрессивно усиливающаяся гиперемия затрудняет остановку кровотечения после иссечения омертвевших тканей.

Многие отечественные и ряд зарубежных ученых оптимальным временем для иссечения некротизированных тканей называют первые-вторые сутки с момента ожога при ограниченных поражениях и третьи-четвертые – при обширных [15-17, 21, 67, 108, 111, 204]. Z. Janzekovic считают что некрэктомия после 5 дня увеличивает риск диссеминации микроорганизмов [179]. Ряд отечественных авторов (указывают, что оптимальна некрэктомия на 7 – 14 сутки после травмы, когда некротический струп теряет связь с жизнеспособными участками подлежащих тканей [41, 94]. Еще Evans A.J. (1957) предложил осуществлять иссечение некрозов после 14-х суток, объясняя это тем, что эпителизация поверхностных ожогов облегчит выявление глубокого поражения. Кроме того, состояние больных в эти сроки становится более стабильным.

В зависимости от сроков иссечения омертвевших тканей предложены различные классификации некрэктомий. Так, В.Д. Братусь (1963) все некрэктомии разделяет на первичные (в первые двое суток после ожога), ранние (через 3–14 суток) и поздние (спустя 15 суток) [25]. М.В. Колокольцев различает первичные (в первые сутки после ожога) и ранние (через 3 –20 суток) некрэктомии. J. Jonglald и соавт. (1978) разделяют некрэктомии на «острые» (в первые 12 часов) и ранние (в пределах 4 суток) [180]. Гнойное воспаление некротического струпа и острые воспалительные явления вокруг расцениваются обычно как абсолютное противопоказание к некрэктомии [15, 16, 67, 68, 95, 113, 145, 167, 220, 222].

1.3. Методы хирургического лечения глубоких ожогов

Кожная пластика является древнейшим разделом хирургии. В папирусе Эберса (более 8000 лет до нашей эры) имеются указания на применение пластики носа в древнем Египте. Пластические операции на лице производились в древней Индии за 1000 лет до нашей эры. В книге Аюр-Веда, относящейся к VIII веку до нашей эры, приписываемой индийскому врачу Сусруту, описано

восстановление носа из кожных лоскутов на ножке. Имеются указания на применение древне-индийскими врачами свободной пересадки кожи [20, 38, 97, 184].

Из Египта и Индии искусство пластической хирургии перешло в Грецию и Рим. Пластические операции описаны в работах Цельза в I веке нашей эры, а также упоминаются в книгах Галена (131-201 г.г.).

В эпоху возрождения появился способ пересадки кожного лоскута на питающей ножке из отдаленных частей тела. Способ пластики носа применялся Сицилийскими врачами Бранка, отцом и сыном. Описал этот новый метод профессор анатомии и медицины из Болоньи Тальякоцци, книга которого «De Curtorum. Chirurgia Per Insitionem», вышедшая в 1597 году, является первым трактатом по пластической хирургии [57, 207].

К первой половине XIX века относятся работы Ларрея, Дельпеша, Лисфранка и Дюпюитрена во Франции; Грефе, Диффенбаха и Лангенбека в Германии. Эти авторы разрабатывали методы пластической хирургии путем местной кожной пластики и вариантов пластики на питающей ножке [20, 174].

Отечественная пластическая хирургия начала активно развиваться с середины XIX века (Кичемасов С. Х., 2005). Огромное значение для развития пластики в России, имело руководство Киевского хирурга Ю. К. Шимановского «Руководство по пластическим операциям на поверхности человеческого тела» вышедшее в 1865 году. Многие отечественные ученые внесли большой вклад в развитие кожно-пластической хирургии. Н. И. Пирогов в 1852 году разработал метод ампутации голени в области лодыжек с укрытием опиленной кости кожно-костным пяточным лоскутом. Н. В. Склифосовский с 1885 года первый стал применять мостовидные кожные лоскуты на конечностях.

В 1916 году В. П. Филатов применил пластику кожным стеблем, получившим впоследствии его имя. Пластика стеблем Филатова открыла новые возможности в пластической хирургии. На разных этапах усовершенствования этой методики занимались многие выдающиеся отечественные хирурги. А. А. Лимберг и Ю. Ю. Джанелидзе совершенствовали детали формирования стебля;

Б. В. Парин, А. М. Трофимов, Н. А. Богораз описали способы ускорения миграции стебля и применения его при повреждениях других локализаций, кроме лица. П. Преображенский, В. А. Гусынин, З. И. Карташев занимались изучением кровоснабжения в стебле [20].

Пластика местными тканями

Изучением вопроса местной кожной пластики успешно занимался А. А. Лимберг (1963). Математически изучив разнообразные варианты операций, он стремился привести их в единую систему в основе которой, лежит перемещение двух встречных треугольных лоскутов. При ограниченных ожогах IV степени открытых или функционально высокоактивных участков тела удается добиться хорошего результата, перемещая лоскут, сформированный из окружающих тканей [58]. Стремление к применению подобных операций объясняется их одноэтапностью и отсутствием вынужденного положения больного. Возможность осуществления пластики местными тканями прежде всего связана с наличием донорского материала, расположенного рядом с ожоговой раной [54, 113, 143, 144, 150].

Как одно из усовершенствований местной пластики, следует рассматривать контролируемое растяжение тканей вблизи от дефекта [22, 42, 44, 48, 58, 112]. Никакая кожа, перенесенная из другого участка, не может точно соответствовать реципиентной, особенно на волосистой части головы, шее, лице. Однако ресурсы для местной пластики, как правило, ограничены [111]. Сущность метода состоит в том, что рядом с дефектом через разрез имплантируется силиконовый или латексный баллон, в который в течение 1-2 месяцев дробно вводится под давлением физиологический раствор. Мягкие ткани над экспандером при этом растягиваются, получаемым избытком тканей удается закрыть имеющийся дефект. Метод можно использовать также для растяжения тканей в области формирования сложного кожного лоскута с осевым кровоснабжением, что позволяет избежать или устранить в последующем вторичный дефект тканей в донорской области [57, 216, 224].

Однако нередко в процессе растяжения тканей отмечаются разнообразные осложнения [21, 36]. Результаты использования данного метода на конечностях, особенно нижних, значительно уступают таковым, полученным на туловище, голове, шее.

Свободная кожная пластика

В 1869 году Французский студент Реверден впервые доложил о свободной пересадке кожи. Через 8 месяцев, в 1870 году, эта операция была выполнена С. М. Янович-Чайновским в России. Огромный вклад в формирование свободной кожной пластики как ведущего метода при лечении ожоговых ран внесли такие отечественные ученые как: Яценко А. С., Дьяконов П. И., Лимберг А. А., Джанелидзе Ю. Ю., Колокольцев М. В., Петров Б. А., Парин Б. В., Блохин Н. Н.

С появлением дерматома (Padgett E., 1938) возможности пластического замещения утраченной кожи значительно возросли, а изобретение М. В. Колокольцевым в 1947 году клеевого, а в 1953 - электродерматома, явилось прорывом в хирургическом лечении ожоговых ран [89, 119, 146]. Применение сетчатых трансплантатов, дало возможность одномоментно закрывать большие площади ран [215]. Однако это оправдано только при обширных глубоких ожогах, когда имеется дефицит донорских ресурсов, и недопустимо на функционально активных участках (шея, подмышечная область, сгибательные поверхности суставов, кисть и пальцы) [2-4, 47, 133].

Пластическое закрытие ожоговых ран является определяющим моментом в хирургическом лечении больных с субфасциальными ожогами, непосредственные и отдаленные результаты которого в равной степени зависят от того насколько своевременно и адекватно была восстановлена целостность кожного покрова. Исходя из накопленного к настоящему времени богатого клинического опыта, большинство авторов находит оправданным и целесообразным максимально раннее, по возможности первичное устранение послеожогового раневого дефекта [42, 45, 55, 58, 148, 217]. При этом в качестве пластического материала чаще всего используются расщепленные кожные аутооттрансплантаты.

Аутодермопластика, на долю которой приходится до 90% от общего числа производимых при глубоких ожогах операций [6, 22], благодаря относительной технической простоте и доступности считается стандартом при оказании хирургической помощи больным не только с обширными, но и ограниченными субфасциальными поражениями [190, 218]. Вместе с тем, не умаляя очевидных, проверенных временем достоинств этого метода пластического закрытия ран, нельзя не отметить, что последний не всегда в полной мере отвечает существенно возросшим в последние годы требованиям предъявляемым к функциональным и эстетическим результатам лечения обожженных [12, 17, 69, 226].

Это обстоятельство побуждает к пересмотру и совершенствованию традиционного, нередко шаблонного подхода при определении показаний к аутодермопластике ожогов с поражением глубоких анатомических структур [84, 134]. Не менее важное значение имеет разработка и внедрение в повседневную клиническую практику более эффективных пластических операций [44, 85, 161, 169, 191].

Особая тяжесть течения субфасциальных ожогов, большая частота осложнений, связанных с гибелью глубоких анатомических структур и нередко необходимость выполнения калечащих операций, частое развитие грубых деформаций являются обычно причинами плохих исходов таких травм [58]. Сберегательное их лечение позволяет уменьшить последствия необратимой утраты функционально важных структур или сегмента конечности лишь путем создания на месте поражения полноценного кожного покрова [114, 194]. С этой целью в последние годы широко используются различные методы лоскутной пластики.

Лоскутная пластика.

Арсенал методов кожно-пластической хирургии включает в себя большое количество модификаций лоскутной пластики [20, 43, 101, 153, 190].

Достижения кожной пластики позволили ей выделиться в самостоятельную отрасль – пластическую и реконструктивную хирургию и стать основным методом лечения в стационарах, специализирующихся в лечении ожогов [58]. Каждый из методов кожной пластики обладает определенными преимуществами и недостатками, которые необходимо учитывать при планировании операции.

При итальянской пластике ран кисти и предплечья иммобилизация легко переносится больными, а размеры выкраиваемого лоскута вполне достаточны для замещения раны. Значительно хуже переносится иммобилизация при пластике по схемам «стопа – бедро», «голень – голень», «кисть – стопа» или «рука – голень». Больные старше 60 лет или с заболеваниями позвоночника не всегда выдерживают длительного вынужденного положения в постели [11, 56, 217]. К тому же донорские ресурсы для формирования кожно-жирового лоскута на временной питающей ножке на голени и стопе ограничены, а пластика стебельчатым лоскутом требует не менее 3–4 этапов и занимает иногда до 6-8 месяцев [124, 209].

Настойчивые попытки ускорить "воспитание" кожно-жировых лоскутов на временной питающей ножке, и тем самым сократить продолжительность иммобилизации в неудобном для больного положении, предпринимались издавна. Предлагались как методы создания периодической ишемии путем пережатия одной или двух ножек стебля [47], так и хирургическая тренировка (delay) - рассечение полуокружности ножки трубчатого лоскута. Однако этими методами удавалось безопасно ускорить этап "созревания" несвободного лоскута лишь на несколько дней. D.W. Furnas и соавт. (1985) доказали на практике возможность выполнения второго этапа пластики паховым или любым кожным лоскутом на трубчатой ножке через 5 суток (120 часов) после первого этапа. Отличие предложенной методики заключается в том, что 15-минутная, повторяющаяся через определенные промежутки времени, ишемия начинается через 24-30 часов после первого этапа и, нарастая в последующие сутки, позволяет безопасно пережимать мягким жомом ножку лоскута на IV - V день

на 3-5 часов и затем отсекают ее. Эта методика пластики расширяет возможности несвободной кожной пластики, особенно при вмешательствах на кисти и предплечье.

В 1981 году В. Ponten положил начало методу кожно-фасциальной пластики. Он считал, что кровоснабжение ротационного сложного кожного лоскута, в состав которого включена фасция, за счет эпифасциального и, в меньшей степени, интра- и субфасциального, сосудистых сплетений становится более устойчивым. Это позволяет формировать более длинные ротационные лоскуты с соотношением длины к ширине 3:1 и иногда 4:1. Появились сообщения об использовании данного метода при ожогах IV степени [12, 44, 47, 58, 114, 185].

Встал вопрос о том, что пластика ротационными кожно-фасциальными лоскутами может заменить многие более сложные способы кожной пластики [90, 91, 105]. Однако при детальном изучении кровоснабжения кожно-фасциальных лоскутов было выявлено, что основное сосудистое сплетение, обеспечивающее питание кожи, связано у человека с поверхностной, а не глубокой фасцией [8, 99, 155]. Артерии и вены, располагающиеся на внутренней и наружной поверхностях глубокой фасции, практически не участвуют в транспорте крови к коже, а являются источниками кровоснабжения собственно глубокой фасции. Поэтому в тех областях тела где лоскут выкраивается вдоль осевых сосудов или включает осевые сосуды, его кровоснабжение приближается к осевому и результаты лечения хорошие, даже при узких длинных (3:5 - 4:1) лоскутах. В тех же случаях, когда кожно-фасциальный лоскут выкраивается наискосок или поперек оси, практически всегда бывают краевые некрозы [15, 22, 47]. Однако включение глубокой фасции в сложные кожные лоскуты в ряде случаев является целесообразным, так как она предохраняет сосуды подкожной клетчатки от перерастяжения [29, 36, 97, 163].

Важным преимуществом кожно-фасциальной пластики оказалась простота планирования и техники формирования лоскутов, позволяющая использовать их

хирургам, не имеющим специальной подготовки в реконструктивно-восстановительной хирургии [58, 150].

Одновременно продолжался поиск новых донорских зон. Появились кожно-жировые и кожно-фасциальные лоскуты следующего поколения - тонкие, достаточно больших размеров, с длинной сосудистой ножкой: дельтовидный, задний лоскут плеча, лопаточный, окололопаточный, подлопаточный, подключичный, медиальный подошвенный, сафенный [30, 85]. В поиске новых донорских зон оказалась плодотворной концепция китайских анатомов и хирургов о перегородочно-кожных артериях. Эти сосуды начинаются от крупных артерий и идут к коже внутри межмышечных перегородок [21, 29, 86, 175]. Эта концепция обосновала поиск и описание большой группы кожно-жировых и кожно-фасциальных лоскутов, образуемых на бедре, плече, голени, предплечье [82, 216].

В настоящее время описано более 70 кожно-жировых, кожно-фасциальных лоскутов. Практически не осталось области тела, где не выкраивали бы какой либо из видов сложных кожных лоскутов.

Сообщения о применении кожно-мышечных или кожно-фасциальных лоскутов на временной или постоянной питающей ножке, начали публиковаться с начала XX столетия [58, 210].

Эти вполне успешные операции выполнялись без детальных анатомических обоснований, хотя уже тогда отдельными анатомами было довольно полно изучено кровоснабжение кожи, описаны кожные артерии, снабжающие различные участки тела [40, 96]. Однако лишь в 50-х годах прошлого века анатомические и экспериментальные исследования позволили внедрить в клиническую практику лоскуты с осевым кровоснабжением. Благодаря замкнутой системе кровоснабжения, ориентированной вдоль оси лоскута, они стали использоваться для несвободной пластики в виде островковых и ротационных лоскутов [188, 193]. Началось широкое и теоретически обоснованное использование кожно-жирового пахового и кожно-

фасциального дельтопекторального лоскутов на временной питающей ножке [193, 214].

Прогрессом пластической хирургии явилась разработка микрохирургической техники, позволившей выполнять свободную пересадку сложных кожных лоскутов с осевым типом кровоснабжения в различных областях тела [81]. Постепенно метод свободной пересадки кожных лоскутов с осевым кровоснабжением с использованием микрохирургической техники стал все чаще использоваться в пластической хирургии [64, 105, 155].

С этого времени, по образному выражению К. Нarii (1985), пластическая хирургия вступила в новую эру своего развития. Высказывалось суждение, что микрохирургические аутотрансплантации значительно потеснят традиционные способы несвободной кожной пластики [21, 54]. В связи с этим показания к свободной пересадке сложных кожных лоскутов были значительно и не всегда обоснованно расширены, хотя частота неудачных исходов таких пересадок достигала 20 – 25%, а операции длились до 10 – 12 часов [] (Fereira M. C. et al., 1986; Narashina 1988). Основоположником использования микрохирургической аутотрансплантации при глубоких ожогах в нашей стране стал С.Х. Кичемасов (1986) [58]. Использование этих сложных лоскутов при термическом повреждении глубоких анатомических структур позволяет добиться хороших функциональных результатов лечения при сложной локализации ожогов IV степени и, как следствие, невозможности использования других видов лоскутной пластики [11, 44, 58, 157].

По мере накопления опыта частота хороших исходов таких пластик возросла до 95% [58]. Это объясняется как совершенствованием оперативной техники, так и уточнением показаний к свободной пересадке сложных кожных лоскутов. Более строгие требования стали предъявляться к функциональным и косметическим нарушениям, остающимся в донорской области [67, 216]. Сравнительный анализ результатов свободной пересадки комплексов тканей, несвободной пластики осевыми лоскутами и других способов восстановления кожного покрова показал, что микрохирургическая трансплантация сложных

кожных лоскутов является всего лишь одним из методов пластической хирургии, а не единственным способом достижения цели [93, 114, 133].

Во второй половине 70-х годов стали все чаще использоваться кожно-мышечные лоскуты. Проведенными исследованиями было установлено наличие кожно-мышечных перфорантных сосудов, обеспечивающих кровоснабжение составных лоскутов, включающих кожу, подкожную клетчатку и мышцу [204]. За короткий промежуток времени (1976-1980гг.) были исследованы и прошли клиническую апробацию почти все зоны с поверхностным залеганием мышц. Таких независимых кожно-мышечных территорий, где можно формировать ротационные и островковые кожно-мышечные лоскуты оказалось более двадцати: широчайшая мышца спины, трапециевидная, передняя зубчатая, большая грудная, кивательная, плечелучевая, прямая и наружная косая мышца живота, большая ягодичная, налягатель широкой фасции, портняжная, тонкая, двуглавая, полуперепончатая, полусухожильная, прямая и наружная широкая мышцы бедра, обе головки икроножной, камбаловидная, короткие сгибатель и разгибатель пальцев стопы и другие, менее распространенные. Пластика кожно-мышечными лоскутами прочно вошла в хирургию, значительно улучшив результаты лечения ожогов с повреждением глубоких анатомических структур [44, 58, 184].

Распространению этого способа кожной пластики способствовали достоинства кожно-мышечных лоскутов:

- одномоментность вмешательства ;
- мощное кровоснабжение, а значит высокая резорбционная способность, позволяющая закрывать раны с высокой бактериальной загрязненностью ;
- относительная простота формирования сложного кожного лоскута и достаточно большие толщина и размеры, дающие возможность закрывать обширные и глубокие дефекты ;
- возможность восстановления функции утраченных мышц ;
- малое количество осложнений [43, 58, 47, 229].

Однако по мере накопления опыта выяснилось, что у кожно-мышечных лоскутов имеются два серьезных недостатка: отсутствие собственного чувствительного нерва и значительная толщина. Поэтому нередко для улучшения косметического и функционального результата требовались повторные корригирующие операции [58, 159]. Из-за этого пришлось ограничить использование кожно-мышечных лоскутов на кисти, стопе и предплечье. При удалении избытка кожной и мышечной порций лоскута нередко повреждалась сосудистая ножка или сшитый чувствительный нерв, т.е. ликвидировалось главное преимущество и достигнутая цель - пластика лоскутом с автономным от раны источником кровоснабжения [38, 56, 174].

При дальнейших исследованиях было выявлено, что через 0.5-1 год атрофии подвергается лишь мышечная порция лоскута - до 60-70% исходной величины. Толщина подкожной жировой клетчатки остается неизменной. Это послужило обоснованием перейти к пластике чисто мышечным лоскутом, закрывая его сверху расщепленным дерматомным трансплантатом [21, 29]. Это позволяет сразу получить хороший косметический результат и избежать выраженной деформации донорской зоны [58, 217, 225].

Количество возможных комбинаций свободной и несвободной пластики лоскутами в сочетании с другими способами восстановления полноценного кожного покрова, позволяющими повысить эффективность как современных, так и традиционных способов пластики, все увеличивается.

Несмотря на накопленный богатый опыт хирургического лечения глубоких ожогов, большой арсенал методов закрытия обнаженных анатомических структур, многие вопросы остаются не решенными. Нет единого мнения о сроках начала хирургического лечения субфасциальных ожогов, не определены четкие показания к применению различных способов лоскутной пластики в зависимости от локализации повреждения. Функциональные исходы ожогов с повреждением глубоких анатомических структур остаются тяжелыми. Частота выхода на инвалидность и летальность высокими.

В связи со всем вышперечисленным, необходимой является разработка системы оперативного лечения ожогов с повреждением глубоких анатомических структур.

ГЛАВА 2

Материал и методы исследования

2.1. Характеристика клинического материала

В основу работы положены результаты научного анализа материалов ФГБУ «ПФМИЦ» Минздрава России по лечению 126 больных в возрасте от 15 до 82 лет, с ожогами с повреждением глубоких анатомических структур на площади от 30 см² до 15% поверхности тела.

Распределение больных по полу и возрасту представлено в таблице 1.

Таблица 1

Распределение больных по полу и возрасту

Пол	Возраст (в годах)							Всего	%
	15-17	18-20	21-30	31-40	41-50	51-60	Старше 60		
Мужчины	1	3	19	29	29	10	14	105	83,3
Женщины	1	2	6	3		2	7	21	16,7
Всего	2	5	25	32	29	12	21	126	100
(%%)	1,6	3,9	19,8	25,5	23,0	9,5	16,7	-	100
Всего	2	103					21	126	100
(%)	1,6	81,7%					16,7	-	100

Среди больных преобладали мужчины (83,3%, 105 человек), женщин было 16,7% (21). Больные трудоспособного возраста (от 18 до 60 лет) составили 81,7% (103 человека) от общего количества лечившихся, больные старше 60 лет - 16,7% (21).

Этиологические факторы субфасциальных ожогов нередко определяли глубину поражения анатомических структур.

Распределение больных по этиологии ожогов и полу представлено в таблице 2.

Таблица 2

Распределение больных по этиологии ожогов и полу

Причины ожога	Мужчины	Женщины	Всего	(%%)
Контактный	43	13	56	44,4
Пламя	36	4	40	31,8
Электроожог	22	1	23	18,3
Химический	3	2	5	3,9
Кипяток	1	1	2	1,6
Итого:	105	21	126	100,0

Среди причин ожогов, приведших к повреждению глубоких анатомических структур, наиболее частыми являлись контактные ожоги – 44,4% (56 пациентов), причем у мужчин контактные ожоги отмечены в 3,3 раза чаще, чем у женщин. Вторым по частоте повреждающим фактором было пламя – 31,8% (40 больных). Поражение электрическим током привело к повреждению глубоких анатомических структур у 18,3% больных (23). Электроожоги, как правило, сопровождались наиболее тяжелыми повреждениями, нередко, полной гибелью глубоких анатомических структур и сегментов конечностей. Химические ожоги наблюдались у 3,9% пострадавших (5), у трех из них ожог был получен кислотой, а у двух щелочью. Все химические ожоги получены в быту. Субфасциальные ожоги кипятком отмечены у двух больных (1,6%). У одного из них ожог получен в состоянии эпилептического припадка, а второй пациент при получении травмы находился в состоянии тяжелого алкогольного опьянения.

При ожогах повреждение глубоких анатомических структур нередко наблюдалось в области нескольких локализаций, что требовало применения различных способов кожной пластики.

Распределение субфасциальных ожогов по локализациям представлено в таблице 3.

Таблица 3

Распределение субфасциальных ожогов по локализациям

Локализация ожогов	Количество наблюдений	%	% %
Голова	6	2,5	2,5
Лицо	9	3,8	3,8
Плечевой сустав	6	2,5	50,8 (121) Верхняя конечность
Плечо	26	10,9	
Локтевой сустав	11	4,6	
Предплечье	18	7,7	
Лучезапястный сустав	28	11,8	
Кисть	32	13,4	
Туловище	21	8,8	
Ягодичная и крестцовая область	11	4,7	4,7
Тазобедренный сустав	2	0,8	29,4 (70) Нижняя конечность
Бедро	27	11,3	
Коленный сустав	7	2,9	
Голень	25	10,5	
Стопа, голеностопный сустав	9	3,8	
Всего:	238	100	100

У 126 больных глубокие анатомические структуры были повреждены в области 238 локализаций.

Наиболее часто поражались верхняя – 50,8% (121) и нижняя – 29,4% (70) конечности. Голова и лицо повреждались в 15 наблюдениях (6,3%); крестцовая и ягодичная область - 11 локализаций (4,7%); на туловище глубокие ожоги локализовались в 21 наблюдении (8,8%).

Таблица 4

Сроки выполнения некрэктомии в зависимости от количества локализаций.

Количество локализаций у больных с субфасциальными ожогами	Сроки выполнения некрэктомии (день)									
	1-3	4-5	6-7	8-10	11-14	15-20	21-30	31 и более	этапные* некрэктомии	Всего
1 локализация (53 пациента)	12	7	14	1	3	1	10	5	–	53
2 локализации (52 пациента)	6	18	12	22	15	15	8	2	6	104
3 локализации (14 пациентов)	1	5	8	6	3	4	6	3	6	42
4-5 локализаций (7 пациентов)	-	-	4	5	2	6	3	10	9	39
Всего:	19	30	38	34	23	26	27	20	21	238
Всего:	144					53		20	21	238
	217								21	238
%	60,5					22,3		8,4	8,8	100
	91,2								8,8	100

* Этапные некрэктомии выполнялись в сроки от 14 дней до двух месяцев.

Изолированные повреждения наблюдались у 53 пациентов (42,0%), субфасциальные ожоги двух локализаций наблюдались у 52 больных (41,4%), у

14 пострадавших (11,1%) ожоги были расположены в трех локализациях, поражение глубоких анатомических структур в 4 и 5 локализациях отмечены у 7 пациентов (5,5%) (таб. 4).

При субфасциальных ожогах, требовалось иссечение некротизированных тканей. Некрэктомии выполнялись в различные сроки после травмы. Время выполнения эксцизии омертвевших тканей зависело от сроков поступления больных после травмы и тяжести состояния. Сроки выполнения некрэктомии в зависимости от количества локализаций ожогов представлены в таблице 4.

Некрэктомия выполнялась в области 217 из 238 локализаций, что составило 91,2%. У больных, поступивших через месяц и более после травмы и у пациентов с тяжелой сопутствующей патологией, выполнялась этапная некрэктомия (21 наблюдение - 8,8%). В первые две недели после травмы, некрэктомия выполнена в области 144 локализаций, что составило 60, 5% от общего количества наблюдений. Через 15 –30 дней после травмы эксцизия производилась в области 53 локализаций (22,3%). При поступлении больных в поздние сроки, некрэктомия выполнялась через месяц и более после травмы (20 наблюдений - 8,4%).

После выполнения некрэктомии у больных с ожогами с повреждением глубоких анатомических структур выполнялись пластические операции, направленные на восстановление кожного покрова. При выборе метода пластики учитывалась локализация и характер повреждения глубоких анатомических структур. В зависимости от локализации субфасциальных ожогов и поражения глубоких анатомических структур применялись различные способы кожной пластики.

При глубоких ожогах в области 238 локализаций выполнено 220 оперативных вмешательств. С целью восстановления кожного покрова и сохранения функции конечностей было предпринято 197 кожно-пластических операций, при тяжелых повреждениях выполнено 23 ампутации. Из операций, направленных на восстановление кожного покрова, наиболее часто использовалась аутодермопластика - 99 оперативных вмешательств (45,0%).

Восстановление кожного покрова путем аутодермопластики применялось при субфасциальных ожогах, локализованных вне функционально активных зон, при глубине повреждения до фасции или мышц и при невозможности выполнения других видов пластики в связи с состояниями, угрожающими жизни больного.

Пластика местными тканями выполнена в 30 наблюдениях (13,6%) и производилась при ограниченных повреждениях глубоких анатомических структур.

Комбинированная кожная пластика использовалась в 13 наблюдениях (5,9%). На верхних конечностях она была использована (12 наблюдений) для создания полноценного кожного покрова над поврежденными глубокими анатомическими структурами, в том числе: в области лучезапястного сустава (5), на предплечье (3), в области локтевого сустава (3) и на плече (1). Одна операция комбинированной кожной пластики была выполнена на лице.

Пластика лоскутом на питающей ножке преимущественно выполнялась при обнажении и повреждении сухожилий, суставов и костей в области предплечья, лучезапястного сустава и кисти (26 операций), области локтевого сустава (5 операций). В двух наблюдениях пластика лоскутом на питающей ножке по Тычинкиной выполнялась на нижних конечностях. При локализации ожогов на туловище и в области тазобедренного сустава выполнялась пластика мостовидным лоскутом (2 наблюдения). Необходимо отметить, что при использовании пластики лоскутом на питающей ножке у 8 больных из 35, удалось одним лоскутом восстановить кожный покров в двух смежных локализациях. Таким образом, при выполнении 35 операций пластики лоскутом на временной питающей ножке (15,9%), кожный покров восстановлен в области 43 локализаций.

Пластика лоскутами с осевым кровоснабжением использовалась на верхних и нижних конечностях с повреждением суставов и костей (лучезапястный, локтевой, плечевой, коленный суставы). При этом выполнено 6 операций кожно-фасциальными (2,7%), 9 – мышечными (4,2%) и 2 кожно-мышечными лоскутами (0,9%) с осевым кровоснабжением. Всего предпринято

17 оперативных вмешательств, что составило 7,8% от общего числа операций. Необходимо отметить, что при использовании торако-дорзального кожно-мышечного и мышечного лоскута с осевым типом кровоснабжения у трех пациентов за одну операцию удалось укрыть поврежденную плечевую кость, плечевой и локтевой суставы (9 локализаций). При пластике паховым лоскутом у 6 больных, удалось одномоментно восстановить кожный покров на предплечье, лучезапястном суставе и кисти (18 локализаций).

Пластика икроножным мышечным лоскутом использовалась при субфасциальном ожоге области коленного сустава у семи пациентов в области семи локализаций, а пластика камбаловидной мышцей предпринята в одном наблюдении при тяжелом повреждении мышц и костей голени. Таким образом, при выполнении 17 операций пластики лоскутом с аксиальным кровоснабжением, кожный покров удалось восстановить в области 35 локализаций.

Пластика сложными лоскутами на микрососудистых анастомозах предпринята у трех пациентов (1,4%). У двух из них имелось повреждение связочного аппарата и локтевой кости в области лучезапястного сустава и предплечья (4 локализации), у одного - пластика лоскутом на микрососудистых анастомозах применена для закрытия поврежденной большеберцовой кости.

При необратимых разрушениях сегментов конечностей у 10 больных выполнялись ампутации пальцев (17), и у 9 пациентов ампутировано 13 сегментов конечностей (в том числе: плечо – 3; предплечье 2; бедро-6; голень – 2). Всего было выполнено 23 ампутации, что составило 10,4% от общего числа выполненных операций. Необходимо отметить, что из общего числа больных (126) ампутации выполнены у 19 пациентов (15,0%).

Метод выбора оперативного вмешательства зависел не только от локализации, но и от повреждения глубоких анатомических структур. Свободная кожная пластика в подавляющем большинстве случаев выполнялась при поражении мышц (91). У больных в старческом возрасте, с сопутствующей

патологией 8 операций аутодермопластики использовано для закрытия обнаженных сухожилий (4) и костей (4).

Для закрытия поврежденных костей, сухожилий, суставов, сосудисто-нервных пучков применялись первично-реконструктивные операции (местная, комбинированная, лоскутная пластика, пластика лоскутами с аксиальным кровоснабжением и на микрососудистых анастомозах), (98).

Таким образом, у 126 больных по поводу субфасциальных ожогов в области 238 локализаций выполнено 220 операций. Из них 197 оперативных вмешательств, направленных на восстановление кожного покрова и сохранение функции конечностей и 23 ампутации. Свободная кожная пластика применялась при поражении IV степени до мышечной ткани и у пациентов с тяжелой сопутствующей патологией (99) в 45,0% наблюдений. Реконструктивные операции (98) составили 44,5% от общего числа вмешательств. Ампутации выполнялись при необратимых разрушениях сегментов конечностей (23) и составили 10,5% от общего числа выполненных оперативных вмешательств.

2.2 Методы исследований

2.2.1 Тепловизионное исследование

Тепловизионный метод диагностики отличается безболезненностью, неинвазивностью, безвредностью. Данный метод в институте используется у больных с термической травмой и её последствиями (Кошечкин С.В., 1992). Тепловидение позволяет регистрировать температурные изменения в тканях изучаемой области, степень выраженности которых прямо пропорциональна состоянию кровотока. Тепловизионный контроль жизнеспособности пересаженных свободных кожных трансплантатов и перемещенных тканей позволяет на ранних этапах распознавать ишемические нарушения и вести динамическое наблюдение при их коррекции.

Тепловизионное обследование проводилось с помощью тепловизора "Agema-470" (Швеция) с последующей компьютерной обработкой данных с использованием пакета компьютерных программ "JRWin.2". При этом получали

усредненное значение температуры всей исследуемой площади лоскута (изменения в $0,1-0,2^{\circ}\text{C}$ были статистически достоверны и отражали уровень изменения кровотока в тканях).

Данное исследование применено у 8 больных с субфасциальными ожогами, после пластики лоскутом на питающей ножке в области лучезапястного, локтевого суставов, кисти и стопы для определения сроков отсечения питающей ножки. За основу принята методика, разработанная С. В. Кошечкиным, для оценки эффективности тренировки стебля Филатова при выполнении реконструктивных операций последствий ожоговой травмы.

Методика обследования

Обследование проводится на 4-5 сутки после операции. В зависимости от места формирования стебля обследование проводится в положении стоя, сидя или лежа. Полученные при этом данные являются исходными для дальнейшего динамического наблюдения. С целью унификации исследований кроме качественных характеристик ТВ картины, проводится количественная оценка перепадов температуры между периферическим концом подшитой ножки стебля и прилегающими практически здоровыми участками кожи. Наряду с оценкой нативной тепловой картины определяется ее динамика после функциональной пробы: на питающую ножку стебля Филатова накладывается зажим с мягкими прокладками на поверхностях бранш (во избежание травматизации питающей ножки). Время пережатия ножки 5-40 мин, в зависимости от сроков с момента операции.

На 8-9 сутки после операции отмечается положительная динамика ТВ картины в виде снижения градиента температуры между периферическим концом подшитого стебля и прилегающими к нему здоровыми тканями. Градиент снижается с $1,2-1,75^{\circ}$ на 5-6 сутки до $0,5^{\circ}$ на 8-9 сутки и остается постоянным при последующих ТВ исследованиях в сроки до 21 суток.

Итак, по ТВ картине филатовского стебля представляется возможным пересечение его питающей ножки при выравнивании интенсивности свечения

между ее периферическим концом и окружающими тканями, когда градиент температуры здесь стабилизируется и не превышает $0,5^{\circ}\text{C}$.

Метод позволяет объективно определить срок безопасного пересечения ножки под контролем с возможным сокращением интервалов между последовательными этапами пластики.

Для адаптации этой методики применительно к нашим больным мы предположили, что изменения, происходящие в лоскутах на питающей ножке при проведении тренировки, соответствуют таковым при тренировке стебля Филатова; сроки адаптации лоскутов у больных с острой ожоговой травмой и последствиями ожоговой травмы одинаковы и тепловизионные критерии отсечения питающей ножки стебля Филатова, применимы к лоскутам на питающей ножке.

Это предположение позволило упростить применяемую методику. Тренировку лоскута начинали через 6–7 дней после операции. Питающая ножка пережималась на 10–120 минут, в зависимости от сроков с момента операции. Тепловизионное исследование выполнялось накануне предполагавшегося выполнения второго этапа пластики. Если показатели термограммы соответствовали критериям, разработанным для отсечения ножки стебля Филатова, то второй этап пластики выполнялся. При несоответствии показателей, операция откладывалась и выполнялась после контрольного исследования.

2.2.2. Гистологическое исследование

Гистологическое исследование проводилось с целью объективной оценки характера повреждения глубоких анатомических структур.

Это исследование проведено почти у всех наблюдаемых больных (119). Исключение составили пациенты, которым выполнялась этапная некрэктомия (7).

Материал для исследования забирался при проведении некрэктомии, остеонекрэктомии. Биоптаты брались во всех локализациях предполагаемого глубокого ожога. Анализ проводился в гистологической лаборатории института.

Результаты исследования биоптатов у всех больных показали наличие погибших глубоких анатомических структур, что объективно подтвердило ожог с повреждением глубоких анатомических структур.

2.3 Статистическая обработка данных

Данные были обработаны методом вариационной статистики (Наследов А. Д., 2004). Вычисляли средние величины (M), их стандартную ошибку (m). Показатели считали достоверными при значениях $p < 0,05$ (по t -критерию Стьюдента и U -критерию Манна-Уитни – для параметров ВСП). Зависимость между признаками оценивали при помощи коэффициента парной корреляции.

Исследования одобрены локальным этическим комитетом, соответствовали Хельсинской декларации (2000), «Правилам клинической практики в Российской Федерации», утвержденными Приказом Минздрава РФ от 19.06.2003 г. № 266. Все лица (их законные представители), участвующие в исследовании, давали информированное согласие.

Расчеты выполняли с помощью лицензионной программы Statistica 6.1.

ГЛАВА 3

Характеристика компонентов комплекса технологий лечения глубоких ожогов

Основным методом лечения глубоких ожогов является оперативный. По данным современных исследований, только своевременное восстановление кожного покрова путем кожной пластики заметно уменьшает риск развития осложнений [84]. Субфасциальные ожоги сопровождаются гибелью глубоких анатомических структур, большой частотой осложнений, что обуславливает особую тяжесть течения таких повреждений, развитие грубых деформаций и плохие функциональные исходы их лечения.

Тактика лечения пострадавших с ожогами с повреждением глубоких анатомических структур, применяемая до сих пор в лечебных учреждениях страны, заключается в этапных некрэктомиях, остеонекрэктомиях и закрытии гранулирующих ран путем аутодермопластики. Такая тактика приводит к тому, что обнаженные сухожилия, кости, суставы постепенно некротизируются. В результате образуются остеонекрозы, развиваются артриты, остеомиелиты, нередко приводящие к ампутации конечности или потере ее функции.

Таблица 6

Оперативные вмешательства у больных с ожогами IV степени

Оперативные вмешательства	Количество больных с ожогами IV степени	Количество выполненных операций
Некротомия	36	47
Некрэктомия	119*	217
Пластические восстановительные операции	126	197

Примечание: * - 7 пациентам в связи с поздними сроками поступления выполнялись этапные некрэктомии на перевязках

При оперативном лечении больных с субфасциальными ожогами мы применяем декомпрессивные дренирующие операции, операции по иссечению нежизнеспособных тканей (некрэктомии) и пластические восстановительные операции.

Характер выполненных операций у больных с глубокими ожогами представлен в таблице 6.

3.1. Операции некрэктомии

Декомпрессивные операции выполнены 36 больным. У 11 пациентов некрэктомия применялась в двух локализациях, поэтому, всего было сделано 47 операций некрэктомии и фасциэктомии.

Декомпрессивные операции из-за особенностей ожогов с повреждением глубоких анатомических структур и локализации поражения часто приходится выполнять в неотложном порядке, независимо от тяжести состояния больного. Проведение некрэктомий и фасциэктомий для декомпрессии дистальных отделов конечности при электроожогах или циркулярных термических ожогах необходимо для предупреждения нарастания напряженного отека.

Для электроожогов и субфасциальных ожогов характерно то, что при относительно небольших по площади повреждениях кожных покровов очень часто отмечается поражение глубоких анатомических структур (сухожилий, мышц, костей, суставов). Поражения глубоких структур могут носить вторичный характер в связи с нарушениями кровообращения, вызванными развитием значительных отеков и сдавлением подлежащих тканей даже при ограниченных не циркулярных ожогах с повреждением глубоких анатомических структур. Особенно это характерно для высоковольтных электроожогов, поэтому некрэктомия при них показана независимо от площади поражения.

При циркулярных субфасциальных ожогах конечностей, логично использование некрэктомии в связи с тем, что сдавление струпом приводит к ишемии, вплоть до некрозов дистальных отделов конечностей, развитию

неврологических расстройств. При ожогах верхних конечностей, в частности кистей, наряду с рассечением струпа показано рассечение карпальной связки (чаще всего *retinaculum flexorum*, реже *retinaculum extensorum*). В связи с плотным струпом нередко приходится наносить разрезы на тыльной поверхности кисти и пальцев.

У 27 больных, показанием к некротомии были циркулярные ожоги конечностей (34 операции). 9 пациентам некро-фасциотомия выполнялась по поводу высоковольтных электроожогов (13 операций).

Примером выполнения некротомии при тяжелом, высоковольтном электроожоге может служить следующее клиническое наблюдение.

Б-ной Ш., 37 лет (и. б. № 196708), получил тяжелый электроожог правой верхней конечности с поражением лучезапястного сустава и кисти. При поступлении для предупреждения ишемических осложнений и гибели глубоких анатомических структур больному выполнена некро-фасциотомия на тыльной поверхности кисти и на волярной поверхности кисти и предплечья с рассечением карпальной связки (рис. 1-2).

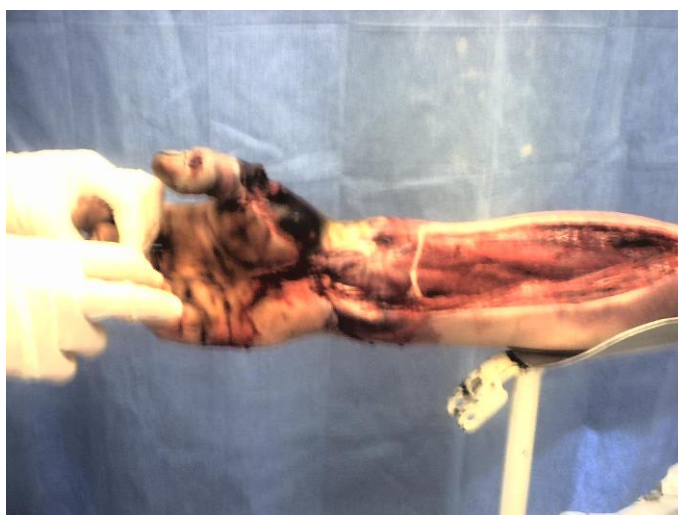

Рис. 1. Б-ной Ш. При поступлении выполнена некротомия на волярной поверхности кисти и предплечья с рассечением карпальной связки

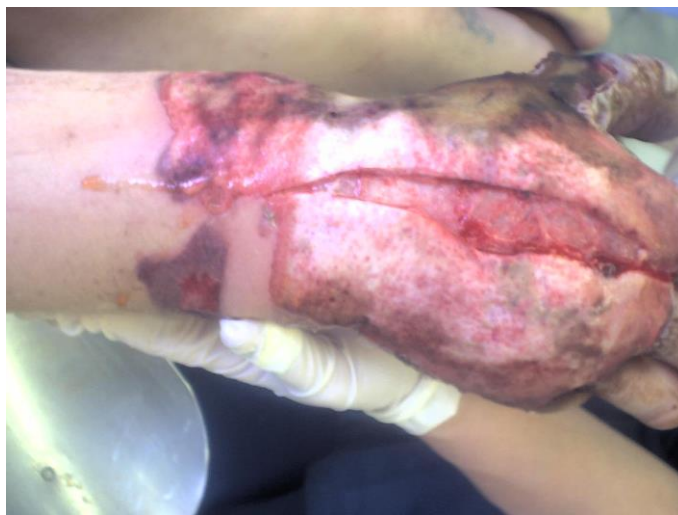

Рис. 2. Тот же б-ной. При поступлении выполнена некрэктомия на тыльной поверхности кисти.

Декомпрессивные операции, проведенные своевременно, улучшают микроциркуляцию, предотвращают вторичные изменения в тканях, уменьшают интоксикацию и снижают число осложнений.

3.2. Операции некрэктомии

Некрэктомии являются типичной операцией при ожогах с повреждением глубоких анатомических структур. У 119 пострадавших выполнено 217 операций эксцизии мертвых тканей в области 217 локализаций (в среднем по 1,8 операций). У 7 больных в области 21 локализации выполнялись этапные некрэктомии.

Проведение некрэктомий свидетельствует об активной хирургической тактике, применяемой в клинике. Такая тактика заключается в выполнении ранней или отсроченной эксцизии омертвевших тканей в зависимости от сроков поступления после ожога, площади ожога с повреждением глубоких анатомических структур и тяжести состояния пострадавших.

Сроки выполнения некрэктомии представлены в таблице 8.

Некрэктомия на 2 – 4 сутки после травмы выполнялась у 16 (12,7%) больных с ограниченными субфасциальными ожогами. Некрэктомии на 5-14 день после ожога, произведены 57 пациентам (45,2%) в области 125

локализаций. На 15 – 30 сутки после травмы эксцизии выполнены 31 (24,6%) пострадавшему с ожогами с повреждением глубоких анатомических структур в области 53 локализаций. Остальным 15 больным (11,9%) некрэктомии были выполнены в более поздние сроки в связи с поздней госпитализацией или наличием сопутствующей патологии у пострадавших. Этапные некрэктомии произведены 7 больным в области 21 локализации.

Таблица 7

Сроки выполнения некрэктомии

<i>Сроки выполнения некрэктомии после травмы</i>	<i>Количество больных</i>	<i>Количество локализаций</i>
2 – 4 сутки	16 (12,7%)	19 (8,0%)
5 – 14 сутки	57 (45,2%)	125 (52,5%)
15 – 30 сутки	31 (24,6%)	53 (22,3%)
31 сутки и более	15 (11,9%)	20 (8,4%)
этапные некрэктомии	7 (5,6%)	21 (8,8%)
Всего:	126 (100)	238 (100)

Глубина эксцизии зависела от характера повреждения анатомических структур. Операции по иссечению нежизнеспособных тканей в зависимости от локализации субфасциального ожога представлены в таблице 9.

Некрэктомия при ожогах с повреждением глубоких анатомических структур с повреждением подкожно-жировой клетчатки, мышц, суставов, сухожилий, сосудисто-нервных пучков, выполнялась в пределах жизнеспособных тканей (135 операций).

Профилактика кровотечения во время операции проводилась путем наложения жгута на конечности, внутривенного введения растворов аминокaproновой кислоты, криопреципитата, дицинона. Под некротический струп вводили физиологический раствор или 0,25% раствор новокаина с адреналином (1:1000). Гемостаз проводили путем электрокоагуляции,

лигирования крупных сосудов, применением эластической компрессии. Удалив некротический струп, проводили ревизию глубоких структур и иссечение явно погибших тканей. В тех случаях, когда не было полной уверенности в радикальном удалении всех мертвых тканей, раны после некрэктомии укрывали аллотрансплантатами, ксенокожей, твердой мозговой оболочкой. Указанные покрытия позволяют сохранить рану от высыхания и вторичного некроза глубоких структур, защищают от инфицирования.

Таблица 8

Операции по иссечению нежизнеспособных тканей

Локализации	Некр-эктомия	Остеонекрэктомия	Резекция костей и суставов	Ампутация пальцев	Ампутация конечностей	Всего
Голова	3	3				6
Лицо	9					9
Плечевой сустав	3		3			6
Плечо	19	4			3	26
Локтевой сустав	9		2			11
Предплечье	7	9			2	18
Лучезпястный сустав	24		2			26
Кисть	2	7	10	13		32
Туловище	14					14
Ягодичная и крестцовая область	8					8
Тазобедренный сустав	2					2
Бедро	14	1			6	21
Коленный сустав	6		1			7
Голень	11	9			2	22
Голеностопный сустав, стопа	4		1	4		9
Всего:	135*	33	19	17	13	217

Примечание: * - в области 21 локализации выполнялись этапные некрэктомии

Примером применения твердой мозговой оболочки для закрытия глубоких анатомических структур после некрэктомии может являться следующее клиническое наблюдение.

Б-ной Е., 65 лет, (и. б. № 197318), получивший в быту электротравму, тяжелый электроожог головы, туловища, конечностей на площади 15% поверхности тела, поступил в институт через два дня после травмы (рис. 3).

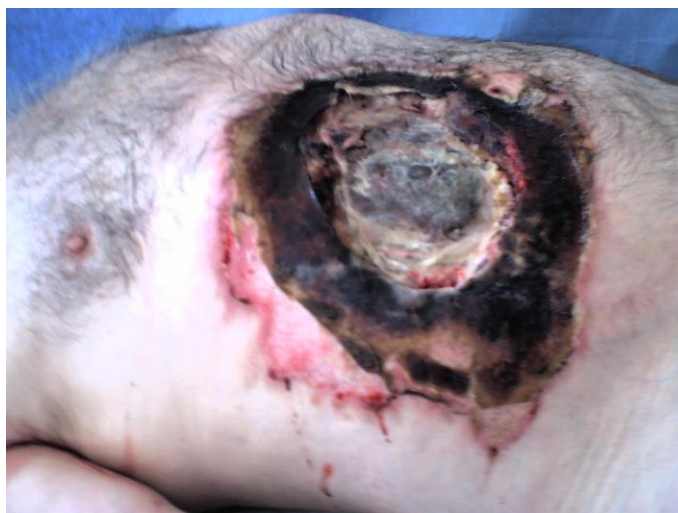

Рис. 3. Б-ной Е., электроожог передней брюшной стенки при поступлении.

При поступлении на передней брюшной стенке справа от средней линии рана 20 x 20 см, края ее покрыты плотным темным струпом, дно раны – мышцы передней брюшной стенки с выраженными некротическими изменениями. Подкожная жировая клетчатка с очагами некроза, тусклая, местами видны гнойные затеки и карманы (рис. 3).

Через четыре дня после травмы больному выполнена ранняя некрэктомия. Иссечен струп, измененная клетчатка в области краев раны, пораженные мышцы, участок апоневроза (рис. 4).

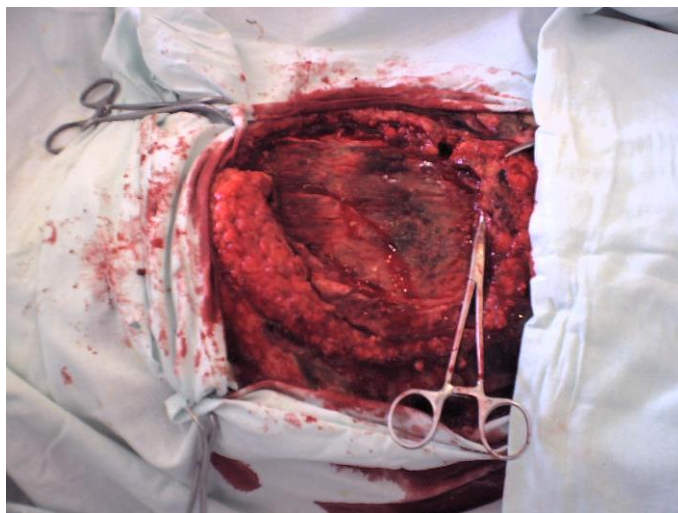


Рис. 4. Тот же б-ной. Снимок на операционном столе. После некрэктомии определяются обнаженные мышцы, апоневроз, участок брюшины

Дефект апоневроза замещен твердой мозговой оболочкой (рис. 5).

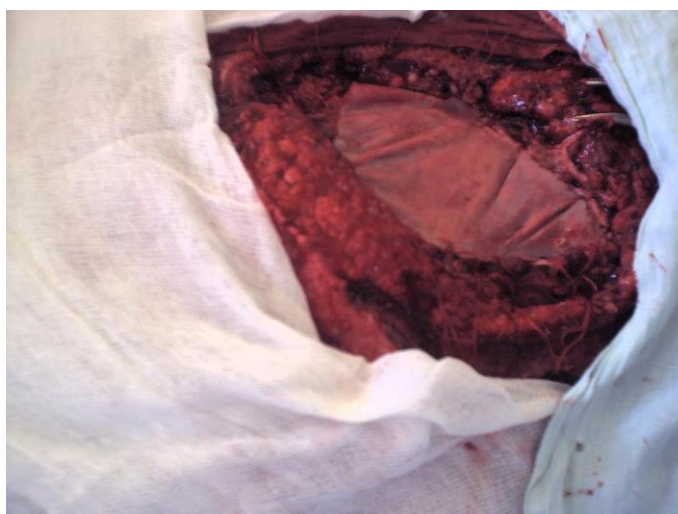

Рис. 5. Тот же б-ной. Снимок на операционном столе. Дефект апоневроза замещен твердой мозговой оболочкой.

Рана передней брюшной стенки впоследствии закрыта путем аутодермопластики, трансплантаты полностью прижили. По поводу тяжелого электроожога конечностей больному произведены ампутации плеча и голени. После установления 1 группы инвалидности через два месяца после травмы больной был выписан домой.

У 48 больных с поражением костей выполнено 33 оперативных вмешательства, направленных на удаление некротизированных участков кости, 19 операций резекции костей и суставов и 13 ампутаций.

Тангенциальная остеонекрэктомия выполнялась в области 33 локализаций 25 пациентам. При проведении тангенциальной остеонекрэктомии долотом, нередко отмечаются осложнения, связанные с удалением участка костной ткани на большую глубину, чем необходимо. Описаны случаи повреждения теменных костей в проекции сагитального синуса с разрывом стенки синуса и развитием тяжелого кровотечения, а так же переломы трубчатых костей.

Для профилактики осложнений, встречающихся при тангенциальной остеонекрэктомии, нами предложено устройство для удаления некротизированных участков костной ткани (свидетельство на полезную модель № 26924 от 10.01.2003). Это устройство отличается от ручного долота тем, что оно снабжено трубчатым корпусом (1), на рабочей части выполнены дополнительно две параллельные боковые ограничительные режущие кромки (2), стержень имеет канал со стороны обушка (3) и овальное отверстие в стенке (4), соответствующее отверстию в трубчатом корпусе, вкладыш и стопорный винт (5). Трубчатый корпус снабжен резьбой и регулирующей гайкой (6) на одном конце, а в зоне рабочей части в корпусе выполнены выемка (7) по длине боковых ограничительных режущих кромок и вырез в виде окна (8), нижняя часть которого образует ограничитель, взаимодействующий со скошенной площадкой, образующей основную режущую кромку (9) (рис 6-7-8).

Этот инструмент позволяет регулировать толщину костной стружки и глубину проникновения режущей кромки, что повышает безопасность остеонекрэктомии. Кроме того, наличие боковых режущих кромок исключает образование осколков произвольной формы.

Резекция костей и суставов производилась при ожогах с повреждением глубоких анатомических структур плечевого и локтевого суставов у 3 пациентов (3 плечевых, 2 локтевых сустава), голеностопного - у одного, коленного – у одного. Резекция пястных костей проводилась у 3 больных (4 пястные кости), межфаланговых суставов - у 4 пострадавших (6 суставов), лучезапястного сустава - у двух пациентов. Таким образом, у 14 больных выполнено 19 операций резекции костей и суставов в области 19 локализаций.

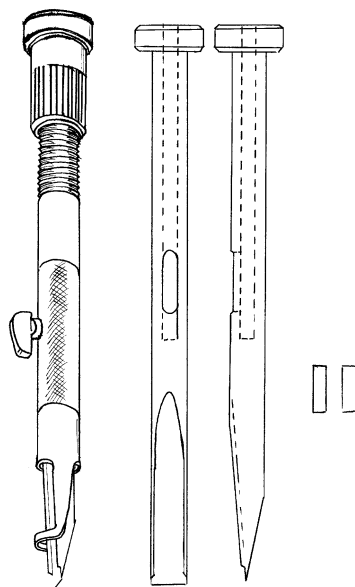


Рис. 6-8. Устройство для удаления некротизированных участков костей

Фиксация костей после резекции межфаланговых суставов и пястных костей осуществлялось металлическими спицами, а длинные трубчатые кости фиксировались аппаратами внешней фиксации. Резекции костей и суставов у 14 пациентов (19 операций) произведены в сочетании с местной или лоскутной пластикой. Эти операции мы считаем органосохраняющими, так как они позволили предотвратить у этих больных ампутацию конечности или ее сегмента и путем артродезирования сустава получить костный анкилоз.

Примером успешного выполнения артродеза коленного сустава может служить следующее клиническое наблюдение.

Б-ной С. 17 лет (и. б. № 195434) получил контактный субфасциальный ожог области правого коленного сустава на площади 2% поверхности тела. В институт поступил через два часа после травмы. В области правого коленного сустава определяется плотный, темный струп с участками обугливания тканей и разрыва струпа (рис. 9).

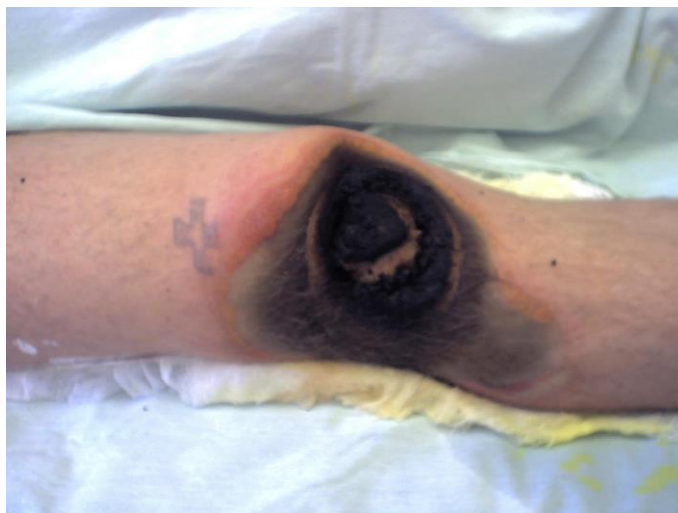

Рис. 9. Б-ной С. При поступлении в области правого коленного сустава имеется плотный, темный струп с участками обугливания тканей и разрыва струпа.

Через два дня после травмы больному выполнена некрэктомия и остеонекрэктомия, при которой удалены: фрагменты капсулы коленного сустава, надколенник, собственная связка надколенника, суставные поверхности большеберцовой и бедренной кости (рис. 10).

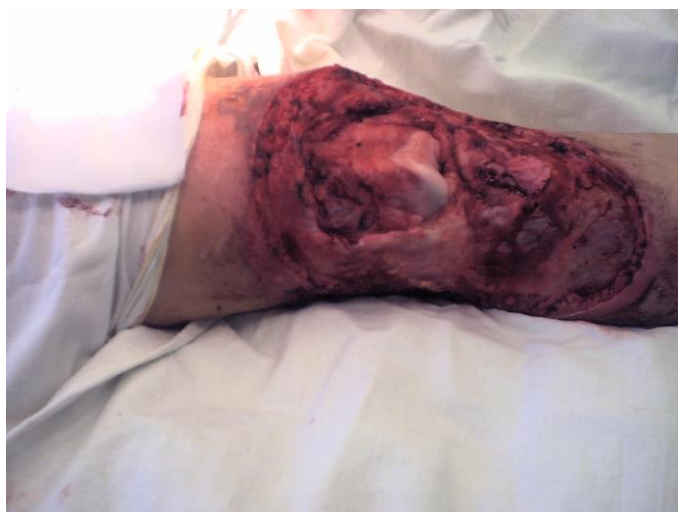

Рис. 10. Тот же б-ной. Снимок на операционном столе. Выполнена резекция коленного сустава.

Дефект тканей закрыт икроножным мышечным лоскутом с аксиальным кровоснабжением (рис. 11-12).

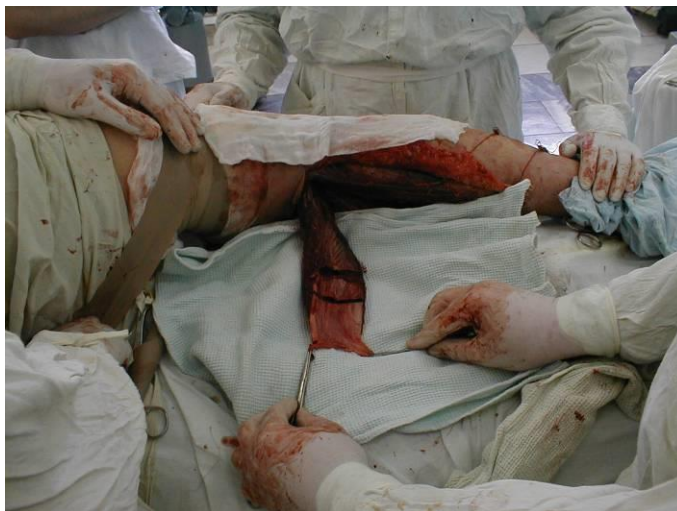

Рис. 11. Тот же б-ной. Снимок на операционном столе. Выделен мышечный лоскут из внутренней головки икроножной мышцы.

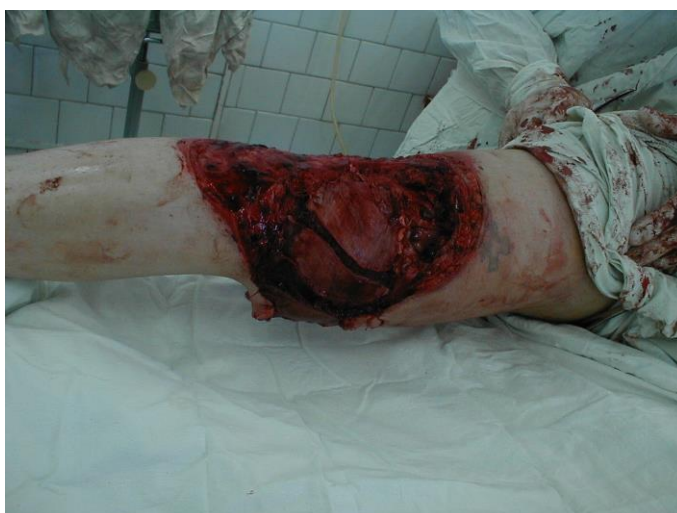

Рис. 12. Тот же б-ной. Снимок на операционном столе. Раневой дефект укрыт икроножным мышечным лоскутом.

Для фиксации коленного сустава в функционально выгодном положении и создания анкилоза применен аппарат внешней фиксации (рис 13).

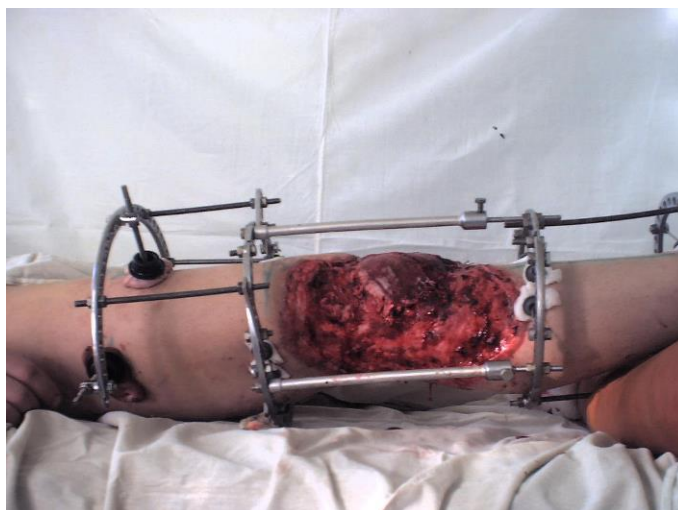


Рис. 13. Тот же б-ной. Коленный сустав фиксирован аппаратом Илизарова.

Впоследствии, через 5 дней, рана была укрыта свободными расщепленными трансплантатами, которые полностью прижили. После формирования анкилоза в коленном суставе аппарат был снят, больной выписан домой. Применение раннего реконструктивного лечения с использованием мышечного лоскута, своевременно выполненный артродез, позволил сохранить конечность, несмотря на тяжелые первичные разрушения.

При необратимых, тотальных повреждениях конечностей и их сегментов, вынужденно производились ампутации. У 10 больных ампутировано 17 пальцев. Пальцы кистей удалены у 8 пострадавших, пальцы стоп – у двух. Показанием к ампутации пальцев был их тотальный некроз. Удаление некротизированных фрагментов фаланг и пястных костей кусачками нередко приводит к травматизации мягких тканей и как следствие, к ишемическим осложнениям.

С целью профилактики этих осложнений, нами разработано устройство для остеонекрэктомии фаланг пальцев и пястных костей (рис. 14), позволяющее выполнять ее, не травмируя окружающие мягкие ткани (свидетельство на полезную модель № 20832 от 10 декабря 2001 г.).

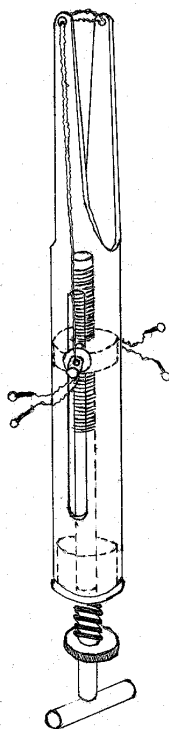


Рис. 14. Устройство для остеонекрэктомии фаланг пальцев и пястных костей

Ампутации конечностей при ожогах с повреждением глубоких анатомических структур выполнены у 9 больных, которым ампутировано 13 конечностей. У пяти больных в связи с высоковольтным электроожогом, у трех – с ожогом пламенем и у одного – вследствие контактного ожога. У четырех пострадавших ампутировано по две конечности: у двух больных по два бедра при ожогах пламенем, при электроожогах у одного – плечо и голень, у одного - предплечье и голень. У 4 больных отмечено тотальное обугливание конечности и у 5 пациентов развилась ее гангрена в результате тромбоза магистральных сосудов. Если гангрена конечности распространялась на плечо или бедро, с повреждением больших мышечных массивов, операция выполнялась в ранние (до 7 суток после травмы) сроки. Такие операции делались атипично, по типу гильотинной ампутации. Практически всегда поражение глубоких структур обнаруживалось проксимальнее видимого поражения кожных покровов.

Ожидание окончательной демаркации поврежденных тканей чревато нарастанием интоксикации, развитием аррозивных кровотечений и сепсиса.

Поражение дистальных отделов конечности позволяло отсрочить выполнение ампутации на более длительное время, до окончательной демаркации. Эти операции производились после предварительной, адекватной некро-фасциотомии, проведения дренирования ран и детоксикации. Кроме этого, проводились инфузии антибиотиков, спазмолитиков и антикоагулянтов. Это позволяло сохранять жизнеспособность первично не поврежденных тканей, способствовало развитию коллатерального кровообращения и давало возможность выполнить отсроченную ампутацию на более дистальном уровне. Для закрытия ран культей при отсроченных ампутациях выполняли первичную кожную пластику. На торец культи бедра и плеча перемещали сохранившиеся кожно-фасциальные лоскуты. При циркулярном дефекте кожи применяли свободную кожную пластику. При выполнении ранних ампутаций раны культей закрывали аллотрансплантатами и широко дренировали.

Таким образом, некрэктомии при ожогах с повреждением глубоких анатомических структур выполнялись практически у всех пострадавших. Сроки выполнения и способ эксцизий зависел от глубины повреждения анатомических структур, времени поступления больных после травмы и тяжести состояния пациентов. Ампутации конечностей и их сегментов проводили по строгим показаниям в связи с тотальным поражением тканей или осложнениями, опасными для жизни. Своевременно выполненная некрэтомия, фасциотомия, некрэтомия, резекция сустава или кости, введение лекарственных веществ в ряде случаев предотвращают ампутацию конечности или ее сегментов.

3.3. Первично-реконструктивные операции

При глубоких ожогах с повреждением или обнажением глубоких анатомических структур применение пластики с использованием кожно-жировых, кожно-фасциальных, сложносоставных лоскутов является единственным методом для предотвращения ампутаций или функционально

значимых осложнений. Однако, пересадка сложных лоскутов при ожогах с повреждением глубоких анатомических структур не всегда выполнима. Этому препятствуют два обстоятельства: 1) тяжесть состояния больного, обусловленная обширностью глубоких ожогов или сопутствующими заболеваниями. 2) технические трудности, связанные с дефицитом донорских мест для взятия сложных лоскутов, повреждением окружающих кровеносных сосудов или распространенностью ожоговых ран. В таких случаях при субфасциальных ожогах и их сочетаниях с менее глубокими поражениями выполняли свободную пересадку кожи.

Таблица 9

Реконструктивные операции, выполненные в области различных локализаций

Локализации	Реконструктивные операции					
	ПМТ	АДП	ККП	ПЛПН	ПЛАК	ПЛМСА
Голова	3	2	1			
Лицо	1	8				
Плечевой сустав	1	1	1		3	
Плечо	3	17				
Локтевой сустав			3	5		
Предплечье	2		3	26	6	2
Лучезпястный сустав	3		5			
Кисть		7				
Туловище	2	18		1		
Ягодичная и крестцовая область	2	3				
Тазобедренный сустав	3	4		1		
Бедро	7	14				
Коленный сустав					7	
Голень	3	18			1	1
Голеностопный сустав, стопа		7		2		
Всего:	30	99	13	35	17	3

ПМТ – пластика местными тканями, АДП – аутодермопластика, ККП – комбинированная кожная пластика, ПЛПН – пластика лоскутом на питающей ножке, ПЛАК – пластика лоскутом с аксиальным кровоснабжением, ПЛМСА – пластика лоскутом на микрососудистых анастомозах

Операции, направленные на восстановление кожного покрова, в зависимости от локализации ожога с повреждением глубоких анатомических структур представлены в таблице 9.

3.3.1. Пластика местными тканями

Пластика полноценными кожными лоскутами из окружающих тканей, несомненно, является лучшим способом восстановления кожного покрова при глубоких ожогах. Но, к сожалению, этот способ пластики применим только при ограниченных по площади повреждениях.

Пластика местными тканями выполнена в области 30 локализаций (30 операций). Основным критерием для выбора этого способа пластики был ограниченный субфасциальный ожог.

Для закрытия глубоких анатомических структур нами использовалась острая дермотензия, пластика створчатыми и ротационными лоскутами. Острая дермотензия использовалась при локальных ожогах на площади 30 – 50 см², ротационные лоскуты применялись при ограниченных ожогах, локализованных в проекции суставов, створчатые – при ожогах с повреждением глубоких анатомических структур с запасом подвижных окружающих тканей.

Острая дермотензия применена у больных с небольшими по площади ранами (30 – 50 см²) на плече (3), предплечье (1), бедре (4), задней поверхности голени (3). Она характеризуется технической простотой, заключается в иссечении некрозов, мобилизации краев ран, с последующим их ушиванием. При ожоге волосистой части головы с поражением костей свода черепа у одного больного с ожогом на площади 20 см² кожный покров был восстановлен методом острой дермотензии.

У двух пациентов с остеонекрозами костей свода черепа использована пластика местными тканями после экспандерной дермотензии. Растяжение тканей осуществлялось путем дробного введения в экспандер физиологического раствора на протяжении 4–5 недель. Этот вид пластики позволил одномоментно

восстановить полноценный кожный покров и предотвратить алопецию в области поражения.

Примером успешного восстановления кожного и волосяного покрова может служить следующее клиническое наблюдение.

Б-ной Е., 33 лет (и. б. № 196818), получивший электротравму, электроожог головы, кистей, обоих предплечий, правой голени на площади 3% поверхности тела. Лечился в одной из районных больниц. Переведен в институт через 6 дней после травмы. При поступлении: в теменной области свода черепа имеется плотный, темный струп, округлой формы, диаметром около 5 см (рис. 15).

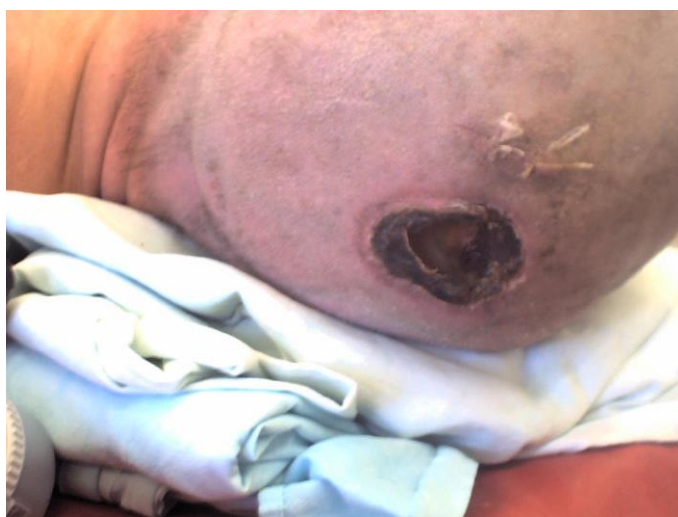

Рис. 15. Б-ной Е. Электроожог теменной области. При поступлении отмечается плотный, темный струп с остеонекрозом теменной кости.

По поводу электроожога волосистой части головы с поражением теменной кости, через две недели после травмы, больному имплантирован экспандер (рис 16). Через шесть недель после травмы больному выполнена некрэктомия, остеонекрэктомия (в пределах наружной кортикальной пластины) в области свода черепа на площади 7 см кв. с одномоментной пластикой экстензионным лоскутом (рис.17).

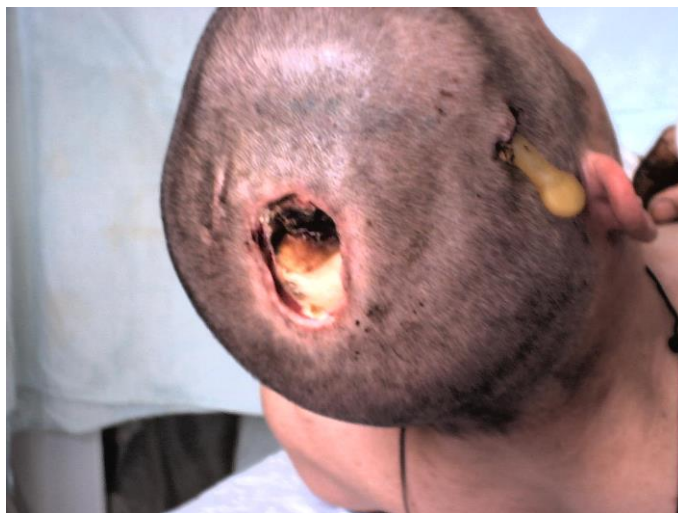

Рис. 16. Тот же б-ной через две недели после травмы. С целью закрытия раневого дефекта имплантирован экспандер.

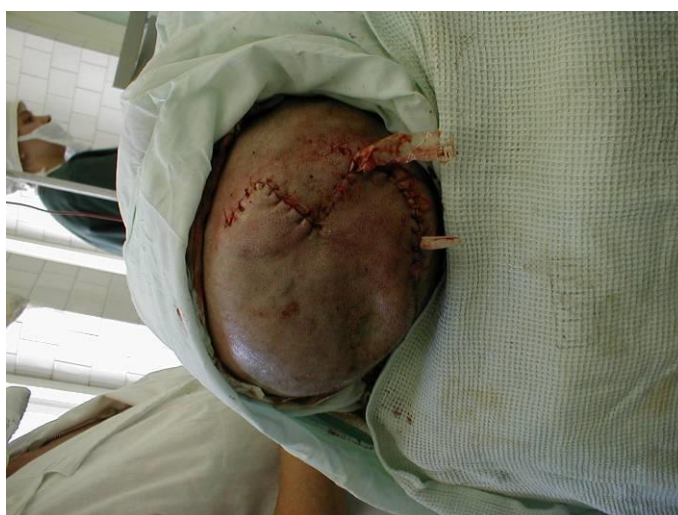

Рис. 17. Тот же б-ной. Снимок на операционном столе. Выполнена пластика экстензионным лоскутом после остеонекрэктомии.

Через три месяца после начала лечения с полностью восстановленным кожным покровом больной выписан на амбулаторное лечение.

При контрольном осмотре через год после травмы в теменной области на месте поражения имеется полностью восстановленный кожный и волосяной покров (рис. 18).

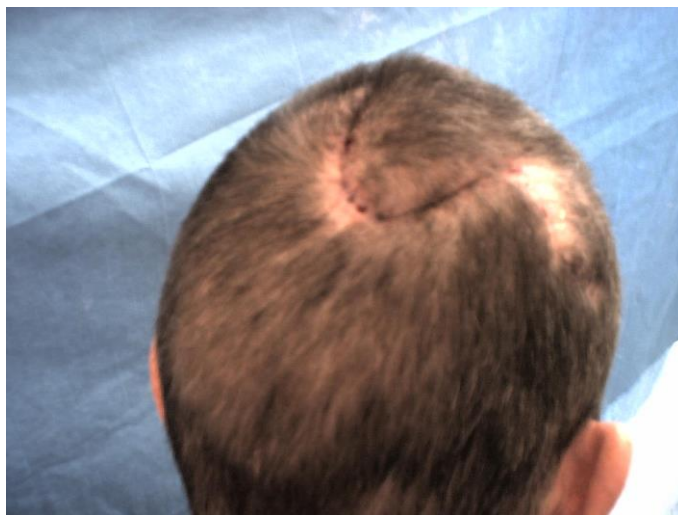

Рис. 18. Тот же б-ной. Отдаленный результат через год. Восстановлен кожный и волосяной покров.

Пластика ротационным лоскутом применена на лице (1), предплечье (1), туловище (1), в области плечевого (1) и лучезапястного сустава (3). Этот вид пластики позволил восстановить полноценный кожный покров над поврежденной скуловой костью, лопаточной костью, обнаженной суставной капсулой плечевого сустава, обнаженными сухожилиями области предплечий и лучезапястных суставов.

Примером успешного применения местной кожной пластики ротационным лоскутом может быть следующее клиническое наблюдение. Б-ной С. 23 лет (и. б. № 194672), получил тяжелый электроожог спины на площади до 2% поверхности тела. В институт поступил через 10 дней после травмы (рис 19).

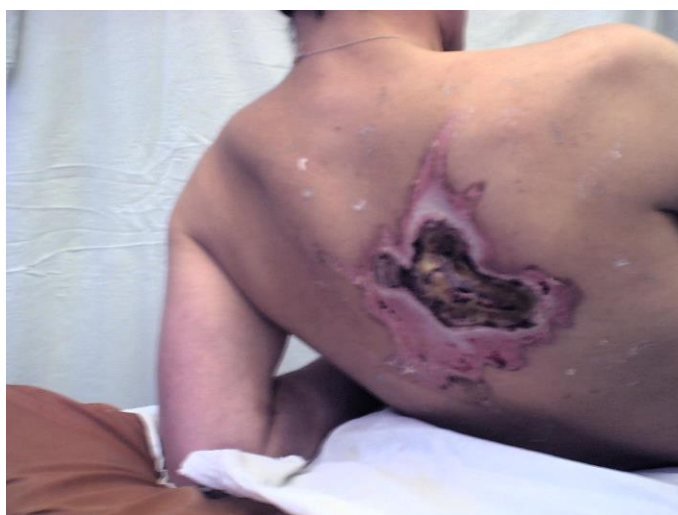

Рис. 19. Б-ной С. Электроожог лопаточной области справа при поступлении.

Через пять дней после поступления больному выполнена операция некрэктомия (рис. 20), с одномоментной пластикой ротационным лоскутом (рис. 21).

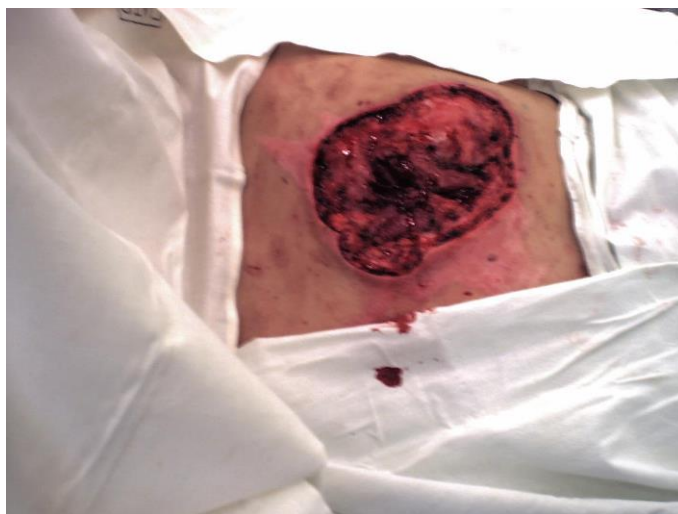

Рис. 20. Тот же б-ной. Снимок на операционном столе. После некрэктомии обнажился участок лопаточной кости

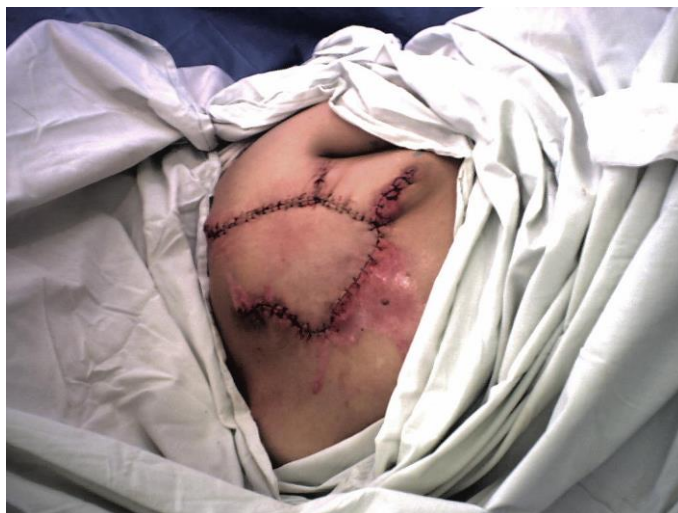

Рис. 21. Тот же б-ной. Снимок на операционном столе. Раневой дефект укрыт ротационным лоскутом.

Пластика створчатыми лоскутами применена нами в 10 наблюдениях. В том числе: на плече – 1, на туловище – 1, в крестцовой области – 2, в ягодичной области – 2, в области тазобедренного сустава – 1, на бедре – 3.

Нами разработан способ хирургического лечения ожогов IV степени крестцовой области (патент № 2216290), в основу которого положена пластика створчатыми лоскутами.

Способ хирургического лечения ожогов с повреждением глубоких анатомических структур крестцовой области осуществляют следующим образом: ожоговый струп или послеожоговую рану иссекают вместе с грануляциями и окружающими тканями, выполняют остеонекрэктомию крестцовых позвонков в пределах здоровых тканей. Затем по наружным краям образовавшегося дефекта выкраивают два кожно-подкожно-фасциальных лоскута 1 и 2 с боковыми основаниями (рис. 22). Лоскуты 1 и 2 мобилизуют, перемещают во встречном направлении и сшивают между собой вершинами. Боковые дефекты ушивают узловыми швами (рис. 23).

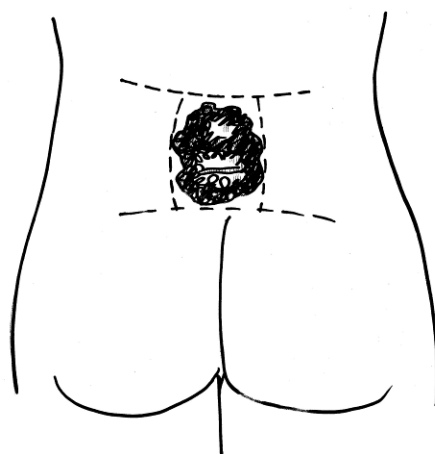


Рис. 22. Схема выкраивания кожно-подкожно-фасциальных лоскутов.

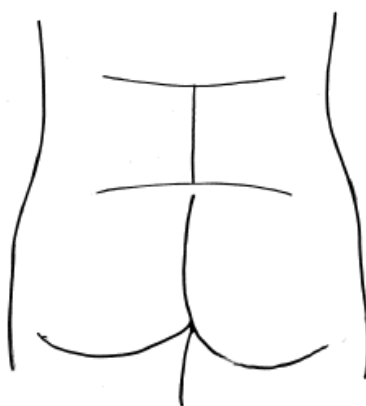


Рис. 23. Схема пластики створчатыми лоскутами в крестцовой области. Створчатые лоскуты сшиты между собой.

Примером успешного восстановления полноценного кожного покрова в крестцовой области может служить следующее клиническое наблюдение.

Б-ная К., 73 лет (и. б. № 208306), получила контактный ожог субфасциальный ожог крестцовой области на площади 80 см кв. В институт поступила через месяц после травмы.

St. Localis: При поступлении в области крестца имеется рана после контактного ожога 9 X 8 см, края слегка подрыты, покрыты грануляционной тканью, дно раны (крестец) покрыто налетами фибрина.

На 11 день после поступления под внутривенным наркозом после гидропрепаровки иссечена гранулирующая рана с окружающими рубцами (8x8 см) в области крестца. Дном раны являлся крестец. Удалены пораженные остистые отростки 4 и 5 крестцовых позвонков. Образовался раневой дефект 8x11 см.

Для закрытия раневого дефекта выкроены 2 створчатых лоскута с боковыми основаниями. Лоскуты мобилизованы и сшиты между собой вершинами. Боковые стороны их сшиты с проксимальным и дистальным краями оставшихся ран. Послеоперационный период протекал гладко, швы сняты через 14 дней, раны зажили первичным натяжением.

Способ позволил в течение трех недель восстановить полноценный кожный покров в области крестца из местных тканей у больной с глубоким ожогом крестцовой области.

Кожный покров, восстановленный путем местной кожной пластики с помощью кожно-фасциальных лоскутов, обладает хорошей подвижностью, достаточно устойчив к механической нагрузке, что особенно важно при устранении дефекта кожи над обнаженной костью, не отличается по внешнему виду, толщине, текстуре от окружающих тканей.

3.3.2. Свободная кожная пластика

Свободная кожная пластика является основным методом лечения глубоких ожогов. При восстановлении кожного покрова используют расщепленные кожные трансплантаты, в том числе сетчатые, а также полнослойные, в основном, для закрытия ограниченных ран ладонной поверхности кисти, лица.

Свободная кожная пластика у больных с обширными ожогами с повреждением глубоких анатомических структур или у пациентов пожилого возраста способствует выживанию таких пострадавших. Аутодермопластика выполнена в области 99 локализаций из 238 (99 операций). Удельный вес этих операций составил 45% от общего количества вмешательств, направленных на восстановление кожного покрова. Главным образом, свободная кожная пластика выполнялась при глубоких ожогах с поражением подкожно-жировой клетчатки, фасций и мышц (91 операция). Четыре операции аутодермопластики предприняты при субфасциальных ожогах с поражением поверхностно залегающих сухожилий. У 4 пациентов пожилого возраста свободная кожная пластика выполнялась на гранулирующие раны после остеонекрэктомии.

Для восстановления кожного покрова в области кисти нами разработан способ оперативного лечения глубоких ожогов кисти (патент РФ на изобретение №2454185 от 27.06.12 г.), позволяющий восстанавливать кожный покров в области кисти с использованием минимального количества трансплантатов и избегать в последующем рубцовых деформаций кисти. Примером выполнения аутодермопластики в функционально активной области при ожоге с повреждением глубоких анатомических структур может служить следующее клиническое наблюдение. Б-ной П, 32 лет, (и. б. 197648) в быту получил контактный ожог правой кисти на площади 0,5% поверхности тела. В институт поступил через два дня после травмы (рис. 25).

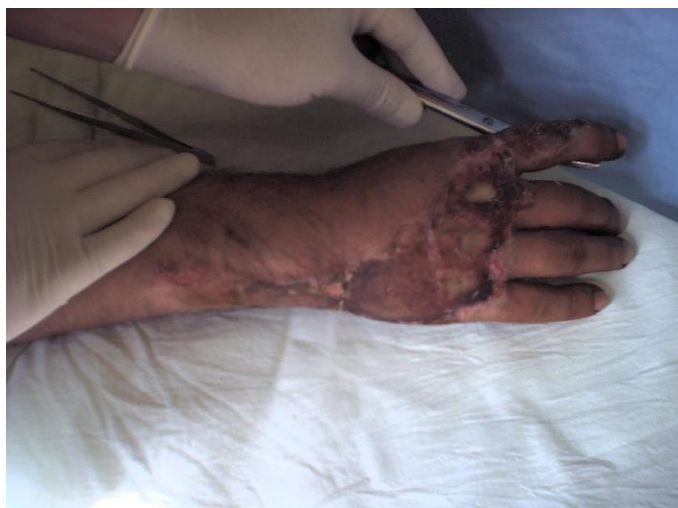

Рис. 25. Б-ной П. Контактный ожог правой кисти при поступлении.

Через сутки после поступления больному выполнена ранняя некрэктомия (рис. 26) с одномоментной пластикой толстым (0,5 мм) расщепленным трансплантатом (рис. 27).

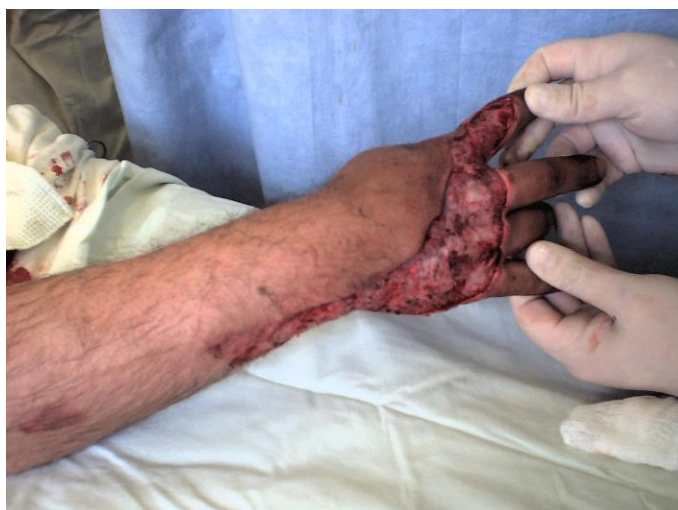

Рис. 26. Тот же б-ной. Снимок на операционном столе. Выполнена ранняя некрэктомия на правой кисти через трое суток после травмы.

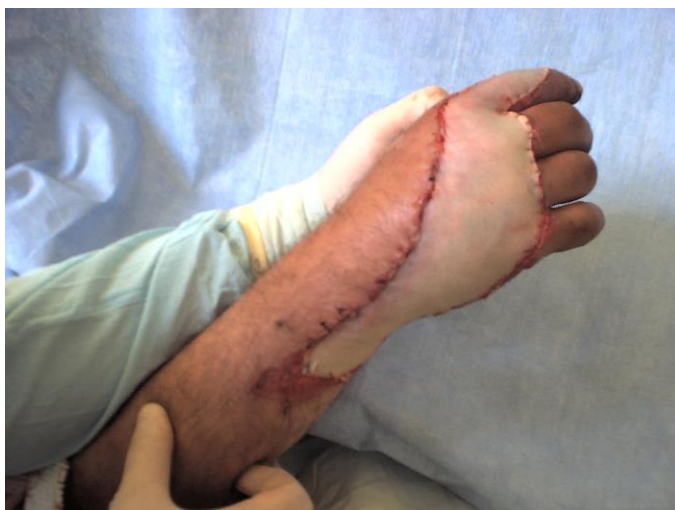

Рис. 27. Тот же б-ной. Снимок на операционном столе. Сразу после некрэктомии рана укрыта толстым (0,5 мм) расщепленным трансплантатом.

Через две недели после травмы с восстановленным кожным покровом больной выписан на амбулаторное лечение. При контрольном осмотре через год – функция кисти в полном объеме.

Основным условием проведения таких операций является адекватная подготовка ран. Эти раны должны быть лишены некротических тканей. Результаты приживления кожи показали преимущество отсроченной аутодермопластики по сравнению с одномоментной некрэктомией и свободной кожной пластикой при ожогах с повреждением глубоких анатомических структур. Это связано с остатками некротических тканей, гематомами, выделением отечной жидкости, что препятствовало приживлению свободных кожных трансплантатов после проведения одномоментной с некрэктомией пересадкой аутокожи.

При обширных поражениях (свыше 20-30% и более) всегда возникает дефицит донорских участков. В этих случаях оправдано использование сетчатых трансплантатов с коэффициентом растяжения 1:2 – 1:4, что позволяет одномоментно замещать 10-20% утраченной кожи. Этот вид аутодермопластики использовался нами при сочетании ожогов различной глубины, в том числе – субфасциальных, у 9 пострадавших.

3.3.3. Комбинированная кожная пластика

Комбинированная кожная пластика применялась нами при ограниченных ожогах головы (1), волярной и тыльной поверхности лучезапястного сустава (5), на предплечье (3), и в области локтевого сустава (3), а также в области подмышечной ямки (1). Всего выполнено 13 операций комбинированной пластики в области 13 локализаций. Она позволяет раны функционально активных областей укрывать кожно-подкожными лоскутами, а оставшиеся раны на других участках, замещать расщепленными кожными трансплантатами.

Примером использования комбинированной кожной пластики при субфасциальных ожогах может служить следующее клиническое наблюдение :

Б-ная П., 21 года (и. б. №197865), поступила в ожоговое отделение РОЦ по поводу контактного ожога левой кисти и предплечья площадью 0,5% поверхности тела (травма получена на производстве, рука попала в формовочный станок). При поступлении состояние удовлетворительное, беспокоят боли в ранах. St. localis: На ладонной поверхности левой кисти, лучезапястного сустава и средней трети предплечья имеются 3 ожоговые раны, размерами соответственно 3x9 см, 3,5x8 см и 3,5x9 см, которые покрыты темно-серыми струпами, по краям окруженными эпидермальными пузырями. Между ранами в области лучезапястного сустава и средней трети предплечья имеется мостик неповрежденной кожи шириной 5 см. (рис. 28).

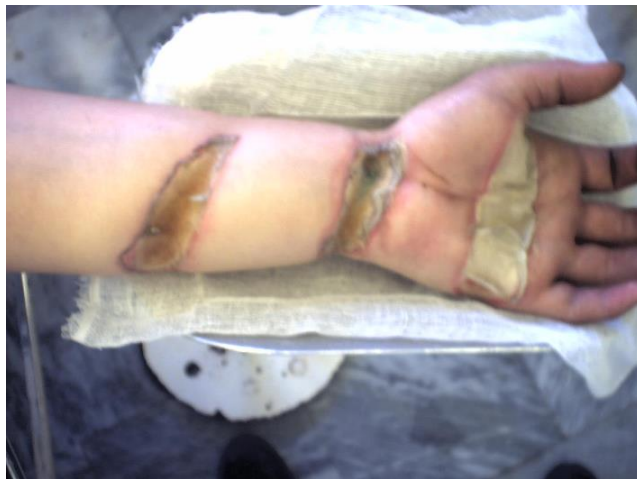

Рис. 28. Б-ная П. Контактный ожог левой кисти и предплечья при поступлении.

При поступлении выполнена некротомия, рассечение карпальной связки.

На следующий день после травмы выполнена некрэктомия на левой кисти и предплечье. Одновременно, произведена ревизия раны в области лучезапястного сустава, при которой выявлены обнаженные сухожилия поверхностных сгибателей II-V пальцев и срединный нерв (рис. 29).

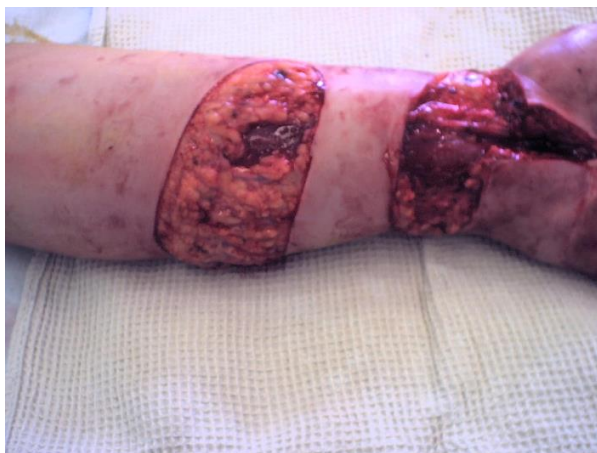

Рис. 29. Та же б-ная. Снимок на операционном столе. Через сутки после поступления выполнена ранняя некрэктомия при которой обнажились сухожилия сгибателей пальцев в области лучезапястного сустава.

После иссечения некротических тканей образовались два раневых дефекта размерами 4,5x7,5 см в области лучезапястного сустава и 5,5-6x9 см в средней трети предплечья. На ладонной поверхности левой кисти вмешательство не предпринималось. Учитывая выраженный отек левой верхней конечности, принято решение временно закрыть раневую поверхность аллотрансплантатами.

Через семь дней после травмы, больной выполнена некрэктомия на ладонной поверхности левой кисти. Глубокие структуры при этом не обнажились. Дефект мягких тканей ладонной поверхности левой кисти размерами 3x9 см, был укрыт полнослойным трансплантатом взятым по методике Б. В. Парина с внутренней поверхности левого бедра. Для закрытия глубоких анатомических структур в области лучезапястного сустава мобилизован мостовидный лоскут, имеющийся между двумя раневыми дефектами в области лучезапястного сустава. Оставшаяся рана в области

предплечья закрыта расщепленным кожным трансплантатом толщиной 0,4 мм (рис. 30).

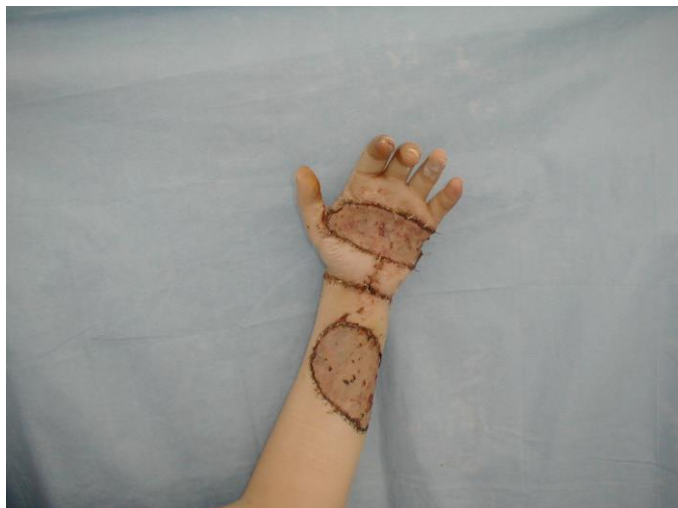

Рис. 30. Та же б-ная. Раны ладонной поверхности кисти укрыты свободным полнослойным трансплантатом. Дефект в области лучезапястного сустава перекрыт мостовидным лоскутом. Оставшаяся рана на предплечье закрыта расщепленным кожным трансплантатом толщиной 0,4 мм.

Послеоперационный период протекал гладко. Раны зажили первичным натяжением, трансплантаты прижили полностью. При выписке пассивные и активные движения в лучезапястном, пястно-фаланговых и межфаланговых суставах были в полном объеме (рис. 31-32-33).

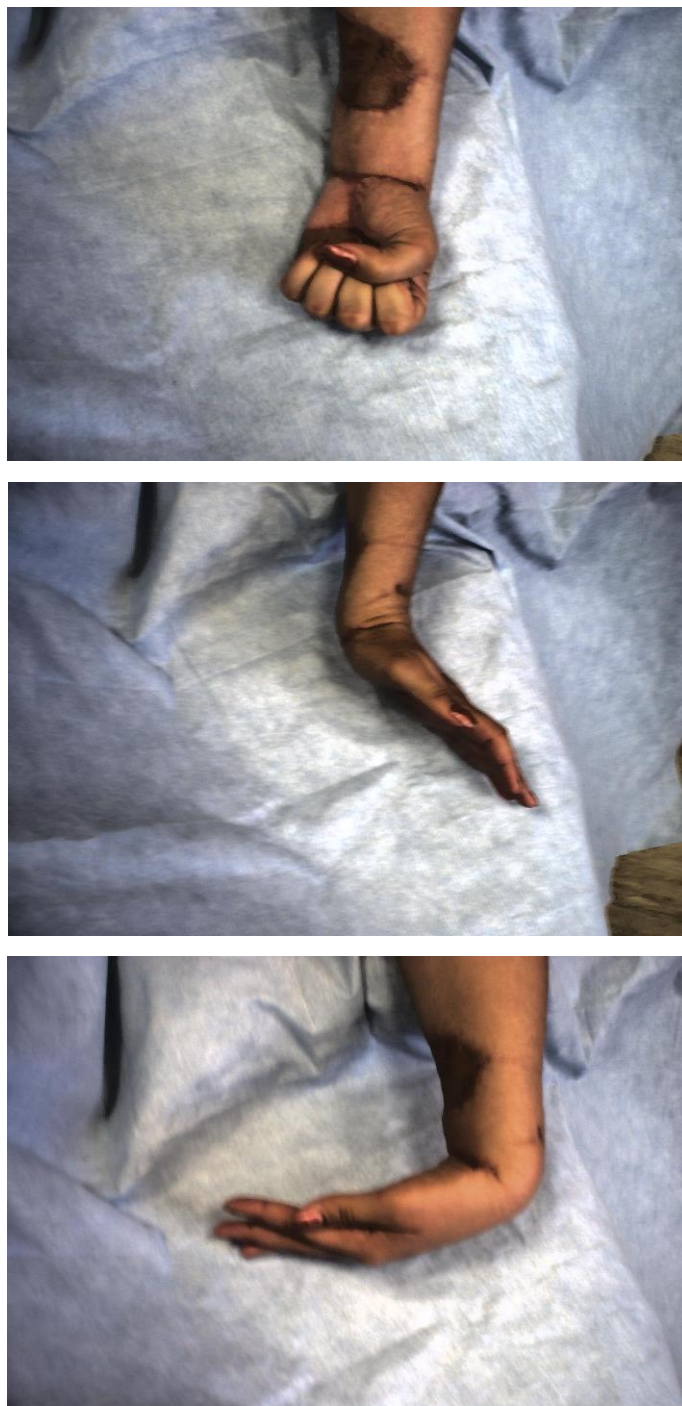

Рис. 31-32-33. Та же б-ная при выписке. Сгибание пальцев кисти полное. Движения в лучезапястном суставе в полном объеме.

В качестве примера использования комбинированной кожной пластики для закрытия глубоких анатомических структур на стопе, приведем следующее клиническое наблюдение:

Б-ной Д., 52 лет (и. б. № 195255), получил контактный ожог с повреждением глубоких анатомических структур левой стопы на площади 100 см². В институт поступил через месяц после травмы (рис. 34).

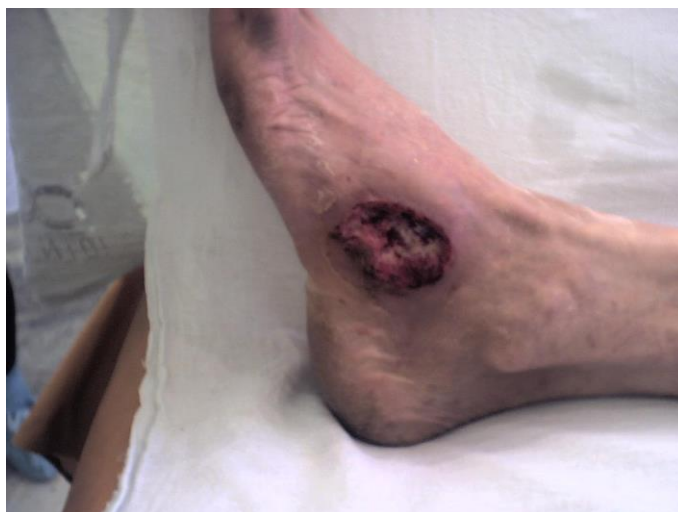

Рис. 34. Б-ной Д., контактный ожог левой стопы IV степени через месяц после травмы

Через два дня после поступления больному выполнена некрэктомия (рис. 35) с одномоментной комбинированной кожной пластикой. За счет кожно-подкожного лоскута, выкроенного на тыльной поверхности стопы и ротированного на 45°, укрыты глубокие анатомические структуры (рис. 36), а донорское место, закрыто расщепленным кожным трансплантатом (рис. 37).

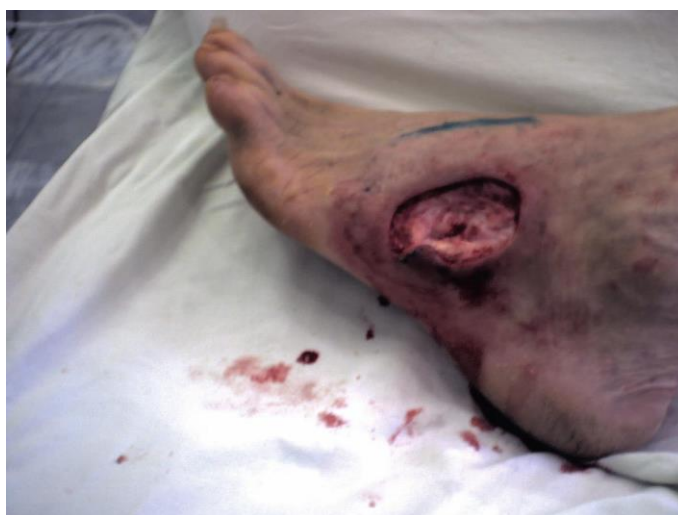

Рис. 35. Тот же б-ной. Снимок на операционном столе. Выполнена некрэктомия на левой стопе.

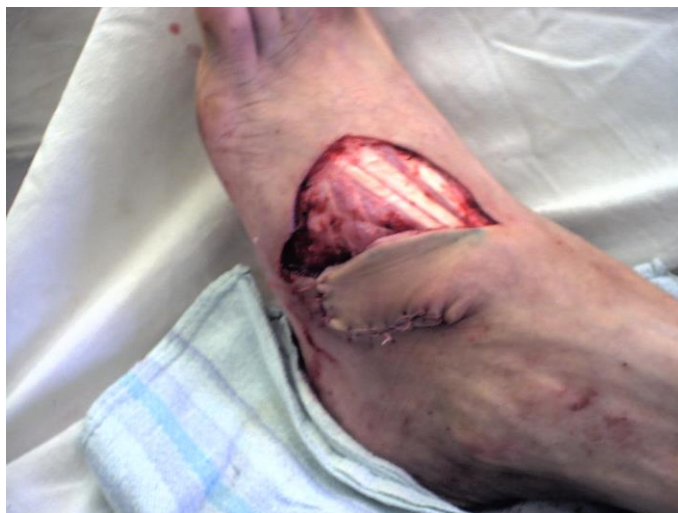

Рис. 36. Тот же б-ной. Снимок на операционном столе. Для закрытия обнаженных глубоких структур на левой стопе выкраен кожно-подкожный лоскут и ротирован на 45°

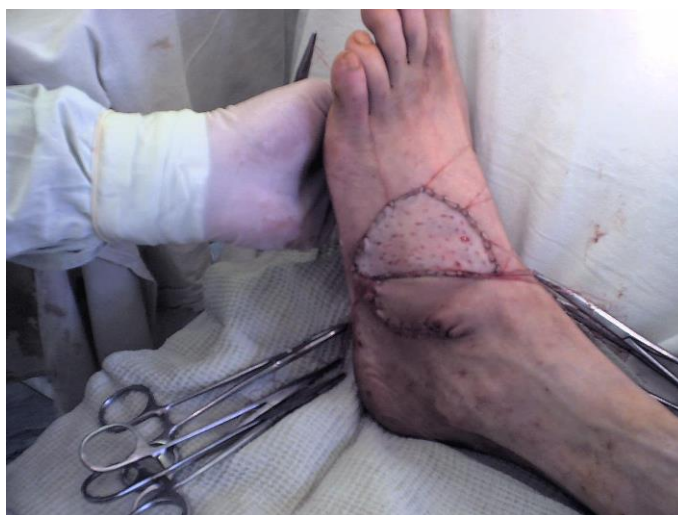

Рис. 37. Тот же б-ной. Снимок на операционном столе. Рана на месте выкраивания лоскута закрыта расщепленным трансплантатом.

3.3.4. Пластика лоскутом на питающей ножке (итальянская пластика)

Пластика лоскутом на питающей ножке применена нами у 35 больных.

Пластика лоскутом на питающей ножке при ожогах с повреждением глубоких анатомических структур применялась в области локтевого, лучезапястного сустава, предплечья и кисти (31 операция). Преимущественно использованы кожно-жировые и кожно-фасциальные лоскуты передней

брюшной стенки, двум больным выполнена пластика мостовидным лоскутом. При поражении области голеностопного сустава у двух больных выполнялась пластика по Тычинкиной.

На верхней конечности у 8 пациентов удалось восстановить кожный покров одновременно в области двух смежных локализаций. У трех из них закрыты раневые дефекты области предплечья и лучезапястного сустава, а у пяти - лучезапястного сустава и кисти. Таким образом, в результате выполненных 35 операций пластики лоскутом на питающей ножке, удалось восстановить кожный покров в области 43 локализаций.

При выполнении пластики лоскутом на питающей ножке у больных с субфасциальными ожогами для сокращения промежутка между первым и вторым этапом через 5-7 дней после пластики мы начинали тренировку лоскута. Тренировка осуществлялась путем пережатия питающей ножки на определенные промежутки времени, через определенные интервалы. На 7-8 сутки после операции ножка пережималась на 10-15 минут 5 – 6 раз в день, на 9-10 сутки – на 30-40 минут 3 – 4 раза в день, на 11-12 сутки – на 60-90 минут 2-3 раза в день. На 13-17 сутки – на 120 минут 1 раз в день. Использование такого подхода к тренировке лоскута, позволяло выполнять отсечение питающей ножки через 25 ± 6 дней после пластики (Дмитриев Д.Г., Колесов С.Н.).

Объективную оценку возможности выполнения второго этапа пластики мы проводили с использованием тепловизионного метода. Исследование выполняли перед предполагаемой операцией отсечения питающей ножки. Оценивалась температура лоскута и интактных кожных покровов до пережатия питающей ножки и после завершения не снимая зажима. Если разница температур не превышала $0,9^\circ (\pm 0,5)$, то лоскут считался подготовленным к отсечению ножки.

Б-ному Б. 27 лет (и. б. 195936), 24.02.2001 получившему контактный субфасциальный ожог левой кисти, для закрытия поврежденных суставов 06.03.01 выполнена пластика лоскутом на питающей ножке. Тренировка лоскута производилась на протяжении 23 дней. При отсутствии клинической разницы

состояния лоскута до и после пережатия (отсутствие цианоза, сохранение игры сосудистого пятна) через 23 дня, с целью объективной оценки возможности отсечения питающей ножки, больному выполнено тепловизионное исследование (рис. 38-39).

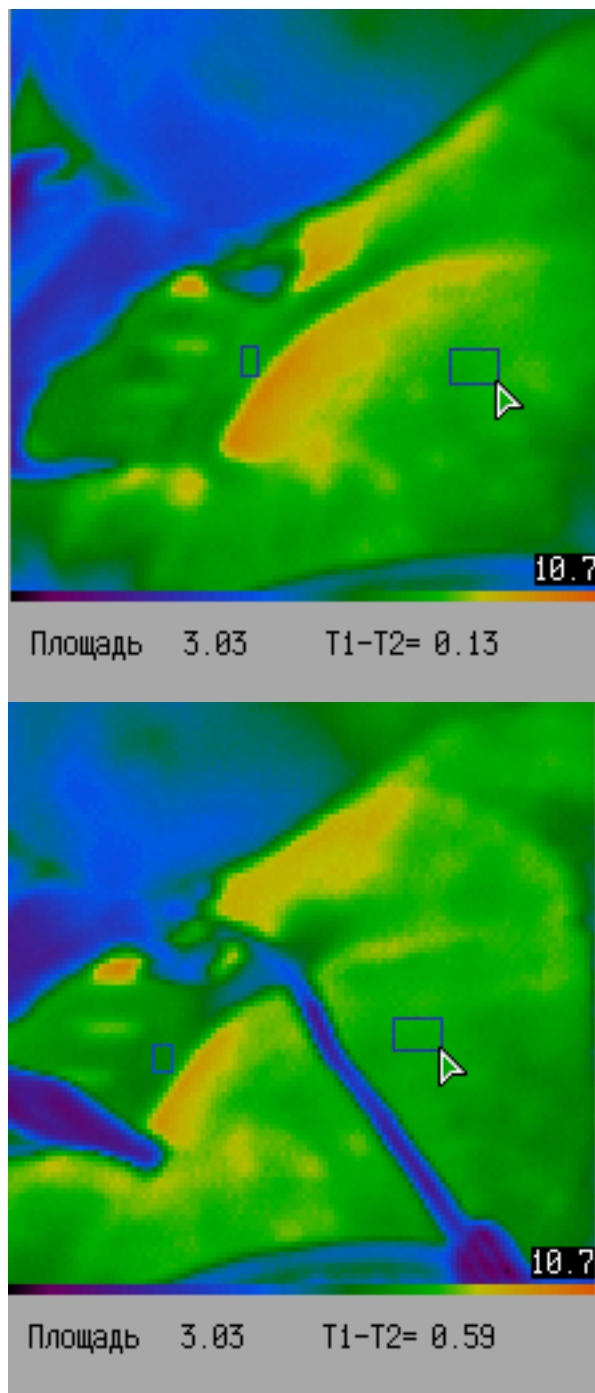


Рис. 38. Термограмма через 23 дня после операции до пережатия питающей ножки.

По интенсивности инфракрасного свечения лоскут практически не отличается от соседних участков. Перепад температуры между центральной частью лоскута и соседним интактным участком передней брюшной стенки составляет $0,13^{\circ}\text{C}$.

Рис. 39. Термограмма лоскута через 50 минут после наложения зажимов на питающую ножку.

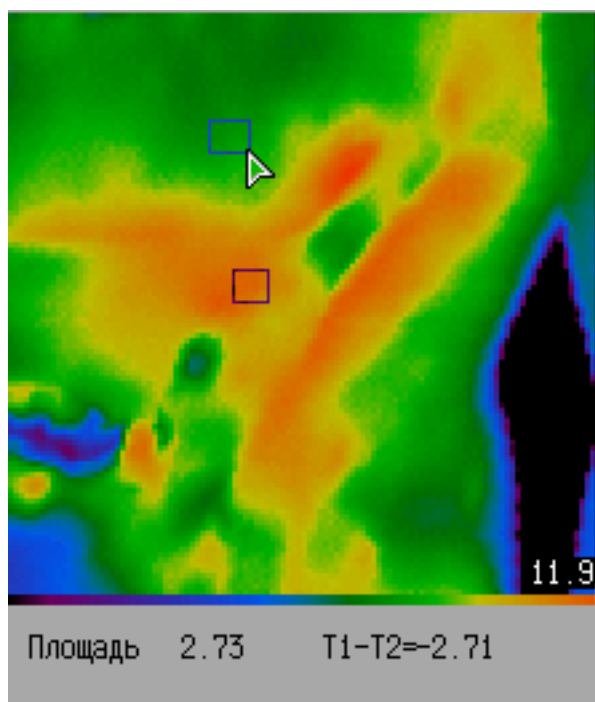
Пережатие не вызвало заметного снижения уровня интенсивности свечения на всём протяжении лоскута. Перепад температуры между центральной частью лоскута и соседним интактным участком передней брюшной стенки составляет $0,59^{\circ}\text{C}$. Таким образом, за время пережатия температура лоскута снизилась на $0,46^{\circ}\text{C}$. Такое снижение соответствует критерию готовности лоскута к транспозиции.

Результаты исследования подтвердили возможность отсечения ножки лоскута, что и было выполнено через 24 дня после 1-го этапа пластики. Лоскут

полностью прижил, ишемических осложнений после отсечения ножек лоскута не было.

При разнице температур более $1,5^{\circ}$ второй этап пластики откладывался, продолжалась тренировка лоскута, а через 5-7 дней выполнялось повторное исследование.

Б-ной А., 21 года (и. б. 205026), получил в быту контактный глубокий ожог обеих кистей. Для закрытия обнаженных после ожога суставов правой кисти через 12 дней после травмы выполнена пластика лоскутом на питающей ножке с передней брюшной стенки. Пациенту проводилась тренировка лоскута. Через 21 день после пластики больному выполнено тепловизионное исследование (рис. 40-41).



Перепад температуры между центральной частью лоскута и соседним интактным участком передней брюшной стенки составляет $-2,71^{\circ}\text{C}$.

Рис. 40. Б-ной А. Термограмма лоскута до его пережатия.

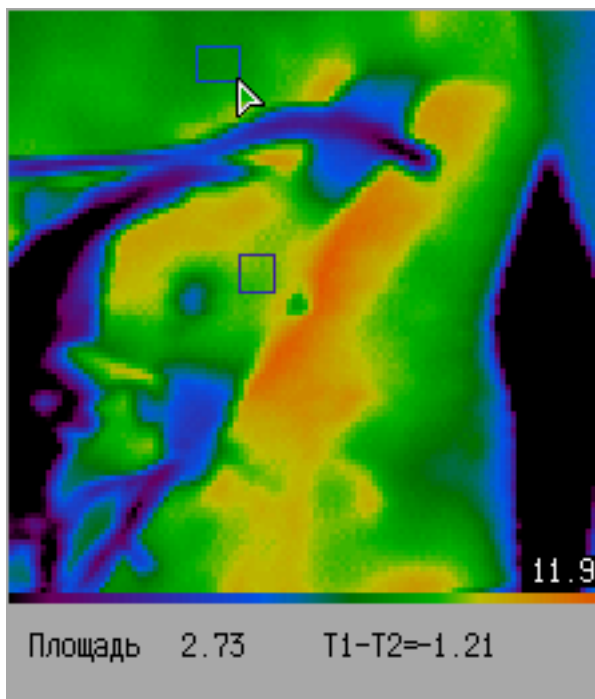


Рис. 41. Тот же б-ной. Термограмма лоскута через 1 час 30 минут после наложения зажимов на питающие ножки.

Теплограмма показала, что лоскут не готов к перенесению. Тренировка была продолжена и через 5 дней выполнено повторное исследование (рис. 42-43).





Рис. 42. Тот же б-ной. Термограмма лоскута на питающей ножке через 1 неделю дополнительных тренировок Термограмма лоскута до пережатия.

Наложение зажима вызвало снижение уровня интенсивности свечения на всём протяжении лоскута (особенно в дистальных отделах). Перепад температуры между центральной частью лоскута и соседним интактным участком передней брюшной стенки составляет $-1,21^{\circ}\text{C}$. Таким образом, за время пережатия температура лоскута снизилась на $1,5^{\circ}\text{C}$. Такое снижение является пограничным критерием готовности лоскута к транспозиции.

Перепад температуры между центральной частью лоскута и соседним интактным участком передней брюшной стенки составляет $-1,31^{\circ}\text{C}$.



Наложение зажима вызвало снижение уровня интенсивности свечения лоскута. Перепад температуры между центральной частью лоскута и соседним интактным участком передней брюшной стенки составляет $-0,09^{\circ}\text{C}$. Таким образом, за время пережатия температура лоскута снизилась на $1,22^{\circ}\text{C}$. Такое снижение соответствует критерию готовности лоскута к транспозиции.

Рис. 43. Тот же б-ной. Термограмма лоскута через 1 час 30 минут после наложения зажимов на питающие ножки.

При этом исследовании тепловизионные показатели подтвердили возможность выполнения второго этапа пластики – отсечения питающей ножки. Ишемических нарушений после отсечения питающей ножки не было. Лоскут полностью прижил.

Применение тепловизионного контроля у 8 больных при выполнении второго этапа 10 операций пластики лоскутом на питающей ножке, во всех наблюдениях позволил избежать ишемических осложнений в послеоперационном периоде.

Примером применения пластики лоскутом на питающей ножке по Тычинкиной, может служить следующее наблюдение.

Б-ной Ш. 43 лет (и. б. № 197368), получил глубокий химический ожог кислотой левой голени на площади 2% поверхности тела (рис. 44).

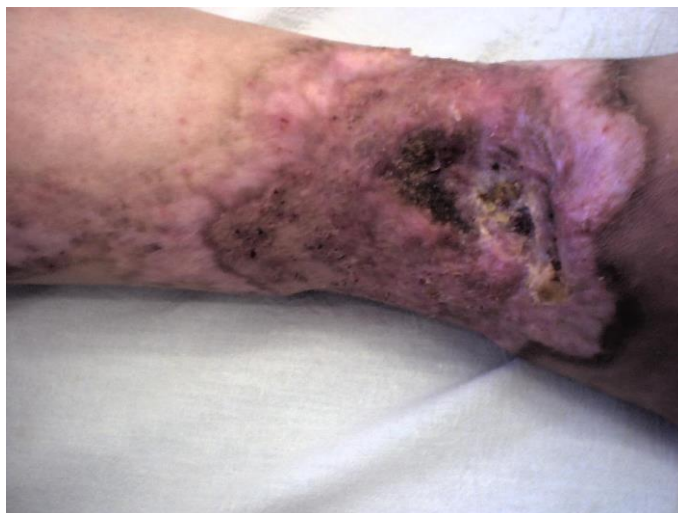

Рис. 44. Б-ной Ш. Химический ожог кислотой левой голени через сутки после травмы.

На 5 сутки после травмы выполнена ранняя некрэктомия. После некрэктомии обнажилась внутренняя ладыжка (рис. 45). Для закрытия глубоких анатомических структур использована пластика лоскутом на питающей ножке по Тычинкиной.

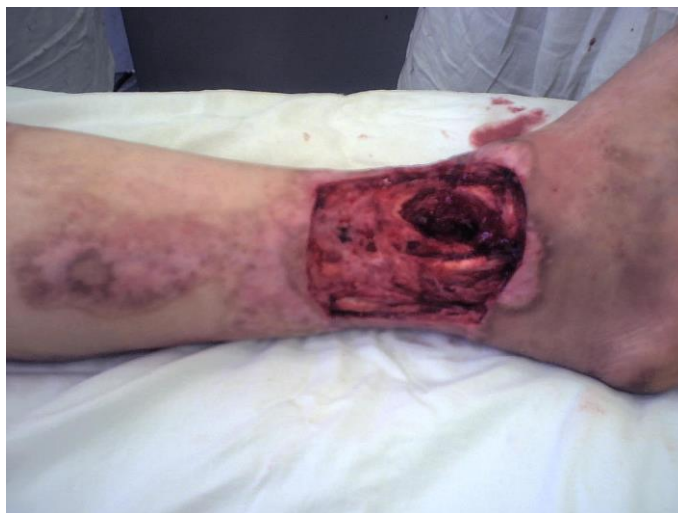

Рис. 45. Тот же б-ной. Снимок на операционном столе. Выполнена ранняя некрэктомия, обнажилась левая внутренняя ладыжка.

Первым этапом на правой голени заготовлен кожно-фасциальный лоскут. Рана под ним закрыта свободным кожным трансплантатом (0,4 мм). Лоскут уложен на место и подшит к краям раны.

Вторым этапом лоскут мобилизован и подшит к дефекту левой голени.

Третьим этапом, через 26 дней, отсечена питающая ножка. Лоскут полностью прижился. Восстановлен полноценный кожный покров (рис. 46).

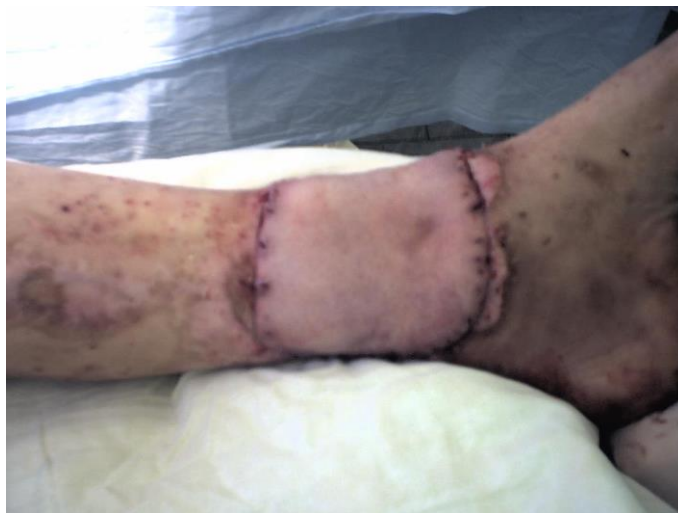

Рис. 46. Тот же б-ной перед выпиской. Лоскут полностью прижился, кожный покров восстановлен.

Примером восстановления кожного покрова с применением мостовидного лоскута на двух питающих ножках при закрытии поврежденного лучезапястного сустава может служить следующее клиническое наблюдение.

Б-ной С. 26 лет, (и. б. № 201511) получил ожог с повреждением глубоких анатомических структур пламенем левой верхней конечности на площади 3% поверхности тела. Травма получена в быту (от костра загорелся рукав куртки). В институт больной переведен из районной больницы через две недели после травмы. St. localis: на левой верхней конечности от кисти до средней трети предплечья, имеется гранулирующая рана со скудным гнойным отделяемым площадью 500 см². Дистальные метаэпифезы локтевой и лучевой кости и прилегающие к ним сухожилия некротизированы. Далее больному выполнена некрэктомия, остеонекрэктомия с одномоментной пластикой мостовидным лоскутом.

При некрэктомии иссечены участки некротизированных сухожилий разгибателей I-V пальцев в области левого лучезапястного сустава и нижней трети предплечья на протяжении 4-6 см, произведена остеонекрэктомия дистального метаэпифиза лучевой кости 3x5 см и локтевой кости на ½ диаметра.

На левой половине брюшной стенки выкроена кожно-подкожная лента размерами 10x20 см. Дефект в области лучезапястного сустава закрыт мостовидным лоскутом. Питающие ножки лоскута свернуты в стебель, ушиты узловыми швами (рис. 47).

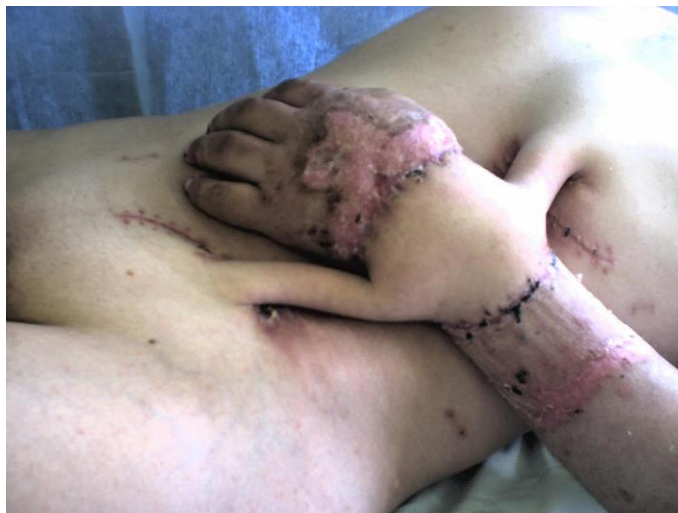

Рис. 47. Б-ной С., через три недели после пластики мостовидным лоскутом на двух питающих ножках

Через 27 дней после операции, выполнен заключительный этап пластики лоскутом на питающих ножках. Пересечены питающие ножки лоскута, раневые дефекты передней брюшной стенки ушиты узловыми швами. Оставшиеся участки лоскута на кисти обезжирены с обеих сторон. В проекции лучевой кости иссечен остающийся рубец размерами 2,5x5 см, причем на всем протяжении в него была впаяна лучевая артерия. После гидропрепаровки артерия выделена из рубцов без повреждения, раневой дефект замещен обезжиренным лоскутом.

Отдаленный результат лечения этого больного через год представлены на рисунке 48-49.

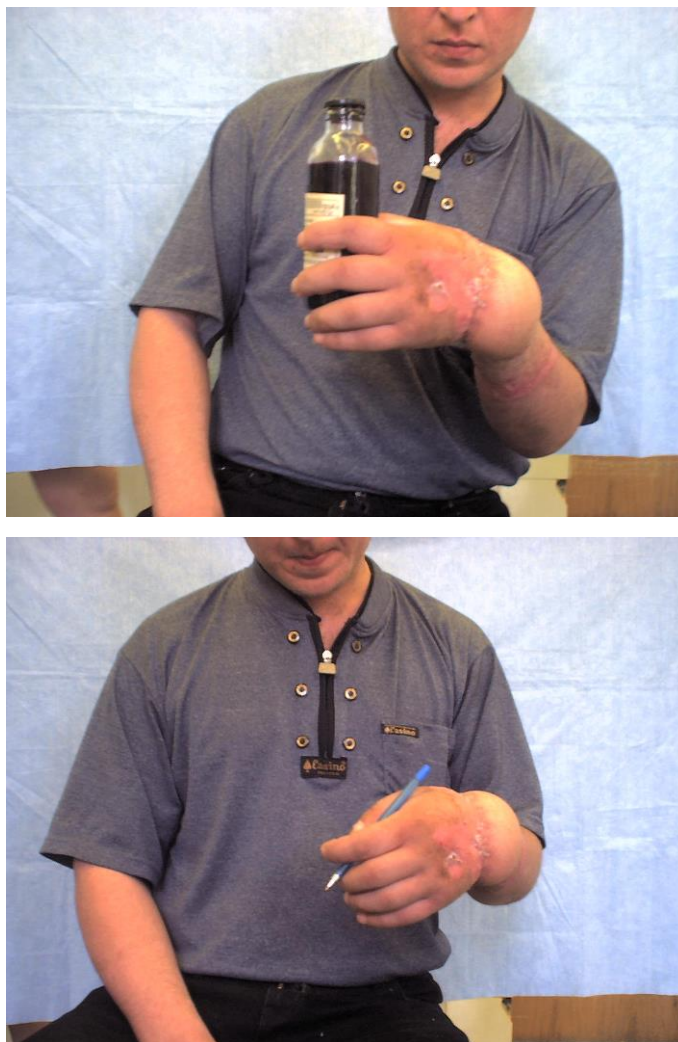

Рис. 48-49. Тот же б-ной через год после травмы. Частично восстановлена функция схвата, может удерживать мелкие предметы

Клиническим примером, демонстрирующим применение пластики лоскутом на временной питающей ножке при остеонекрозе локтевой кости в поздние сроки после травмы является следующее клиническое наблюдение.

Б-ной П. 42 лет, (и. б. №194178) в быту получил контактный глубокий ожог левого предплечья на площади 2% поверхности тела. В течение пяти месяцев находился на лечении в одной из городских больниц Н.Новгорода и амбулаторно. Выполнялась свободная пересадка кожи тонким расщепленным трансплантатом, который прижил лишь частично. При поступлении в институт имелась вялогранулирующая рана в нижней и средней трети левого предплечья, дном которой являлась обнаженная локтевая кость на протяжении 3,5 см. Окружающий рану рубец представлен прижившим, рубцовоизмененным

трансплантатом с участками изъязвлений, спаяным с подлежащими тканями (рис 50).

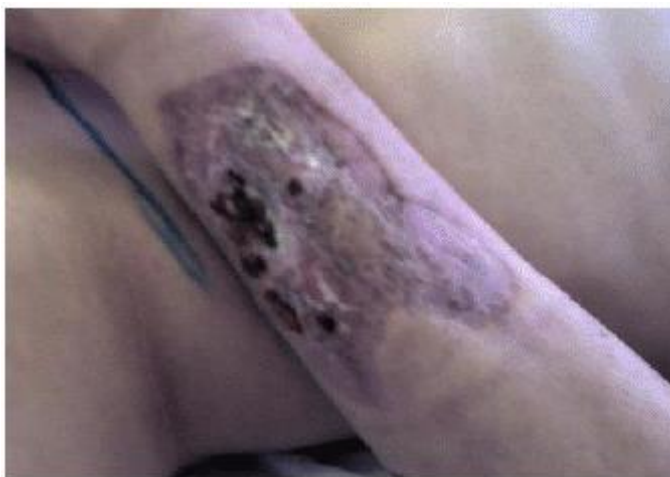

Рис. 50. Б-ной П., через 5 месяцев после контактного ожога IV степени. Отмечаются изъязвляющиеся рубцы области левого предплечья и остеонекроз левой локтевой кости.

Через 4 дня после поступления пациенту предпринята операция – некрэктомия, иссечение изъязвляющихся рубцов в области предплечья, (размерами 8x10,5 см) остеонекрэктомия локтевой кости на протяжении 3,5 см (рис. 51).

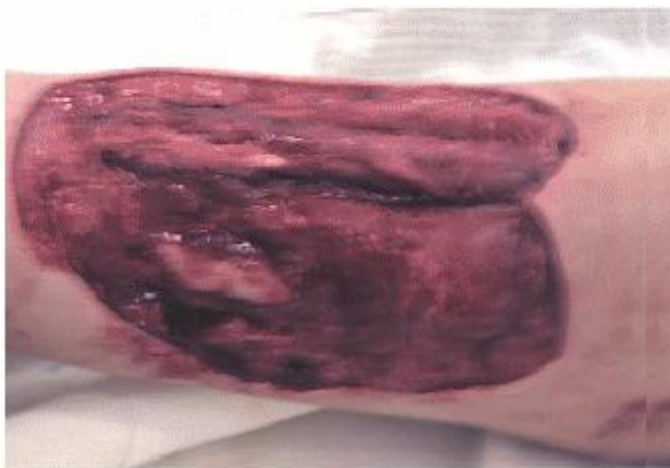

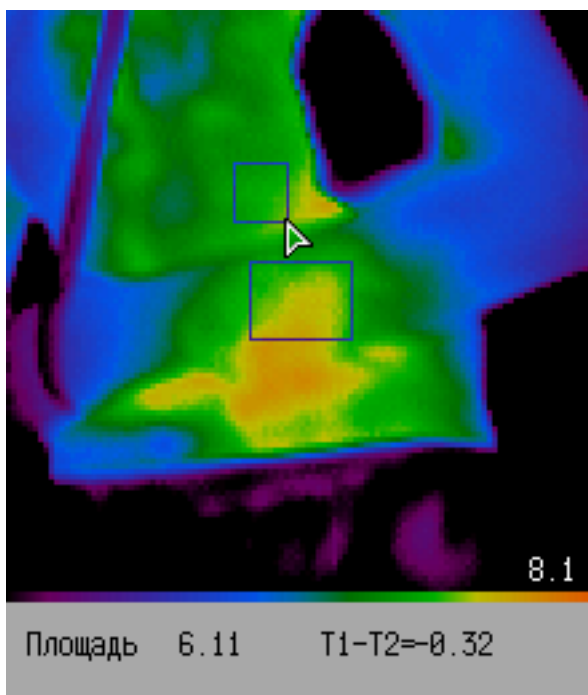
Рис. 51. Тот же б-ной. Снимок на операционном столе. Иссечены рубцы, остеонекрэктомия локтевой кости на протяжении 3,5 см.

Образовавшийся дефект 11,5 x 9,5 см замещен лоскутом на питающей ножке, выкроенным на передней брюшной стенке по Холевичу (рис. 52).

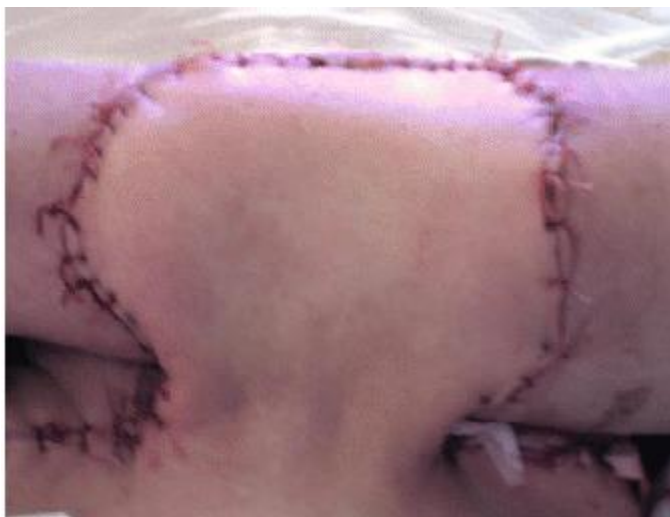

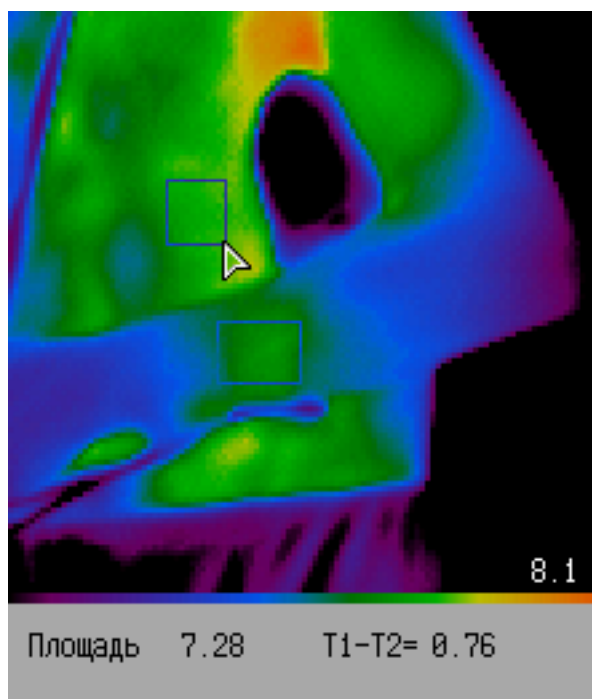
Рис. 52. Тот же б-ной. Снимок на операционном столе. Раневой дефект на предплечье замещен лоскутом на питающей ножке.

Послеоперационный период протекал гладко. Больному выполнялась тренировка лоскута по разработанной в институте методике. Для объективной оценки возможности пересечения питающей ножки, через три недели после пластики выполнено тепловизионное исследование (рис. 53-54).



По интенсивности инфракрасного свечения лоскут практически не отличается от соседних участков. Перепад температуры между лоскутом и соседним интактным участком на передней брюшной стенке составляет $-0,32^{\circ}\text{C}$.

Рис. 53. Термограмма б-ного П. Через три недели после пластики до пережатия ножки.



После пережата отмечено снижение уровня интенсивности свечения на всём протяжении лоскута. Перепад температуры между лоскутом и соседним интактным участком на передней брюшной стенке составляет $0,76^{\circ}\text{C}$. Таким образом, за время пережата температура лоскута снизилась на $0,99^{\circ}\text{C}$. Такое снижение соответствует критерию готовности лоскута к следующему этапу пластики.

Рис. 54. Термограмма б-ного П. через 35 минут после наложения зажима на питающую ножку.

Ножка лоскута пересечена через 20 дней после пластики. Послеоперационный период протекал гладко. Ишемических осложнений в лоскуте не отмечено. С восстановленным кожным покровом больной выписан домой (рис. 55).

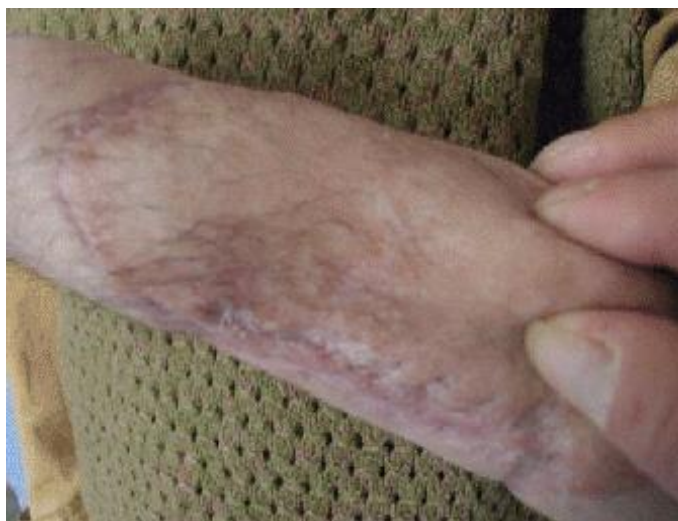

Рис. 55. Тот же б-ной при выписке. Восстановлен полноценный кожный покров, который берется в складку.

Через два года после травмы, при контрольном осмотре, лоскут практически не отличается от окружающих тканей, функция левой верхней конечности не нарушена (рис. 56-57).

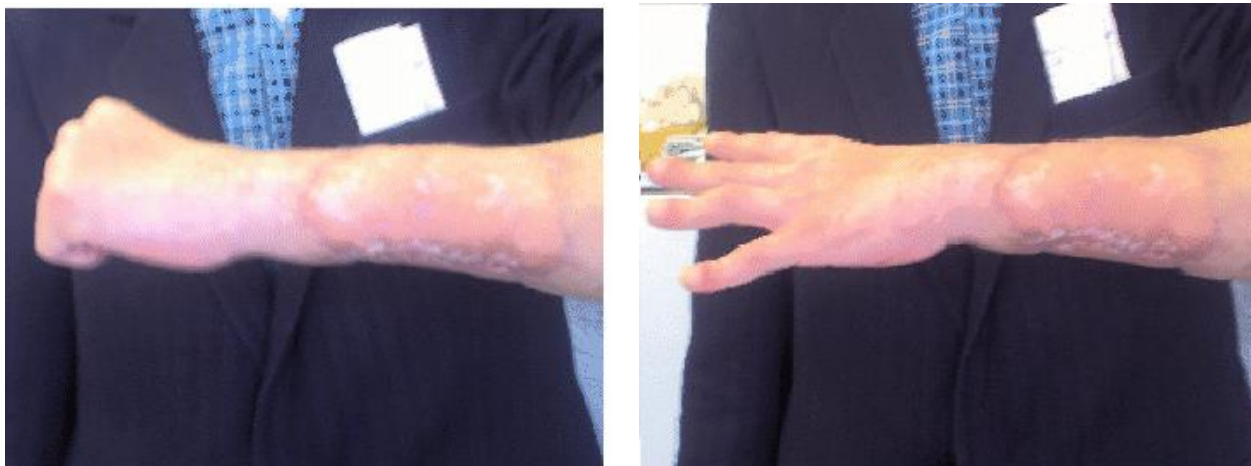

Рис. 56-57. Тот же б-ной через два года после первично-реконструктивной операции. Кожный покров восстановлен, нарушения функции кисти и лучезапястного сустава нет.

3.3.5. Пластика лоскутами с осевым кровоснабжением

Пластика лоскутом с осевым типом кровоснабжения применялась при наиболее тяжелых ожогах с повреждением глубоких анатомических структур функционально активных областей с повреждением сухожилий, суставов, костей и сосудисто-нервных пучков. На основании своего опыта, мы пришли к заключению, что применение этого метода в наибольшей степени соответствует требованиям оптимизации течения раневого процесса при глубоких ожогах. В зависимости от локализации и глубины повреждения нами применялась пластика кожно-фасциальными, кожно-мышечными или мышечными лоскутами с аксиальным кровоснабжением.

3.3.5.1. Пластика паховым кожно-фасциальным лоскутом с аксиальным кровоснабжением

Одним из наиболее надежных методов закрытия раневых дефектов предплечья, лучезапястного сустава и кисти является пластика **паховым** кожно-фасциальным лоскутом на временной питающей ножке. Кровоснабжение лоскута обеспечивается поверхностной огибающей подвздошную кость артерией и сопутствующими венами. При необходимости кожная территория может быть расширена за счет включения зоны васкуляризации поверхностной нижней надчревной артерии. Включение в лоскут сосудистого пучка обеспечивает вариабельность его возможных размеров и конфигурации, большую устойчивость к инфекции, более высокую степень надежности.

Очень важно, чтобы лоскут был фиксирован без натяжения и перекрута, которые являются основными причинами гемодинамических нарушений. Под основание лоскута заводят дренажи для оттока раневого содержимого. Донорская рана ушивается узловыми швами, а при взятии больших лоскутов, шириной 15-20 см она закрывается путем комбинированной кожной пластики.

Важным обстоятельством, влияющим на исход операции, является иммобилизация конечности в послеоперационном периоде. С этой целью мы накладываем лигатуры на кожу кисти, предплечья, плеча, живота и грудной стенки, связывая их между собой. Это обеспечивает надежную фиксацию и относительно легко переносится больными. В течение первой послеоперационной недели больным назначался постельный режим. Через 5-7 дней после пластики мы начинали тренировку лоскута. Тренировка осуществлялась по методике, предложенной для лоскутов на временной питающей ножке.

Нами выполнено 6 операций пластики кожно-фасциальным паховым лоскутом с осевым типом кровоснабжения. У всех больных имелись тяжелые повреждения предплечья, лучезапястного сустава и кисти. Возможность формирования больших по размерам кожно-фасциальных паховых лоскутов, позволяла у всех больных восстановить кожный покров в трех локализациях за

одну операцию. Поэтому у 6 больных во время операций восстановлен кожный покров в области 18 локализаций.

Примером восстановления кожного покрова таким методом при тяжелом электроожоге может служить следующее клиническое наблюдение.

Б-ной Ш., 37 лет (и. б. 196708), на производстве получил электротравму, электроожог правой кисти и предплечья с поражением I пальца и I пястной кости. В институт переведен через 8 дней после травмы (рис. 58).

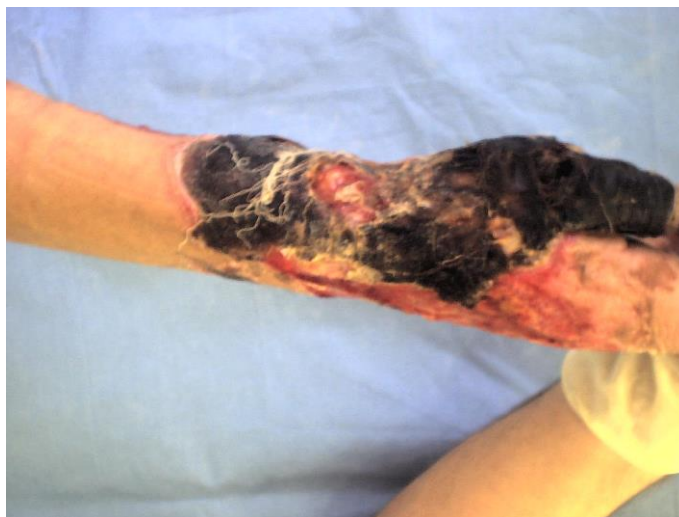

Рис. 58. Б-ной Ш. Электроожог правой кисти и предплечья через 8 дней после травмы.

С целью сохранения жизнеспособных глубоких структур при поступлении предпринята некрофасциотомия тыльной поверхности кисти, волярной поверхности кисти и предплечья с рассечением карпальной связки.

Через два дня больному выполнена некрэктомия, с полным удалением нежизнеспособного I пальца и пястной кости. При ревизии раны на предплечье и в области лучезапястного сустава выявлено поражение сухожилий поверхностных сгибателей оставшихся пальцев, лучевого, срединного и локтевого нервов, лучевой артерии, которая была перевязана выше уровня поражения (рис. 59).

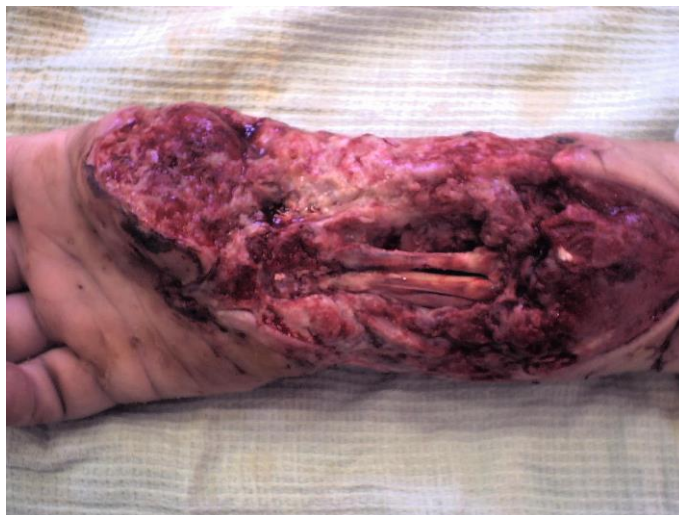

Рис. 59. Тот же б-ной. Снимок на операционном столе. Выполнена некрэктомия, удалены 1 палец и 1 пястная кость. В ране видны сухожилия сгибателей II-V пальцев кисти.

Учитывая сомнительность жизнеспособности глубоких структур после некрэктомии, пластику решено отложить на сутки. Раневой дефект укрыт аллотрансплантатами (рис. 60).

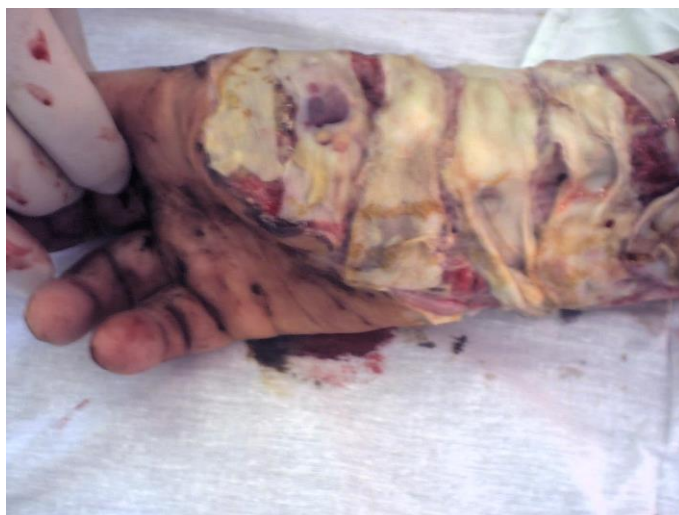

Рис. 60. Тот же б-ной. Снимок на операционном столе. Раны после некрэктомии укрыты аллотрансплантатами.

На следующий день обширный раневой дефект замещен паховым лоскутом включающим *a.circumflexa ilei superficialis*. Лоскут подшит к краям

раневого дефекта. Ножка лоскута свернута в трубку. Донорская рана ушита без натяжения (рис. 61).

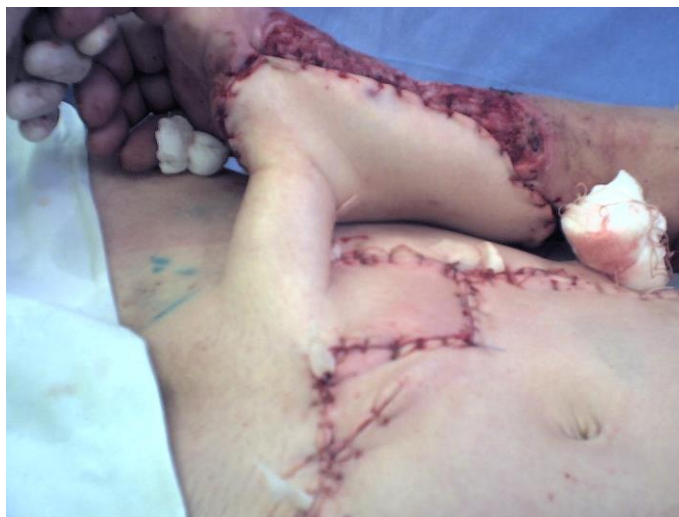

Рис. 61. Тот же б-ной. Снимок на операционном столе. Рана в области кисти, лучезапястного сустава и предплечья закрыта паховым лоскутом с осевым кровоснабжением.

Гранулирующие раны тыльной поверхности кисти закрыты расщепленными кожными трансплантатами.

Для объективной оценки возможности отсечения питающей ножки лоскута проводилось тепловизионное исследование по методике разработанной в институте. На основании данных тепловизионного исследования лоскут отсечен через четыре недели после операции. За счет трубчатой ножки лоскута сформирован мягкий остов первого пальца, что позволило не только сохранить кисть как анатомическую структуру, но и частично восстановить функцию схвата (рис. 62-64).

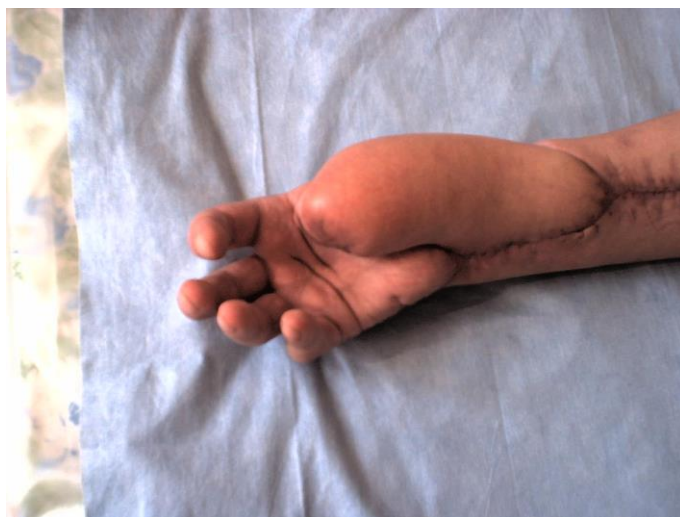

Рис. 62. Тот же б-ной. Из трубчатой ножки лоскута сформирован мягкий остов первого пальца.

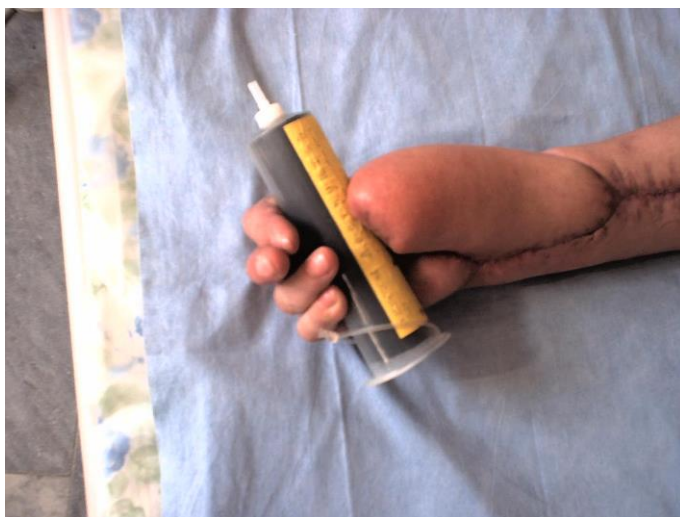
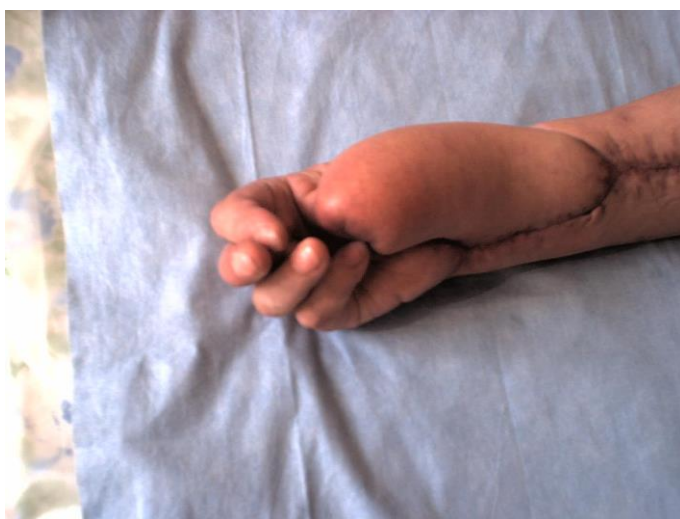
Рис. 63-64. Тот же б-ной при выписке. Частично восстановлена функция схвата.

3.3.5.2. Пластика кожно-мышечным и мышечным лоскутом с осевым кровоснабжением

Пластика мышечным лоскутом с осевым типом кровоснабжения применена нами у 10 больных (11 операций). Наиболее часто (в 7 случаях) мы применяли пластику одной из головок икроножной мышцы. Показанием к применению такой пластики был субфасциальный ожог области коленного сустава. Поражение коленного сустава нередко является причиной серьезных осложнений, заканчивающихся ампутацией нижней конечности. Применение традиционных методов восстановления кожного покрова при ожогах с повреждением глубоких анатомических структур этой локализации затруднено. Поэтому, пластику икроножным мышечным лоскутом при таких повреждениях, мы считаем методом выбора. Преимуществом этого метода пластики является осевой характер кровоснабжения головок икроножной мышцы, наличие у каждой из них собственной сосудисто-нервной ножки, достаточно большие размеры лоскута. Использование только мышечной порции лоскута, позволяет легко ушить донорскую рану и избежать косметического дефекта в реципиентной зоне, связанного с возвышением кожно-жировой порции лоскута над окружающими тканями. Гранулирующие раны, формирующиеся на обнаженной головке икроножной мышцы, укрываются дерматомными трансплантатами.

Пластика дефектов области коленного сустава лоскутом из икроножной мышцы нами выполнена в 7 наблюдениях. Некрозов лоскута не было. Функциональных нарушений со стороны стопы, связанных с утратой функции одной из головок икроножной мышцы не отмечено.

Примером использования икроножного мышечного лоскута для закрытия дефекта бедренной кости и области коленного сустава после тяжелого контактного ожога может служить следующее клиническое наблюдение.

Б-ной У., 48 лет (и.б. 195226), в быту получил контактный субфасциальный ожог правого бедра и области коленного сустава с поражением

седалищного нерва, бедренной кости и коленного сустава. В институт травматологии поступил через две недели после травмы (рис. 65).

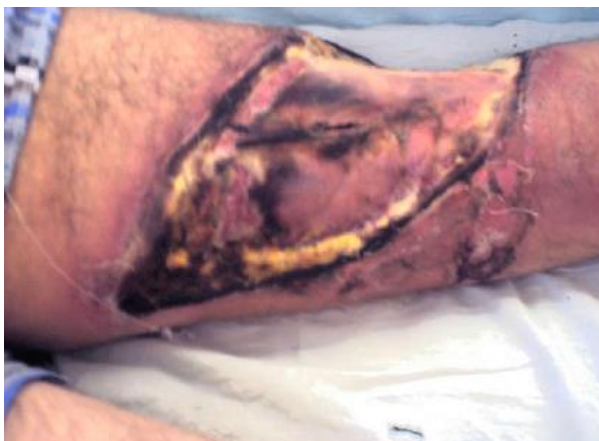

Рис. 65. Б-ной У. Контактный глубокий ожог правого бедра и области коленного сустава через две недели после травмы. На задней поверхности правого бедра имеется светлый, влажный струп, некротизированные мышцы и жировая клетчатка.

Через три дня после поступления больному выполнена некрэктомия, при которой выявлено повреждение бедренной кости на протяжении 20 см, обнажение сосудисто-нервного пучка, повреждение суставной капсулы коленного сустава. Произведена остеонекрэктомия бедренной кости, она оказалась поврежденной до половины диаметра. Для закрытия костного дефекта и поврежденного коленного сустава, выкроен лоскут внутренней головки икроножной мышцы (рис. 66).

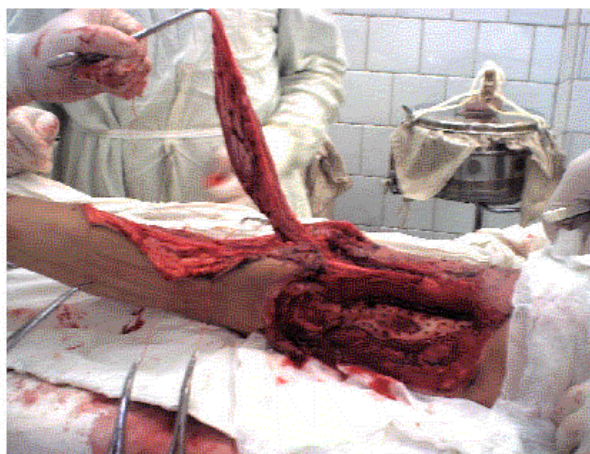


Рис. 66. Тот же б-ной. Снимок на операционном столе. После остеонекрэктомии для закрытия бедренной кости и коленного сустава выкроен лоскут из внутренней головки икроножной мышцы.

Обнаженные бедренная кость и коленный сустав закрыты икроножным мышечным лоскутом с аксиальным кровоснабжением (рис. 67).

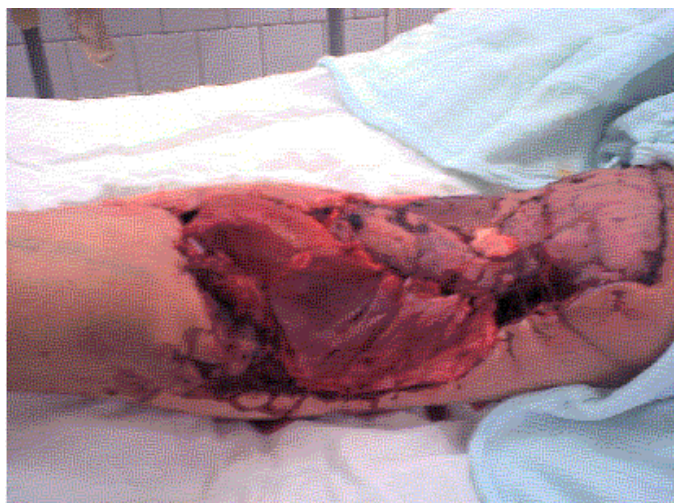

Рис. 67. Тот же б-ной. Снимок на операционном столе. Дефект бедренной кости и капсулы коленного сустава закрыт внутренней головкой икроножной мышцы.

Через пять дней после операции мышечный лоскут укрыт свободными кожными трансплантатами, которые прижили полностью.

При контрольном осмотре через год функция конечности не нарушена (рис. 68).

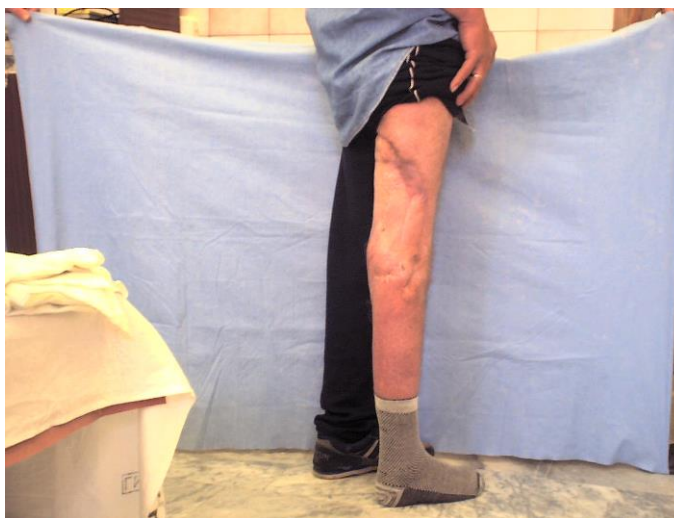

Рис. 68. Тот же б-ной, отдаленный результат через год. Кожный покров восстановлен, функция нижней конечности не нарушена.

У другого пациента из этой группы, повреждение коленного сустава сочеталось с остеонекрозом большеберцовой кости.

Б-ной Е., 33 лет (и.б. № 196818), получил электротравму, электроожог головы, кистей, обоих предплечий, правой голени на площади 3% поверхности тела. Лечился в одной из районных больниц, через шесть дней переведен в институт.

При поступлении в средней трети правой голени имеется дефект мягких тканей, дном которого является большеберцовая кость на протяжении 3 см. В верхней трети правой голени с переходом на область коленного сустава, имеется плотный струп в проекции собственной связки надколенника, которая повреждена (рис. 69).

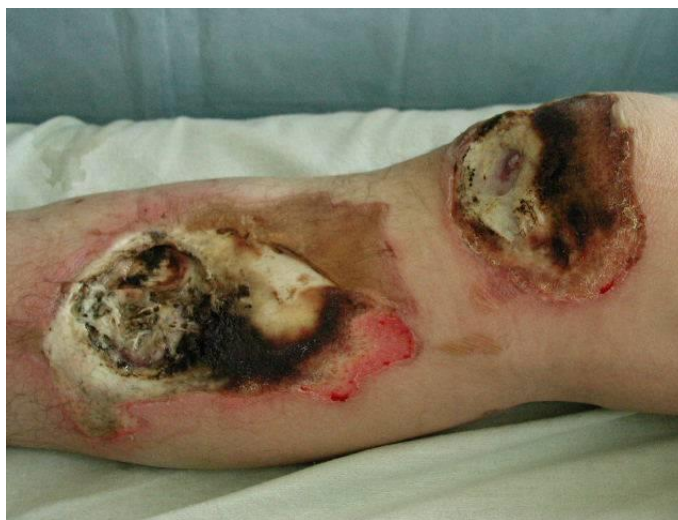

Рис. 69. Б-ной Е. Электроожог правой голени и области коленного сустава через шесть дней после травмы. В средней трети правой голени имеется дефект мягких тканей, дном которого является большеберцовая кость на протяжении 3 см. В верхней трети правой голени с переходом на область коленного сустава, имеется плотный струп в проекции собственной связки надколенника.

Через три недели после травмы по поводу электроожога верхней трети голени и области коленного сустава выполнена некрэктомия, при которой выявлено поражение надколенника, собственной связки надколенника, суставной капсулы коленного сустава, большеберцовой кости. Произведена

остеонекрэктомия правого надколенника, правой большеберцовой кости (рис. 70).

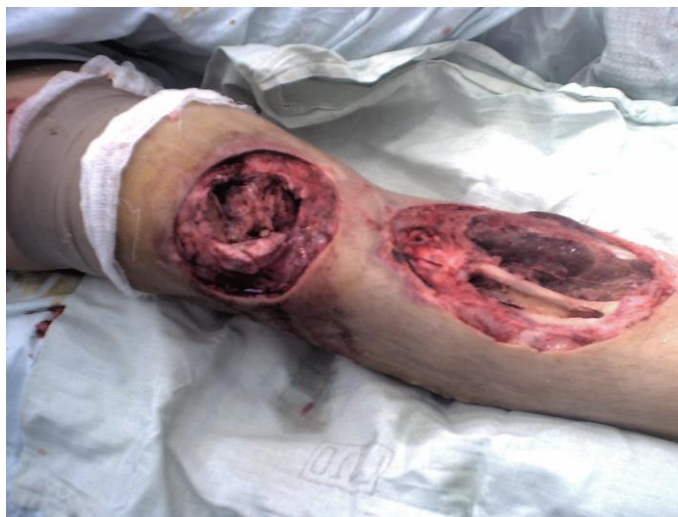

Рис. 70. Тот же б-ной. Снимок на операционном столе через три недели после травмы. Выполнена некрэктомия собственной связки надколенника, суставной капсулы коленного сустава. Произведена остеонекрэктомия правого надколенника, правой большеберцовой кости.

Для закрытия дефекта области коленного сустава выкроен лоскут из внутренней головки икроножной мышцы, а для укрытия костного дефекта большеберцовой кости мобилизована камбаловидная мышца (рис. 71).

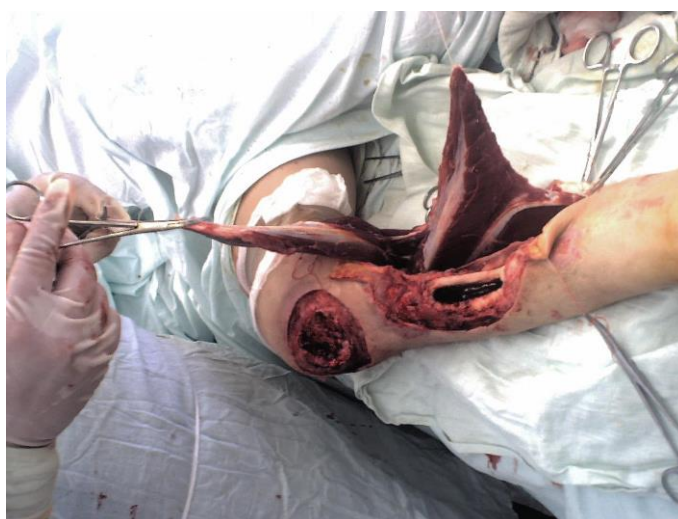


Рис. 71. Тот же б-ной. Снимок на операционном столе. Для закрытия дефекта в области коленного сустава выкроен лоскут из внутренней головки икроножной мышцы, а для укрытия костного дефекта большеберцовой кости мобилизована камбаловидная мышца.

За счет мышечных лоскутов с аксиальным кровоснабжением закрыты поврежденные глубокие анатомические структуры - суставная капсула коленного сустава, надколенник, собственная связка надколенника, большеберцовая кость (рис. 72).

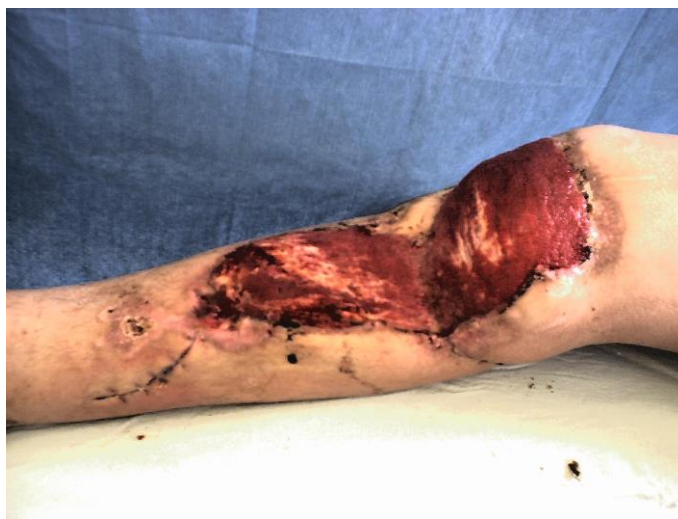

Рис 72. Тот же б-ной через три дня после пластики. Поврежденные глубокие анатомические структуры укрыты мышечными лоскутами.

Образовавшиеся гранулирующие раны на голени и в области коленного сустава через три дня были укрыты свободными кожными (0,4 мм) трансплантатами (рис. 73).

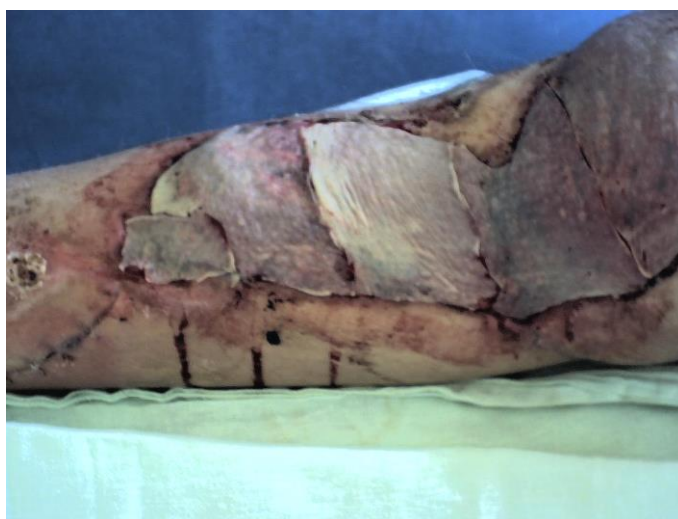

Рис. 73. Тот же б-ной. Снимок на операционном столе. Мышечные лоскуты укрыты расщепленными кожными трансплантатами толщиной 0,4 мм.

С полностью восстановленным кожным покровом, сгибательно-разгибательной контрактурой правого коленного сустава больной выписан на амбулаторное лечение (рис. 74).

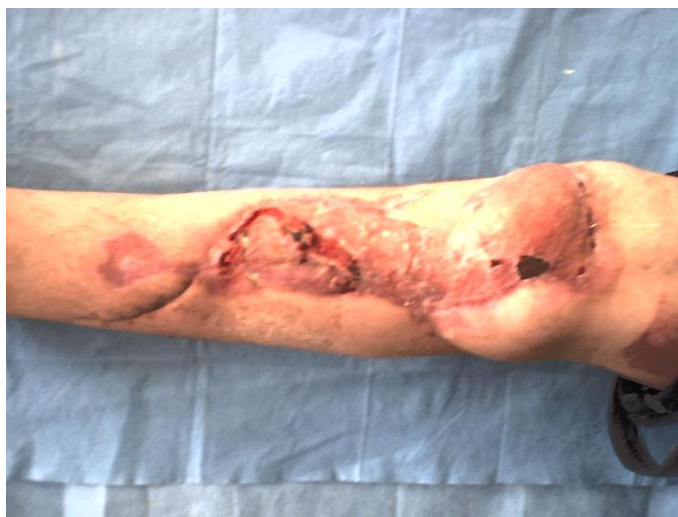

Рис. 74. Тот же б-ной перед выпиской. Кожный покров восстановлен.

При контрольном осмотре через год после травмы движения в правом коленном суставе в полном объеме (рис. 75-76).

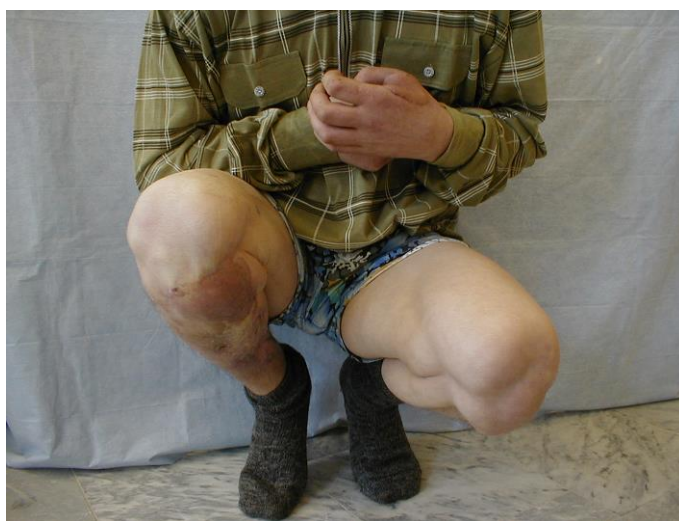
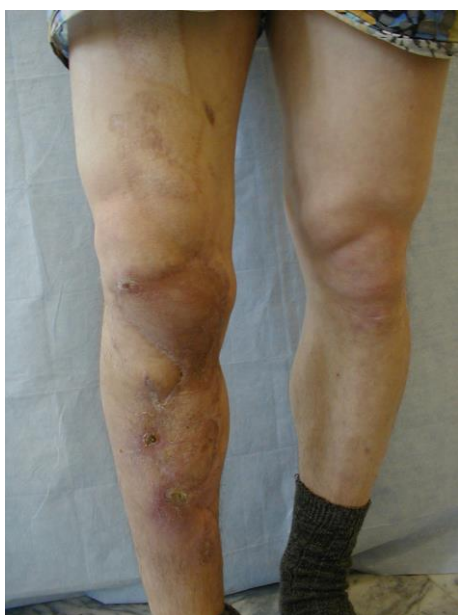
Рис. 75-76. Тот же б-ной, отдаленный результат через год. Движения в коленном суставе в полном объеме

Трем больным, получившим тяжелые субфасциальные ожоги плечевого, локтевого суставов и плеча, применена пластика торакодорзальным лоскутом. У одного из них – кожно-мышечным. Этот лоскут отличается постоянством ангиоархитектоники – сосудистая ножка лоскута представлена грудоспинной артерией, сопутствующей веной и собственным двигательным нервом. Длина ножки составляет 8-11 см, диаметр артерии колеблется от 1,2 до 3 мм. Лоскут включает широчайшую мышцу спины и расположенную над ней кожу. При наличии показаний можно применять мышечный лоскут без включения кожи, что придает лоскуту большую пластичность. По своим размерам лоскут широчайшей мышцы спины является одним из наиболее крупных осевых лоскутов. За счет больших его размеров, нам удалось у 3 больных одновременно восстановить кожный покров над поврежденными плечевым, локтевым суставами и плечевой костью (в области 9 локализаций). Некроза лоскута нами не отмечено ни у одного больного.

Примером пластики торакодорзальным мышечным лоскутом при повреждении плечевого, локтевого суставов и плечевой кости может служить следующее клиническое наблюдение.

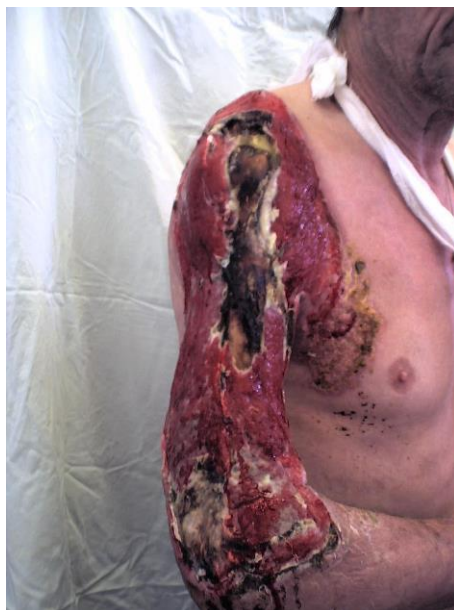

Рис. 77. Б-ной Г. При поступлении. Субфасциальный ожог правой верхней конечности, с остеонекрозом плечевой кости включая головку (18 дней после травмы)

Б-ой Г., 64 лет (и.б. № 195899) поступил в 1 ожоговое отделение по поводу гранулирующих ран области правого плеча и надплечья на площади 6% поверхности тела, остеонекроза плечевой кости и ее головки до локтевого сустава на 0.5 диаметра после контактного ожога. Травма получена в быту. На протяжении 20 дней больной проходил лечение в одной из ЦРБ, где проводилось консервативное лечение (рис. 77).

Через два дня после поступления в ожоговое отделение выполнена операция аутодермопластики гранулирующих ран вокруг остеонекроза плечевой кости на площади 4% поверхности тела. Трансплантаты на 60% прижили (рис. 78).

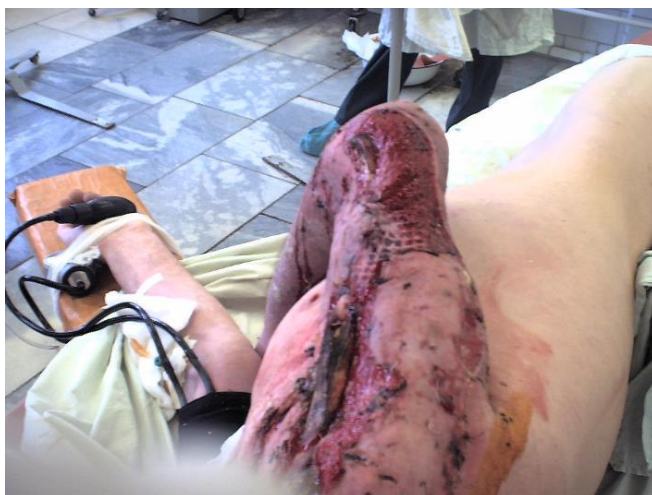

Рис. 78. Тот же б-ной после предпринятой аутодермопластики. Уменьшена площадь ожоговых ран.

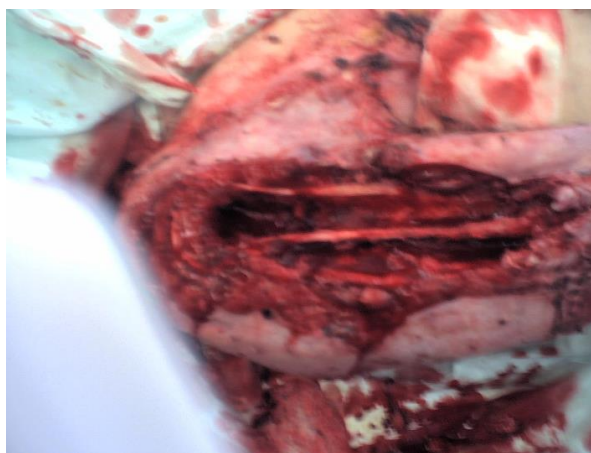


Рис. 79. Тот же б-ной. Снимок на операционном столе. Выполнена некрэктомия, остеонекрэктомия плечевой кости на половину диаметра на протяжении 30 см.

Далее выполнена операция, включающая некрэктомию, остеонекрэктомию, а также произведена резекция плечевой кости на половину диаметра на протяжении 30 см (рис. 79).

Для закрытия дефекта правой плечевой кости, области плечевого и локтевого суставов выполнена пластика торакодорзальным мышечным лоскутом с аксиальным кровоснабжением (рис. 80).

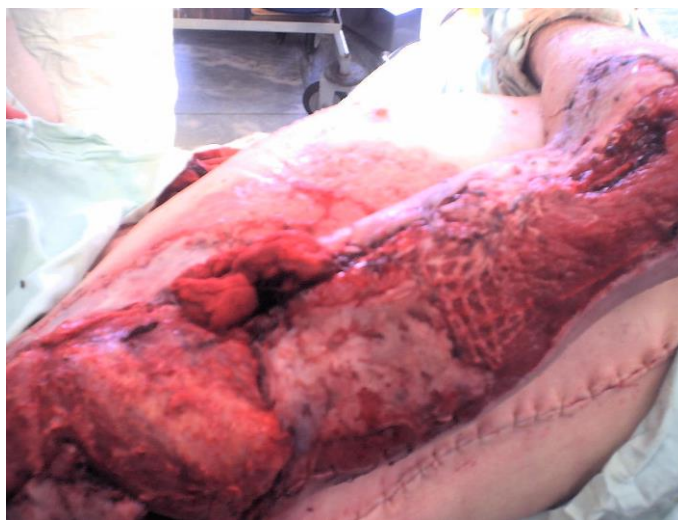

Рис. 80. Тот же б-ной. Снимок на операционном столе. Дефект области плечевого и локтевого сустава закрыт лоскутом из широчайшей мышцы спины.

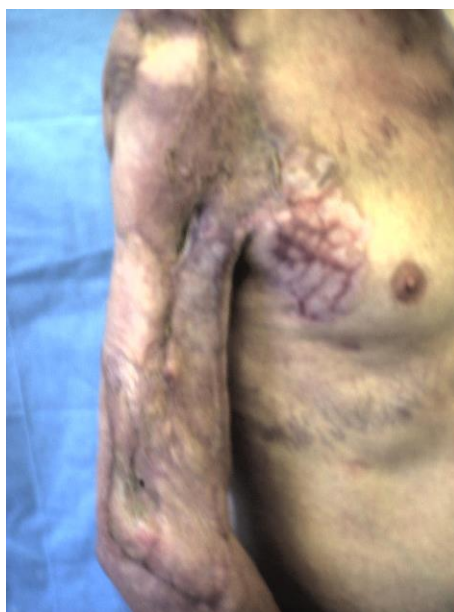

Рис. 81. Тот же б-ной при выписке. Кожный покров восстановлен.

В послеоперационном периоде мышечный лоскут прижил на большем протяжении. Однако в верхней трети плечевой кости обнаружен оставшийся

некротизированный участок плечевой кости на протяжении 5 см. В связи с этим выполнена операция его остеонекрэктомии и аутодермопластики на мышечный лоскут и мозаичные гранулирующие раны области правого плеча. Трансплантаты полностью прижили, и кожный покров был восстановлен (рис. 81).

При контрольном осмотре через 1,5 года восстановлена функция кисти и локтевого сустава правой верхней конечности, в плечевом суставе имеются качательные движения (рис. 82-83).

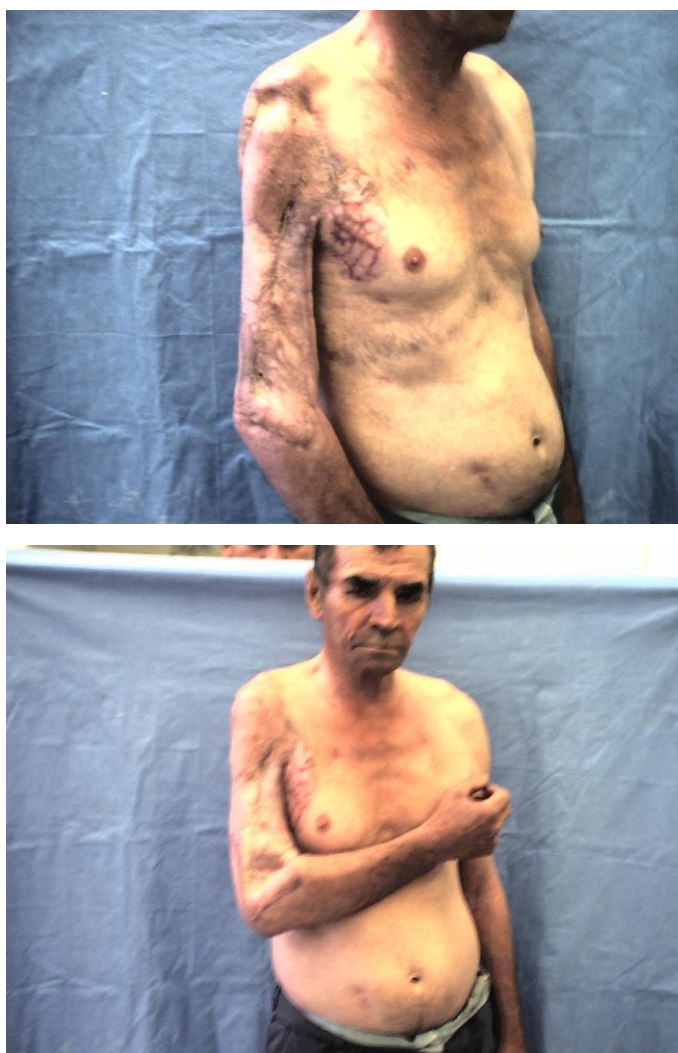


Рис. 82-83. Тот же б-ной, отдаленный результат через полтора года. Восстановлена функция правого локтевого сустава и кисти, в плечевом суставе движения качательные.

3.3.5.3. Пластика лоскутами на микрососудистых анастомозах

Пластика лоскутами на микрососудистых анастомозах (МСА) применялась нами у трех больных. Торако-дорзальный кожно-фасциальный лоскут у одного больного использовался для закрытия обнаженных сухожилий области предплечья и лучезапястного сустава, у другого – для закрытия дефекта в области поврежденной большеберцовой кости. Одному больному для закрытия ран предплечья и области лучезапястного сустава использован лопаточный кожно-фасциальный лоскут. Применение лоскутов на МСА позволило восстановить кожный покров за три операции в области пяти локализаций.

Резюме по главе

Единственным методом лечения больных с ожогами с повреждением глубоких анатомических структур является хирургический. Оперативное лечение пациентов с ограниченными субфасциальными ожогами необходимо начинать как можно раньше. При обширных по площади ожогах хирургическое лечение необходимо начинать сразу после стабилизации витальных функций. Основной целью хирургического лечения следует считать скорейшее восстановление кожного покрова, сохранение конечностей и их функции. Для профилактики инфекционных и функциональных осложнений хирургическое лечение должно начинаться с удаления нежизнеспособных тканей (некрэктомии).

Для восстановления кожного покрова при поражении глубоких анатомических структур (сухожилия, суставы, кости, сосудисто-нервные пучки) целесообразно использовать различные виды пластики (местной, комбинированной, лоскутом на питающей ножке, лоскутом с осевым типом кровоснабжения и на микрососудистых анастомозах). Показания к использованию того или иного способа пластики определяются в зависимости от локализации и характера поражения анатомических структур. Свободная кожная пластика выполняется при глубоких ожогах с повреждением подкожной клетчатки, фасций и мышц.

Большое внимание необходимо уделять наблюдению за трансплантатами в послеоперационном периоде и своевременной коррекции возникающих ишемических и инфекционных осложнений. В случаях, когда раннее выполнение реконструктивных операций не обеспечило адекватного восстановления функции, необходимо производить повторные вмешательства с использованием других способов пластики. При необратимых разрушениях конечностей или их сегментов вынужденно производятся ампутации.

ГЛАВА 4

ОЦЕНКА ЭФФЕКТИВНОСТИ ПРИМЕНЕНИЯ НОВОГО АЛГОРИТМА ЛЕЧЕНИЯ БОЛЬНЫХ С ГЛУБОКИМИ ОЖОГАМИ

4.1 Критерии оценки результатов лечения

Изучение литературы по хирургическому лечению ожогов с повреждением глубоких анатомических структур показало, что единых подходов к оценке его эффективности до настоящего времени не существует. Каждый автор придерживается своих критериев, что делает невозможным объективно сравнивать результаты использования различных методов кожной пластики.

Наиболее часто, отечественные авторы в качестве основного критерия оценки результатов лечения используют показатель инвалидизации. Среди всех причин первичного выхода на инвалидность, ампутации конечностей или их сегментов, обширные остеонекрозы вследствие тяжелой термической или электротравмы составляют 18%.

Критерии оценки отдаленных результатов лечения ожогов с поражением глубоких анатомических структур, используемые различными авторами, представлены в таблице 10.

Таблица 10

<i>Авторы</i>	<i>n</i>	<i>Основные критерии оценки</i>	<i>Отдаленные результаты</i>		
			<i>Хорошие</i>	<i>Удов- летвори- тельные</i>	<i>Плохие</i>
Фисталь Э. Я.	134	Инвалидизация	Инвалидизация 49,2%		
Кичемасов С. Х.	109	Функциональные и косметические	87 (79,8%)	12 (11,0%)	10 (9,2%)
Гусак В. К.	174	Инвалидизация	Инвалидизация 60,3%		
Наши наблюдения	153	Анатомические и функциональные	58 (37,9%)	86 (56,2%)	9 (5,9%)
			Инвалидизация 43,2%		

Э. Я. Фисталь (1988) в своей работе оценивал отдаленные результаты лечения больных с высоковольтными (84) и низковольтными (50) ожогами. Критерием оценки отдаленных результатов он считает процент инвалидизации, который составил 49,2% [44].

С. Х. Кичемасов (1990) проводил оценку отдаленных результатов лечения больных с ожогами с повреждением глубоких анатомических структур при использовании одного метода восстановления кожного покрова – пластики лоскутами с осевым типом кровоснабжения, включая лоскуты на микрососудистых анастомозах [59]. При оценке отдаленных исходов главным являлось то, в какой мере достигнута цель лечения – функциональный и косметический результат, позволяющий хотя бы частично вернуть утраченную функцию или улучшить косметический результат в этой области. К хорошим результатам он относил такие исходы, при которых полностью приживший лоскут не ограничивал движений в суставах, не был избыточным, мало отличался от окружающих тканей. Удовлетворительные исходы отмечены у больных, у которых поставленная цель лечения полностью не достигнута. У них отмечались ограничения движений в суставах или избыток лоскута, требовавшие коррекции. К неудовлетворительным исходам отнесено неполное приживание лоскута или формирование длительно незаживающих ран в области пластики.

В работе В.К. Гусак и соавт. (2000) включены больные с субфасциальными ожогами до 20% поверхности тела [42]. Отдаленные результаты они оценивали по признаку инвалидности, которые выявлены у 60,3% пациентов.

При оценке отдаленных исходов мы учитывали анатомические и функциональные результаты.

В качестве анатомических критериев учитывались: восстановление целостности, формы и положения конечности или поврежденной области.

При оценке функциональных критериев отмечалось сохранение объема движений в суставах поврежденной конечности, опороспособности конечности, восстановление защитной функции кожи и наличие трофических нарушений.

Полученные результаты оценивались как хорошие, удовлетворительные и неудовлетворительные.

Хорошими мы считали результаты, при которых происходило полное, или почти полное анатомическое и функциональное восстановление поврежденного участка. К удовлетворительным относили сохранение анатомического образования с неполным восстановлением функции. Ампутации конечностей расценивались как неудовлетворительные результаты.

Изучение отдаленных результатов оперативного лечения ожогов с повреждением глубоких анатомических структур проводили в зависимости от локализации ожогов, сроков начала лечения с момента травмы и способов хирургического лечения.

4.2 Результаты лечения в зависимости от локализации ожога

Отдаленные результаты лечения изучены у 74 больных, что составило 58,7% от 126 наблюдавшихся пациентов. У 74 больных имелись ожоги с повреждением глубоких анатомических структур в области 153 локализаций (64,3% от общего числа глубоких ожогов). Сроки наблюдения составили от 1 до 3 лет.

Оценка отдаленных результатов лечения в зависимости от локализации повреждения представлена в таблице 11.

Отдаленные результаты оперативного лечения глубоких ожогов области головы и лица прослежены в 3 из 6 наблюдений, во всех случаях получены хорошие результаты. При этом достигнуто полное анатомическое и функциональное восстановление кожного и волосяного покрова.

Отдаленные результаты лечения ожогов с поражением глубоких анатомических структур верхних конечностей прослежены в 98 наблюдениях из 121 (81%). Хорошие результаты получены в 26 (26,5%) наблюдениях. Они

характеризовались восстановлением полного объема движений в суставах, сохранением формы и положения поврежденной конечности.

Таблица 11

Отдаленные результаты лечения в зависимости от локализации ожогов с повреждением глубоких анатомических структур

Локализация Повреждения	Количество наблюдений	Отдаленные результаты			Всего:
		Хорошие	Удовлетво рительные	Плохие	
Голова	2	2	-	-	2
Лицо	1	1	-	-	1
Плечевой сустав	3	-	3	-	98 Верхняя конеч- ность
Плечо	21	7	12	2	
Локтевой сустав	6	2	4	-	
Предплечье	18	6	10	2	
Лучезапястный сустав	24	6	18	-	
Кисть	26	5	21	-	
Туловище	5	5	-	-	5
Ягодичная, крестцовая область	1	1	-	-	1
Т/б сустав	1	-	1	-	46 Нижняя конеч- ность
Бедро	16	8	5	3	
Коленный сустав	5	2	3	-	
Голень	18	9	7	2	
Стопа, г/с сустав	6	4	2	-	
Всего:	153	58	86	9	153
%	100	37,9	56,2	5,9	100

Удовлетворительные результаты отмечены после восстановления кожного покрова в области 68 (69,4%) локализаций. В этих наблюдениях имелись артрогенные или рубцовые контрактуры суставов верхней конечности или полное отсутствие движений после артрореза. Артрорез в функционально выгодном положении выполнялся в 8 наблюдениях (3 – локтевого сустава, 3 – плечевого сустава и 2 – лучезапястного сустава). Отдаленные результаты лечения этих больных нами расценены как удовлетворительные, так как,

несмотря на сохранение конечности как анатомического образования, ее функция была ограничена.

Отдаленные результаты оперативного лечения глубоких ожогов нижних конечностей прослежены в 46 наблюдениях (65,7% от общего их количества). Хорошие результаты получены в 23 из них. При этом достигнуто полное восстановление анатомической формы и функции в области повреждения. Удовлетворительные исходы отмечены в 18 наблюдениях. У этих больных имелись контрактуры различных суставов, которые связаны с первичным повреждением костей, связочного аппарата, суставных капсул. В одном наблюдении был выполнен артродез коленного сустава, трижды - голеностопного сустава. Опороспособность конечности в этих случаях была сохранена.

Отдаленные результаты хирургического лечения больных с ожогами с повреждением глубоких анатомических структур туловища (5) и ягодично-крестцовой области (1) прослежены в 6 наблюдениях из 32 (18,7%). Во всех из них был получен хороший результат.

Все неудовлетворительные результаты констатированы в результате ампутации. Ампутация верхней конечности выполнялась у 4 пациентов: дважды - на уровне предплечья и дважды на уровне плеча, на нижней конечности - в 5 наблюдениях: на уровне бедра (3) и голени (2). Ампутации выполнялись по жизненным показаниям, при необратимых разрушениях сегментов конечности.

Таким образом, хорошие отдаленные результаты хирургического лечения ожогов IV степени составили 37,9% (58 наблюдений), удовлетворительные – 56,2% (86 наблюдений). Неудовлетворительные результаты отмечены в 5,9% (9 наблюдений).

4.3 Результаты раннего и отсроченного хирургического лечения субфасциальных ожогов

Отдаленные результаты лечения в зависимости от сроков его начала представлены в таблице 12.

Отдаленные результаты в зависимости от сроков начала хирургического лечения

Сроки начала хирургического лечения	Общее количество наблюдений	Отдаленные результаты		
		Хорошие	Удовлетворительные	Неудовлетворительные
До 14 дней	108	40 (37,1%)	59 (54,6%)	9 (8,3%)
От 15 до 30 дней	36	12 (33,3%)	24 (66,7%)	--
Более 30 дней	9	6 (66,7%)	3 (33,3%)	--
Всего:	153	58 (37,9%)	86 (56,2%)	9 (5,9%)

При начале лечения в первые две недели после травмы, процент хороших результатов (37,1%) немного превышает таковой при начале лечения через 15 – 30 дней (33,3%). Большее количество удовлетворительных результатов (54,6%), по сравнению с хорошими объясняется характером травмы у этих больных. В ранние сроки оперировались больные с наиболее тяжелыми повреждениями глубоких анатомических структур, локализованными в области суставов. Применение у этих больных раннего реконструктивного лечения, во многих случаях, позволило сохранить конечность и ее функцию.

Все неудовлетворительные результаты лечения получены при начале лечения в первые две недели. Это объясняется экстренным характером операций ампутации при тотальной гибели конечности или ее сегмента, которые выполнялись в ранние сроки.

Преобладание удовлетворительных результатов над хорошими сохраняется в случае начала лечения в сроки от 15 до 30 дней. В эту группу вошли больные, госпитализированные в более поздние сроки после травмы. Характер проводимого лечения или полное его отсутствие до поступления в институт, у этой категории больных определил большое количество удовлетворительных исходов в этой группе.

Хирургическое лечение больных поступивших через 30 дней и более после травмы, давало в большинстве хорошие исходы. Это объясняется характером повреждения у этих больных. В большинстве (6 пациентов), это были пострадавшие с локальными остеонекрозами после ожогов с повреждением глубоких анатомических структур, локализованными вне функционально активных областей (предплечье, голень, голова).

Полученные результаты, свидетельствуют о том, что основным прогностическим фактором является локализация глубокого ожога и характер повреждения глубоких анатомических структур. При повреждении головы, туловища, ягодичной области, голени в основном были получены хорошие отдаленные результаты. При локализации ожогов на кисти и в области крупных суставов получены преимущественно удовлетворительные отдаленные результаты.

Таким образом, первичное реконструктивное хирургическое лечение субфасциальных ожогов с повреждением глубоких анатомических структур в области суставов должно быть начато как можно раньше. При локальных повреждениях вне функционально активных областей реконструктивные операции могут быть предприняты и в более поздние сроки после травмы.

4.4 Результаты эффективности хирургического лечения в зависимости от примененного метода кожной пластики

В литературе при анализе отдаленных результатов лечения больных с ожогами с повреждением глубоких анатомических структур мало внимания уделяется исходам в зависимости от примененного метода хирургического вмешательства.

Мы провели анализ отдаленных результатов лечения больных в зависимости от методов кожной пластики, который приведен в таблице 13.

Отдаленные результаты хирургического лечения ожогов с повреждением глубоких анатомических структур с использованием местной кожной пластики прослежены в 16 наблюдениях. В 14 из них получены хорошие, в двух - удовлетворительные результаты. Кожный покров, восстановленный с

применением местной кожной пластики, обладает хорошей подвижностью, достаточно устойчив к механической нагрузке, что особенно важно при устранении дефекта кожи над обнаженной костью. Кроме того, кожный покров восстановленный по данной методике не отличается по внешнему виду, толщине, текстуре от окружающих тканей.

Таблица 13

Отдаленные результаты лечения больных с субфасциальными ожогами в зависимости от метода хирургического лечения

Методы хирургического лечения	Число наблюдений	Отдаленные результаты		
		Хорошие	Удовлетворительные	Неудовлетворительные
Местная кожная пластика	16	14	2	--
Свободная кожная пластика	80	25	55	--
Комбинированная кожная пластика	7	3	4	--
Лоскутная пластика	26	10	16	--
Пластика лоскутами с аксиальным кровоснабжением	14	6	8	--
Пластика лоскутами на микрососудистых анастомозах	1	--	1	--
Ампутации	9	--	--	9
Всего:	153	58	86	9

Отдаленные результаты использования свободной кожной пластики, применявшейся для укрытия обнаженных глубоких структур (фасции, мышцы), прослежены в области 80 локализаций. Хорошие результаты получены при

пластике на мышцы в 25 наблюдениях. Удовлетворительные исходы отмечены в 55. В четырех из них свободная кожная пластика выполнялась на обнаженные сухожилия и в двух – на обнаженные кости. Удовлетворительные отдаленные результаты при выполнении аутодермопластики на мышцы и фасции, связаны, прежде всего, с анатомическими нарушениями в области повреждения. Кожный покров, восстановленный этим методом, обычно не соответствует окружающему, подвержен рубцовым изменениям и не восстанавливает контуры в области глубокого изъяна.

Исходы комбинированной кожной пластики прослежены в 7 наблюдениях. Хорошие отдаленные результаты получены при пластике в области предплечья (2) и голени (1) в 3 наблюдениях. Удовлетворительные – в четырех случаях (по 2 - для лучезапястного и голеностопного суставов). Этот метод позволяет укрывать обнаженные глубокие структуры кожно-жировым лоскутом, а оставшиеся раны на других участках, замещаются расщепленными кожными трансплантатами. Этот вид пластики позволяет создать полноценный кожный покров над поврежденными глубокими анатомическими структурами и тем самым, предотвращает развитие тяжелых функциональных нарушений в области повреждения.

Пластика лоскутом на питающей ножке преимущественно выполнялась при обнажении и повреждении сухожилий, суставов и костей в области предплечья, лучезапястного сустава и кисти, области локтевого сустава. Отдаленные результаты применения этого метода прослежены в 26 наблюдениях. В 10 из них отдаленный результат был расценен нами как хороший и в 16 – как удовлетворительный. Удовлетворительные отдаленные результаты при использовании пластики лоскутом на питающей ножке отмечены при локализации ожога с повреждением глубоких анатомических структур в области лучезапястного сустава и суставов кисти. Они связаны с тяжелыми первичными повреждениями глубоких анатомических структур в этих областях. Применение этого вида пластики позволило избежать грозных осложнений, а в ряде случаев – сохранить конечность или ее сегмент.

Отдаленные результаты пластики лоскутами с аксиальным кровоснабжением прослежены в 14 наблюдениях. Этот вид пластики применялся нами при наиболее тяжелых повреждениях, локализованных в области крупных суставов. Исходы восстановления кожного покрова над поврежденным коленным (3), плечевым (1), лучезапястным (2) суставом оказались хорошими.

Удовлетворительные результаты лечения при использовании этих методов отмечены в 8 наблюдениях, они были связаны с первичным повреждением костей и связочного аппарата суставов. Применение лоскутов с аксиальным кровоснабжением в этих локализациях при тяжелейших повреждениях и частичных разрушениях плечевого (3 случая), локтевого (1), лучезапястного (2) и коленного (2) суставов позволило избежать ампутаций конечностей.

Отдаленный результат пластики лоскутом на микрососудистых анастомозах прослежен у одного больного, у которого был использован лопаточный кожно-фасциальный лоскут для устранения дефекта в области лучезапястного сустава, и был расценен нами как удовлетворительный, так как у больного в связи с первичным повреждением лучезапястного сустава в нем сформировалась сгибательная контрактура II степени.

Таким образом, отдаленные результаты хирургического лечения изучены у 74 больных (58,7%) с субфасциальными ожогами в области 153 локализаций (64,3%). Хорошие и удовлетворительные результаты получены в 94,1%.

У семи больных при ампутации 9 конечностей (5,9%) нами были констатированы неудовлетворительные исходы, которые были связаны с необратимыми первичными разрушениями сегмента конечности.

Признаки инвалидности были установлены у 32 пострадавших в изучаемой группе, что составило 43,2%.

Тяжесть первичного разрушения глубоких анатомических структур при ожоге с повреждением глубоких анатомических структур в момент травмы, обуславливает большое количество осложнений и плохих исходов лечения этих больных. Применение раннего хирургического лечения с использованием первично-реконструктивных операций у пострадавших с глубокими ожогами,

позволяет избежать ампутаций поврежденных конечностей или их сегментов, снизить тяжесть функциональных нарушений.

ЗАКЛЮЧЕНИЕ

Ожоги представляют собой тяжелые повреждения, составляя от 4,6 до 8,0% от общего количества травм [12, 18, 36, 49, 62].

По материалам Донецкого ожогового центра, больные с глубокими ожогами составили 47,1% от общего числа больных с ожогами, в том числе с ожогами с повреждением глубоких анатомических структур - 18,1% [42]. В Киевском ожоговом центре локальные ожоги IV степени наблюдались в 3-7% случаев среди всех глубоких ожогов [84]. В институте хирургии им. А.В. Вишневского пострадавшие с локальными субфасциальными ожогами составили 5,4% от общего числа оперируемых в ожоговом центре больных [12, 115].

Гибель глубоких анатомических структур при ожогах с повреждением глубоких анатомических структур приводит к нарушению функции конечностей, тяжелым осложнениям, ампутациям конечностей и их сегментов, что обуславливает особую тяжесть течения таких повреждений и плохие функциональные исходы.

Тактика лечения пострадавших с глубокими ожогами, применяемая в большинстве лечебных учреждений страны, заключается в этапных некрэктомиях, остеонекрэктомиях и закрытии гранулирующих ран путем аутодермопластики.

Разработка в последние годы новых способов кожной пластики расширила возможности ранних реконструктивных операций при ожогах с повреждением глубоких анатомических структур.

Тем не менее, многие вопросы оперативного лечения больных с субфасциальными ожогами не решены. Нет единого мнения о сроках его начала и методах закрытия ран. Не разработаны показания к различным методам кожной пластики в зависимости от локализации глубокого ожога и характера повреждения глубоких анатомических структур. Результаты

оперативного лечения больных с субфасциальными ожогами не всегда удовлетворительны.

Цель исследования: разработка и оценка эффективности инновационной технологии оперативного лечения больных с глубокими ожогами, включающей выполнение декомпрессивных операций, некрэктомий и реконструктивно-пластических операций с целью сохранения функции опорно-двигательной системы.

Для достижения этой цели поставлены следующие задачи:

1. Обобщить опыт оперативного лечения больных с ожоговыми поражениями глубоких анатомических структур.
2. Создать комплексный алгоритм хирургического лечения глубоких ожогов, основанный на его персонификации и использовании новых устройств и способов лечения.
3. Проанализировать эффективность применения созданного алгоритма лечения больных с ожоговыми поражениями глубоких анатомических структур.
4. Изучить возможности ИК-тепловизионного исследования в оценке готовности кожного лоскута пересадке.

Поставленные задачи решены в ожоговом центре ФГБУ «ПФМИЦ» Минздрава России (ранее – Нижегородском НИИ травматологии и ортопедии), где в период с 2000 по 2015 годы проходили лечение 126 больных с субфасциальными ожогами (238 локализаций) на площади до 15% поверхности тела. Субфасциальные ожоги у 36 больных сочетались с менее глубокими ожогами, площадь которых составляла от 1 до 20% поверхности тела.

Причиной повреждения глубоких анатомических структур у 56 больных был контакт с горячими предметами, у 40 – пламя, у 23 – электроожоги, у 5 – химические ожоги и у двух – ожоги кипятком.

Этиология ожогов с повреждением глубоких анатомических структур часто определяла площадь и тяжесть повреждения глубоких анатомических структур. При контактных ожогах повреждение обычно было глубоким, но

ограниченным по площади. Глубокие ожоги пламенем характеризовались обширной площадью и сочетанием с поражениями меньшей глубины. Электроожоги сопровождались наиболее тяжелыми поражениями глубоких анатомических структур, иногда их полным разрушением. Химические ожоги и ожоги кипятком встречались реже, и вызывали повреждение глубоких структур только при длительном воздействии повреждающего агента.

При глубоких ожогах повреждение глубоких анатомических структур нередко наблюдалось в области нескольких локализаций, что требовало применения различных способов кожной пластики. Наиболее часто поражались верхняя – 50,8% (121 локализация) и нижняя – 29,4% (70) конечности. Голова и лицо повреждались в 15 наблюдениях (6,3%), крестцовая и ягодичная область - в 11 (4,7%); на туловище ожоги с повреждением глубоких анатомических структур отмечены в 21 наблюдении (8,8%). Всего у 126 больных глубокие ожоги были расположены в области 238 локализаций.

Ожоги с повреждением глубоких анатомических структур всегда требовали удаления некротизированных тканей. Некрэктомия производилась в различные сроки после травмы. Время выполнения эксцизии омертвевших тканей зависело от сроков поступления больных в институт после травмы и тяжести состояния.

Некрэктомия на 2–4 сутки после травмы, выполнялась у 16 больных с ограниченными субфасциальными ожогами. Некрэктомии на 4-14 день после ожога произведены 57 пациентам в области 125 локализаций. Остальным 46 больным некрэктомии были выполнены в более поздние сроки в связи с поздней госпитализацией или наличием сопутствующей патологии у пострадавших. Этапные некрэктомии выполнены 7 больным в области 21 локализации.

Глубина эксцизии зависела от повреждения анатомических структур. Некрэктомия при глубоких ожогах с повреждением подкожно-жировой клетчатки, мышечной ткани, сухожилий, сосудисто-нервных пучков выполнялась до жизнеспособных тканей (135 операций).

При повреждении костей и суставов производились остеонекрэктомии (33), резекции костей и суставов (19). При полном их разрушении - ампутации конечностей (13) и пальцев (17).

При проведении тангенциальной остеонекрэктомии долотом нередко отмечаются осложнения, связанные с удалением участка костной ткани на большую глубину, чем необходимо. Описаны случаи повреждения теменных костей в проекции сагиттального синуса с разрывом стенки синуса и развитием тяжелого кровотечения, а так же переломы трубчатых костей при выполнении остеонекрэктомии долотом.

Для профилактики этих осложнений, нами предложено устройство для удаления некротизированных участков костной ткани (свидетельство на полезную модель № 26924 от 10.01.2003). Этот инструмент позволяет регулировать толщину костной стружки и глубину проникновения режущей кромки, что повышает безопасность остеонекрэктомии и исключает образование осколков произвольной формы. Это устройство позволило резко снизить риск интраоперационных осложнений при проведении тангенциальной остеонекрэктомии.

Резекция костей и суставов производится у больных с тяжелыми ожогами с повреждением глубоких анатомических структур, локализованными в функционально активных зонах. Резекция пястных костей проводилась у 3 больных (4 пястные кости), межфаланговых суставов - у 4 пострадавших (6 суставов), лучезапястного сустава - у двух пациентов. Резекция плечевого и локтевого суставов предпринята у 3 пациентов (3 плечевых, 2 локтевых сустава), голеностопного - у одного, коленного – у одного. Сопоставление костей после резекции межфаланговых суставов и пястных костей осуществлялось металлическими спицами, а длинные трубчатые кости фиксировались аппаратами внешней фиксации. Резекции костей и суставов у 14 пациентов произведены в сочетании с местной или лоскутной пластикой. Эти операции мы считаем органосохраняющими, так как они позволили предотвратить у этих больных ампутацию конечности или ее сегмента.

При необратимых разрушениях конечностей и их сегментов вынужденно производились ампутации. У 10 больных ампутировано 17 пальцев. Особенностью ожоговой травмы кисти, особенно при электроожогах, является более тяжелое поражение костей, по сравнению с мягкими тканями. Поэтому, при ампутации пальцев для формирования адекватной культы, резекция костей производилась несколько проксимальней, чем мягких тканей. Удаление костной ткани кусачками приводило к их травматизации и, как следствие, к ишемическим осложнениям.

С целью профилактики этих осложнений, нами разработано устройство для остеонекрэктомии фаланг пальцев и пястных костей, позволяющее выполнять резекцию фаланг и пястных костей, не травмируя окружающие мягкие ткани (свидетельство на полезную модель № 20832 от 10 декабря 2001 г.).

Применение этого устройства позволяло производить резекцию фаланг пальцев и пястных костей внутри окружающих мягких тканей, сводя к минимуму их травматизацию и сохраняя максимальную длину культей. При выполнении ампутаций пальцев кисти это устройство позволило максимально сохранить функцию схвата, а пальцев стопы – опороспособность нижней конечности.

Ампутации конечностей при ожогах с повреждением глубоких анатомических структур выполнены у 9 больных, у которых ампутировано 13 конечностей. Из них 5 – в связи с высоковольтным электроожогом, 3 – с ожогом пламенем и 1 – вследствие контактного ожога. У четырех пострадавших ампутировано по две конечности: у двух больных по два бедра при ожогах пламенем, при электроожогах у одного – плечо и голень, у одного - предплечье и голень.

С целью объективной оценки глубины повреждения у всех больных при проведении некрэктомии иссеченные ткани направлялись на **гистологическое исследование**. Это позволило подтвердить, что у всех оперируемых больных

имелось повреждение глубоких анатомических структур (мышц, сухожилий, суставных капсул, сосудисто-нервных пучков, костей).

До и после эксцизии некротизированных тканей из раны брался мазок для **бактериологического исследования**. Результаты этого анализа показали отсутствие бактериологического роста во всех мазках, взятых после выполнения некрэктомии.

С целью восстановления кожного покрова и сохранения функции конечностей при ожогах с повреждением глубоких анатомических структур нами было предпринято 197 пластических операций. Единственным методом, предотвращающим ампутации и утрату функции конечностей, является укрытие обнаженных или поврежденных глубоких анатомических структур кровоснабжаемыми лоскутами, или различными лоскутами с подкожной клетчаткой. Пересадка сложных лоскутов при глубоких ожогах не всегда выполняема. Этому препятствуют два обстоятельства:

- 1) тяжесть состояния больного, обусловленная обширностью глубоких ожогов или сопутствующими заболеваниями;
- 2) технические трудности, связанные с дефицитом донорских мест для взятия сложных лоскутов.

Пластическое закрытие ожоговых ран является определяющим моментом в хирургическом лечении больных с ожогами с повреждением глубоких анатомических структур, непосредственные и отдаленные результаты которого в равной степени зависят от того, насколько своевременно и адекватно была восстановлена целостность кожного покрова.

Одним из наиболее предпочтительных методов восстановления полноценного кожного покрова при субфасциальных ожогах является пластика **местными тканями**. Этот вид пластики позволяет укрывать поврежденные глубокие структуры кожно-подкожными лоскутами из тканей, наиболее близких по толщине и текстуре к утраченным. Стремление к применению подобных операций объясняется их одноэтапностью и отсутствием

вынужденного положения больного. Однако возможности осуществления пластики местными тканями ограничены.

Пластика местными тканями выполнена в области 30 локализаций (30 операций). Основным критерием для выбора этого способа пластики был ограниченный ожог с повреждением глубоких анатомических структур.

Методы местной кожной пластики, используемые нами – это острая дермотензия, пластика створчатыми и ротационными лоскутами. Острая дермотензия использовалась при локальных ожогах на площади 30-50 см², ротационные лоскуты применялись при ограниченных ожогах, локализованных в проекции суставов, створчатые – при глубоких ожогах с запасом подвижных окружающих тканей.

Одной из наиболее сложных локализаций ожога с повреждением глубоких анатомических структур является крестцовая область. При ожогах, локализованных в этой области, нередко повреждается связочный аппарат и остистые отростки позвонков крестцового отдела. Повреждение этих анатомических структур требует создания над ними полноценного кожного покрова. Пластика расщепленным кожным трансплантатом после некрэктомии и остеонекрэктомии в этой области приводит в последующем к ишемическим осложнениям (изъязвлению трансплантатов, пролежням).

С целью профилактики этих осложнений нами разработан способ хирургического лечения ожогов с повреждением глубоких анатомических структур этой области.

Способ хирургического лечения глубоких ожогов крестцовой области осуществляют следующим образом: ожоговый струп или послеожоговую рану иссекают вместе с грануляциями и окружающими тканями, выполняют остеонекрэктомию крестцовых позвонков. Затем по наружным краям образовавшегося дефекта выкраивают два кожно-подкожно-фасциальных лоскута с боковыми основаниями. Лоскуты мобилизуют, перемещают во встречном направлении и сшивают между собой вершинами. Боковые дефекты ушивают узловыми швами (патент №.2216290 от 04.10.2001 г.). Кожный покров,

восстановленный с помощью створчатых лоскутов, обладает хорошей подвижностью, достаточно устойчив к механической нагрузке, что особенно важно при устранении дефекта кожи над обнаженной костью. Кроме того, кожный покров, восстановленный по данной методике, не отличается по внешнему виду, толщине, текстуре от окружающих тканей.

Простота выполнения, возможность получить хороший функциональный и косметический результат в короткие сроки у больных, перенесших обширные и глубокие ожоги, доступность каждому хирургу, знакомому с кожно-пластическими операциями, дает возможность применять предложенный способ в любом хирургическом или травматологическом отделении при лечении глубоких ожогов области крестца. Предложенный нами метод пластики местными тканями, может применяться не только при восстановлении кожного покрова после ожога с повреждением глубоких анатомических структур, но и при хирургическом лечении глубоких пролежней крестцовой области.

У двух пациентов нами была использована пластика местными тканями после экспандерной дермотензии. Никакая кожа, перенесенная из другой области, не может точно соответствовать реципиентной, особенно на волосистой части головы. Однако ресурсы для местной пластики в этой локализации, как правило, ограничены. Особое значение для выполнения этой разновидности пластики местными тканями приобретает тяжелый ожог с развитием остеонекроза свода черепа. Нанесение фрезевых отверстий на некротизированную кортикальную пластинку, с последующей свободной кожной пластикой на сформировавшиеся гранулирующие раны не всегда успешны. При использовании этого метода возможны осложнения, связанные с нанесением отверстий или лизисом пересаженных трансплантатов. Восстановление кожного покрова на своде черепа этим методом занимает длительное время, а в последующем требуются восстановительные операции. Применение экспандерной пластики, позволяет укрыть дефект кости кровоснабжаемым лоскутом из окружающих тканей и тем самым предотвратить

развитие возможных осложнений, восстановить полноценный кожный и волосяной покров.

Свободная кожная пластика. Благодаря относительной технической простоте и доступности считается стандартом при оказании хирургической помощи больным не только с обширными, но и ограниченными глубокими анатомических структур, что не отвечает существенно возросшим в последние годы требованиям, предъявляемым к функциональным и эстетическим результатам лечения обожженных. У больных с обширными субфасциальными ожогами или у пациентов пожилого возраста выполнение свободной кожной пластики способствует их выживанию, но в остальных случаях, такая тактика должна считаться порочной.

Аутодермопластика выполнена в области 99 локализаций из 238 (99 операций). Свободная кожная пластика выполнялась при глубоких ожогах с поражением подкожно-жировой клетчатки, фасции, мышц. Аутодермопластика на эти структуры выполнена в 91 наблюдении, что составило 91,9% от всех операций свободной кожной пластики. На обнаженные после некрэктомии сухожилия и кости свободная кожная пластика выполнена в 8 локализациях и производилась больным пожилого возраста, с сопутствующей патологией.

Комбинированная кожная пластика применялась нами при ограниченных ожогах с повреждением глубоких анатомических структур, локализованных в функционально активных зонах. Этот вид кожной пластики использовался при ограниченных ожогах головы (1), волярной и тыльной поверхности лучезапястного сустава (5), на предплечье (3) и в области локтевого сустава (3), а также в области подмышечной ямки (1). Всего выполнено 13 операций комбинированной пластики в области 13 локализаций. Методика позволяет, дефекты функционально активных областей укрывать кожно-подкожными лоскутами, а оставшиеся раны на других участках замещаются расщепленными кожными трансплантатами. Этот вид пластики обеспечивает создание полноценного кожного покрова над поврежденными глубокими анатомическими структурами и тем самым, предотвращает развитие

тяжелых функциональных нарушений. Применяя этот метод, нам удалось: восстановить полноценный кожный покров над поврежденными сухожилиями и мышцами в области лучезапястного сустава (2), предплечья (2), подмышечной ямки (1); обнаженным лучезапястным (3) и локтевым (3) суставам; апоневрозом свода черепа (1) и поврежденной локтевой костью (1).

Пластика лоскутом на питающей ножке применялась нами в основном для восстановления полноценного кожного покрова над поврежденными глубокими анатомическими структурами верхней конечности. Основной локализацией субфасциальных ожогов, на которые пересаживали лоскуты, были: локтевой сустав (5), предплечье, лучезапястный сустав и кисть (26). При выполнении пластики лоскутом на питающей ножке на верхней конечности у 8 пациентов удалось восстановить кожный покров в области двух смежных локализаций. У трех из них закрыты раневые дефекты области предплечья и лучезапястного сустава, а у пяти - лучезапястного сустава и кисти. Преимущественно использованы кожно-жировые и кожно-фасциальные лоскуты передней брюшной стенки.

Двум больным выполнена пластика мостовидным лоскутом при локализации ожога на туловище. При поражении области голеностопного сустава у двух больных выполнялась пластика по Тычинкиной.

Таким образом, в результате предпринятых 35 операций пластики лоскутом на питающей ножке, удалось восстановить кожный покров в области 43 локализаций.

При применении итальянской пластики, ножку мы формировали в стебель, для профилактики инфекционных осложнений.

Через 5 – 6 дней после пластики мы начинали тренировку лоскута путем пережатия питающей ножки на определенные промежутки времени, через определенные интервалы. На 7-8 сутки после операции ножка пережималась на 10-15 минут 5 – 6 раз в день. На 9-10 сутки – на 30-40 минут 3 – 4 раза в день. На 11-12 сутки – на 60-90 минут 2-3 раза в день. На 13-17 сутки – на 120 минут 1

раз в день. Использование такого подхода к тренировке лоскута, позволяло выполнять отсечение питающей ножки через 25 ± 6 дней после пластики.

Объективный контроль, за сроками возможного отсечения питающей ножки производился **тепловизионным методом**. Выполнялась термограмма лоскута до пережатия питающей ножки, сразу после пережатия и через 1 час после пережатия ножки, не снимая зажима. Если температура лоскута не снижалась или снижалась незначительно ($0,9^\circ (\pm 0,5)$), то питающая ножка лоскута могла быть отсечена.

Применение этого метода объективного контроля позволило нам избежать ишемических осложнений при выполнении этой операции.

При развитии в послеоперационном периоде клинической картины ишемических нарушений в лоскутах (синюшность, отек, покраснение, плохая игра сосудистого пятна), тяжесть этих нарушений уточнялась и регистрировалась тепловизионным методом. Эти нарушения купировались введением препаратов, улучшающих микроциркуляцию, проведением местной или внутривенной озонотерапии.

Эффективность примененного метода оценивалась так же по данным термограммы. Абсолютные значения температуры лоскута на питающей ножке и соседних с ним участков регистрировали до сеанса внутривенной озонотерапии, сразу после сеанса и через 30 минут, и если прирост температуры в лоскуте сразу после озонотерапии превышал прирост температуры в интактном участке и составлял не менее $0,5^\circ\text{C}$, а через 30 минут отмечалось дополнительное нарастание температуры в лоскуте, то озонотерапию оценивали как эффективную.

При тяжелых повреждениях или частичных разрушениях в области суставов нами использовалась пластика **лоскутами с аксиальным кровоснабжением**. В зависимости от локализации и глубины повреждения применялась пластика кожно-фасциальным (6), кожно-мышечным (2) или мышечным (9) лоскутом с аксиальным кровоснабжением.

При ожоге с повреждением глубоких анатомических структур, локализованном в области предплечья, лучезапястного сустава и суставов кисти, нами применялся паховый лоскут с осевым кровоснабжением. Лоскут выкраивался в паховой области, с включением артерии, что обеспечивало достаточное кровоснабжение больших по размерам лоскутов. Донорская рана ушивалась узловыми швами или закрывалась расщепленным трансплантатом. Такая локализация донорского места объясняется разветвленной артериальной сетью данной области.

Нами выполнено 6 операций пластики кожно-фасциальным паховым лоскутом с осевым типом кровоснабжения, что позволило восстановить кожный покров в области 18 локализаций. Все операции предприняты больным с тяжелыми повреждениями предплечья, лучезапястного сустава и кисти одновременно. Возможность формирования больших по размерам кожно-фасциальных лоскутов, позволила у всех больных восстановить кожный покров в трех локализациях за одну операцию.

В случае тяжелого поражения крупных суставов (плечевого, локтевого, коленного), с повреждением или обнажением связочного аппарата, капсулы сустава, мышечков – следует применять пластику **мышечными и кожно-мышечными лоскутами с осевым кровоснабжением.**

Пластика мышечным и кожно-мышечным лоскутом с осевым типом кровоснабжения применена нами у 10 пациентов (11 операций). Наиболее часто мы применяли пластику лоскутом одной из головок икроножной мышцы. Показанием к применению этого вида пластики был субфасциальный ожог области коленного сустава. Поражения этой области являются причиной серьезных нарушений со стороны нижней конечности. Бедность местных пластических ресурсов и высокие функциональные требования этой анатомической области ограничивают возможность применения традиционных методов восстановления кожного покрова, поэтому, при локальных ожогах с повреждением глубоких анатомических структур области коленного сустава, пластику икроножным мышечным лоскутом мы считаем методом выбора.

Предпосылками к использованию этого вида пластики являются осевой характер кровоснабжения головок икроножной мышцы, наличие у каждой из них собственной сосудисто-нервной ножки, достаточно большие размеры возможного лоскута. Поврежденный коленный сустав рекомендуется укрывать одной из головок икроножной мышцы (чаще внутренней). Мышца выделяется без кожного покрова с сохранением сосудистого пучка, и впоследствии, через четыре - пять дней, укрывается расщепленным кожным трансплантатом.

При повреждении плечевого и локтевого сустава использовали торакодорзальный кожно-мышечный или мышечный лоскут. По своим размерам лоскут широчайшей мышцы спины является одним из наиболее крупных лоскутов с осевым кровоснабжением. За счет больших размеров лоскута, нам удалось при использовании этого метода пластики у 3 больных одномоментно восстановить кожный покров над поврежденными плечевыми, локтевыми суставами и плечевой костью (в области 9 локализаций). Некроза лоскута не отмечено ни у одного больного.

Пластика мышечным или кожно-мышечным лоскутом позволяет сохранить конечность или ее сегмент и добиться удовлетворительных функциональных результатов даже при тяжелом первичном разрушении сустава, что обусловлено хорошим кровоснабжением мышечной ткани.

Пластика лоскутами на микрососудистых анастомозах (МСА) применялась нами у трех пациентов. Применение этого метода восстановления кожного покрова позволило устранить дефекты в области 5 локализаций.

Микрохирургические лоскуты имеют как преимущества, так и недостатки. Восстановление кожного покрова с их помощью дает возможность надежно закрыть функционально важные структуры при обширных дефектах за одно оперативное вмешательство. Однако эти операции длительны по времени, весьма травматичны и возможны только у физически крепких лиц. Кроме того, они требуют использования дорогостоящего оборудования и высокой квалификации хирурга. Применение этого метода ограничено строгими показаниями.

Отдаленные результаты лечения изучены у 74 больных, что составило 58,7%. У 74 больных ожоги с повреждением глубоких анатомических структур имелись в области 153 локализаций (64,3%). Сроки наблюдения составили от 1 до 3 лет.

В качестве критериев при оценке отдаленных исходов мы учитывали анатомические и функциональные результаты.

За анатомическое восстановление было принято восстановление целостности, формы и положения конечности или поврежденной анатомической области.

При оценке функционального восстановления учитывалось сохранение объема движений в суставах и опороспособности поврежденной конечности, восстановление защитной функции кожи и наличие трофических нарушений.

Изучение отдаленных результатов оперативного лечения ожогов с повреждением глубоких анатомических структур проводили в зависимости от локализации ожогов, сроков начала лечения с момента травмы и способов хирургического лечения.

Результаты оценивались нами как хорошие, удовлетворительные и неудовлетворительные.

Хорошими мы считали такие результаты, при которых происходило полное или почти полное анатомическое и функциональное восстановление. К удовлетворительным относили такие исходы, при которых удавалось сохранить конечность как анатомическое образование с неполным восстановлением функции. Ампутации конечностей расценивались как неудовлетворительные результаты.

Хорошие отдаленные результаты хирургического лечения субфасциальных ожогов составили 37,9% (58 наблюдений), удовлетворительные – 56,2% (86 наблюдений). Неудовлетворительные результаты отмечены в 5,9% (9 наблюдений).

Изучение отдаленных результатов лечения больных в зависимости от локализации ожога и способов хирургического лечения показало, что повреждение глубоких анатомических структур в области суставов (плечевого,

локтевого, лучезапястного, суставов кисти, коленного и голеностопного), часто приводит к ограничению функции конечностей. Эти функциональные нарушения связаны с первичным разрушением связочно-мышечного аппарата, самих суставов и костей в момент травмы.

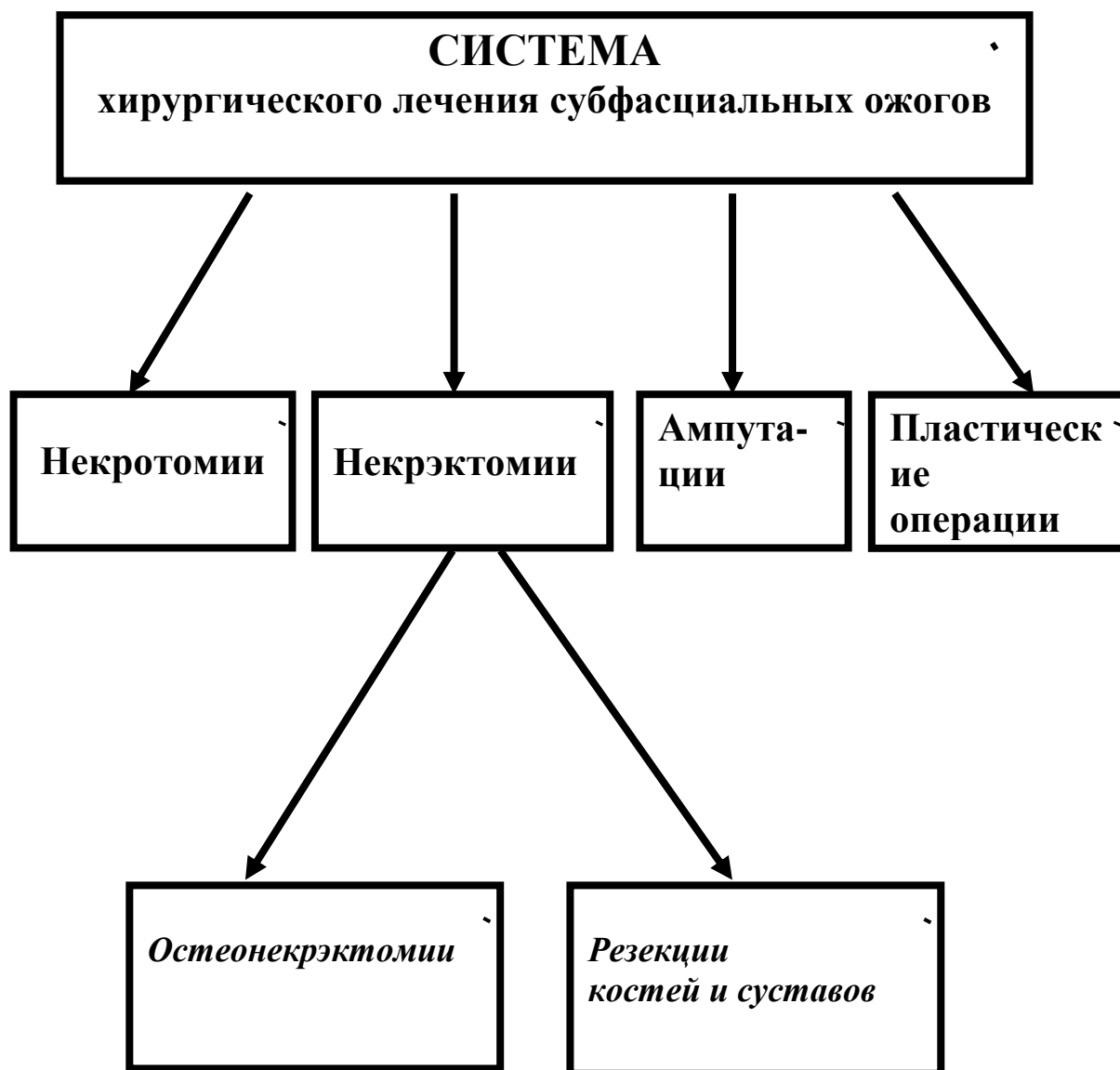

Рис. 87. Схема комплексного лечения пациентов с субфасциальными ожогами

Применение предложенной нами системы, которая включает в себя раннее начало хирургического лечения, выполнение декомпрессивных операций в первые часы после травмы, некрэктомий и остеонекрэктомий в ранние сроки и скорейшее восстановление кожного покрова позволяет заметно снизить число осложнений связанных с поражением глубоких анатомических структур при

ожогах с повреждением глубоких анатомических структур и уменьшить их тяжесть.

Система хирургического лечения глубоких ожогов схематично представлена на рисунке 87.

Оперативное лечение ожогов с повреждением глубоких анатомических структур должно начинаться с выполнения (при необходимости) декомпрессивных операций в первые часы после травмы. После стабилизации витальных функций производится удаление некротизированных тканей (некрэктомия, остеонекрэктомия, резекция костей и суставов). При полном разрушении конечности или ее сегмента в результате травмы, вынужденно выполняется ампутация. После некрэктомии, для закрытия поврежденных глубоких анатомических структур применяются пластические первично-реконструктивные операции.

Применение первично-реконструктивных операций в ранние сроки с использованием различных методов кожной пластики кожно-жировыми, кожно-фасциальными, кожно-мышечными и мышечными лоскутами позволило улучшить функциональные и анатомические результаты лечения больных с субфасциальными ожогами, предотвратить ампутации конечностей и их сегментов и получить хорошие и удовлетворительные результаты в 94,1%.

В результате проведенного исследования уточнены показания к известным и разработанным методам оперативного лечения ожогов с повреждением глубоких анатомических структур. Выбор способа пластики зависит от локализации, площади и тяжести ожога с повреждением глубоких анатомических структур.

Алгоритм выбора способа кожной пластики при повреждении анатомических структур представлен на рисунке 88.

При восстановлении кожного покрова после глубоких ожогов с поражением подкожно-жировой клетчатки, фасций и мышц, возможно использование свободной кожной пластики. При относительной технической простоте аутодермопластика на эти структуры, в большинстве случаев

позволяет добиться хороших и удовлетворительных результатов. Использование свободной кожной пластики при обширных глубоких ожогах, направлено на спасение жизни пострадавших, когда другие методы восстановления кожного покрова не применимы.

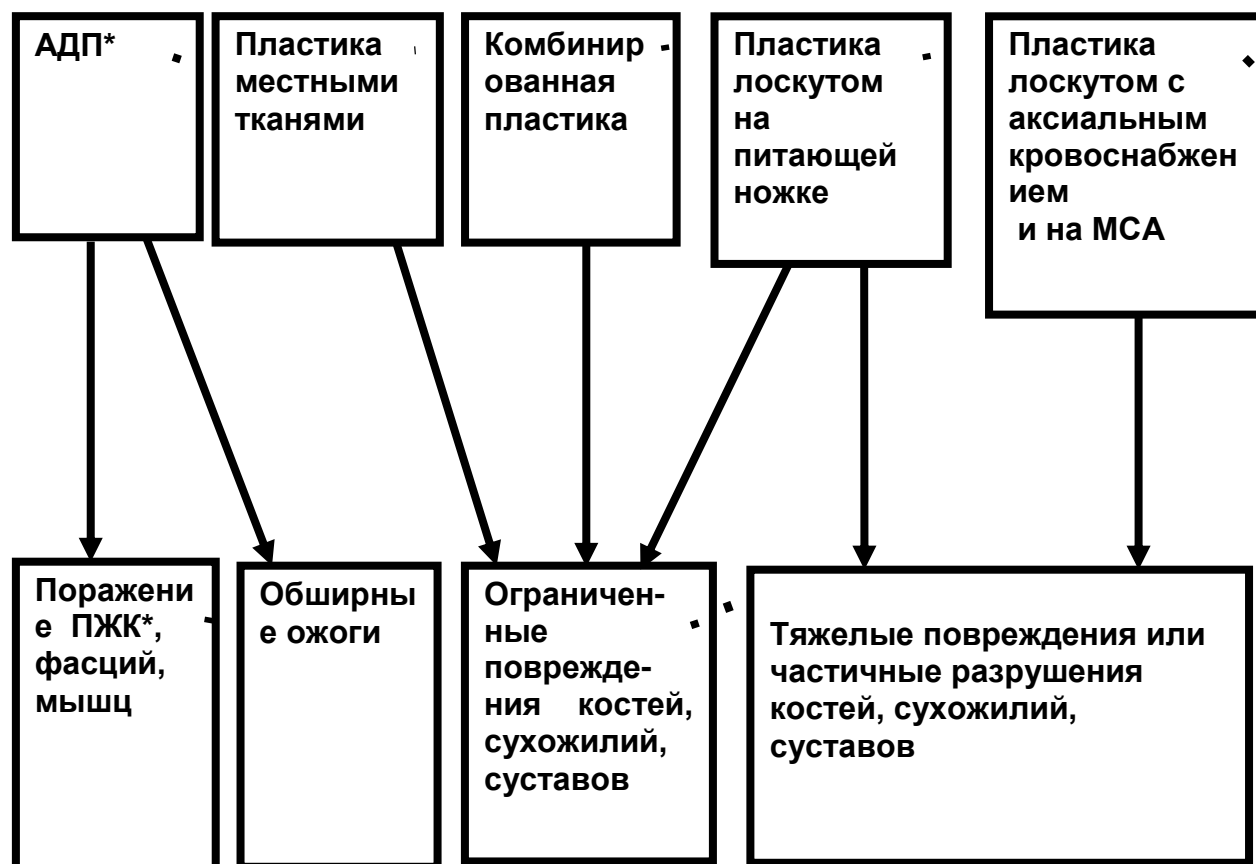


Рис. 88. Алгоритм выбора способа кожной пластики при повреждении анатомических структур (ПЖК – Подкожно-жировая клетчатка, АДП – Аутодермопластика)

При повреждении сухожилий, суставов, костей, с целью профилактики функциональных нарушений и для сохранения конечности требуется укрытие кожно-жировыми, кожно-фасциальными, кожно-мышечными или мышечными лоскутами.

При ограниченных повреждениях этих структур может быть применена пластика местными тканями, комбинированная кожная пластика или пластика лоскутом на питающей ножке.

Кожный покров, восстановленный с применением местной кожной пластики, обладает хорошей подвижностью, достаточно устойчив к

механической нагрузке, что особенно важно при устранении дефекта кожи над обнаженной костью. Кроме того, кожный покров, восстановленный по данной методике, не отличается по внешнему виду, толщине, текстуре от окружающих тканей. Комбинированная кожная пластика позволяет укрывать обнаженные глубокие структуры кожно-жировым лоскутом, а оставшиеся раны на других участках, замещаются свободными кожными трансплантатами. Этот вид пластики позволяет создать полноценный кожный покров над поврежденными глубокими анатомическими структурами и тем самым, предотвращает развитие тяжелых функциональных нарушений в области повреждения.

Пластика лоскутом на временной питающей ножке применялась при ограниченных и обширных ожогах с повреждением или обнажением сухожилий, суставов, костей. Основным показанием к этому методу было отсутствие местных пластических ресурсов. Применение этого вида пластики позволило избежать грозных осложнений связанных с обнажением и разрушением глубоких анатомических структур, а в ряде случаев – сохранить конечность или ее сегмент.

При наиболее тяжелых повреждениях суставов, для спасения конечностей и их сегментов, требовалась пластика хорошо кровоснабжаемым лоскутом. Для закрытия таких повреждений мы использовали пластику лоскутами с аксиальным кровоснабжением. Для закрытия дефектов предплечья, лучезапястного сустава и суставов кисти, применялся паховый лоскут с осевым типом кровоснабжения. Тяжелые повреждения плечевого сустава, плеча и локтевого сустава закрывались торакодорзальным мышечным или кожно-мышечным лоскутом. Поврежденный коленный сустав укрывался икроножным мышечным лоскутом, обширный дефект большеберцовой кости в одном наблюдении был закрыт аксиальным лоскутом из камбаловидной мышцы. Применение лоскутов с аксиальным кровоснабжением при тяжелейших повреждениях и частичных разрушениях плечевого, локтевого, лучезапястного и коленного суставов позволило избежать ампутаций конечностей.

Свободные кожно-фасциальные лоскуты на микрососудистых анастомозах использовались для восстановления кожного покрова в области предплечья и

лучезапястного сустава (2), в одном наблюдении лоскут на МСА был применен для восстановления кожного покрова на голени после глубокого ожога с повреждением большеберцовой кости. Восстановление кожного покрова с их помощью дает возможность надежно закрыть функционально важные структуры при обширных дефектах за одно оперативное вмешательство.

На вооружении современного хирурга-травматолога имеется широкий арсенал различных методов восстановления кожного покрова и функции опорно-двигательной системы. Определение показаний к использованию того или иного метода кожной пластики при оперативном лечении ожогов с повреждением глубоких анатомических структур имеет большое значение. На основании полученных результатов нами был предложен алгоритм хирургического лечения пострадавших с поражением глубоких анатомических структур, включающий в себя: ***декомпрессивные операции (некротомии), операции направленные на удаление некротизированных тканей (некрэктомии, остеонекрэктомии, резекции костей и суставов, ампутации конечностей и их сегментов), восстановительные реконструктивно-пластические операции*** и показания к их осуществлению (рис. 89). Применение первично-реконструктивных операций в ранние сроки с использованием различных методов кожной пластики кожно-жировыми, кожно-фасциальными, кожно-мышечными и мышечными лоскутами позволило улучшить функциональные и анатомические результаты лечения больных с субфасциальными ожогами, предотвратить ампутации конечностей и их сегментов и получить хорошие и удовлетворительные результаты в 94,1%.

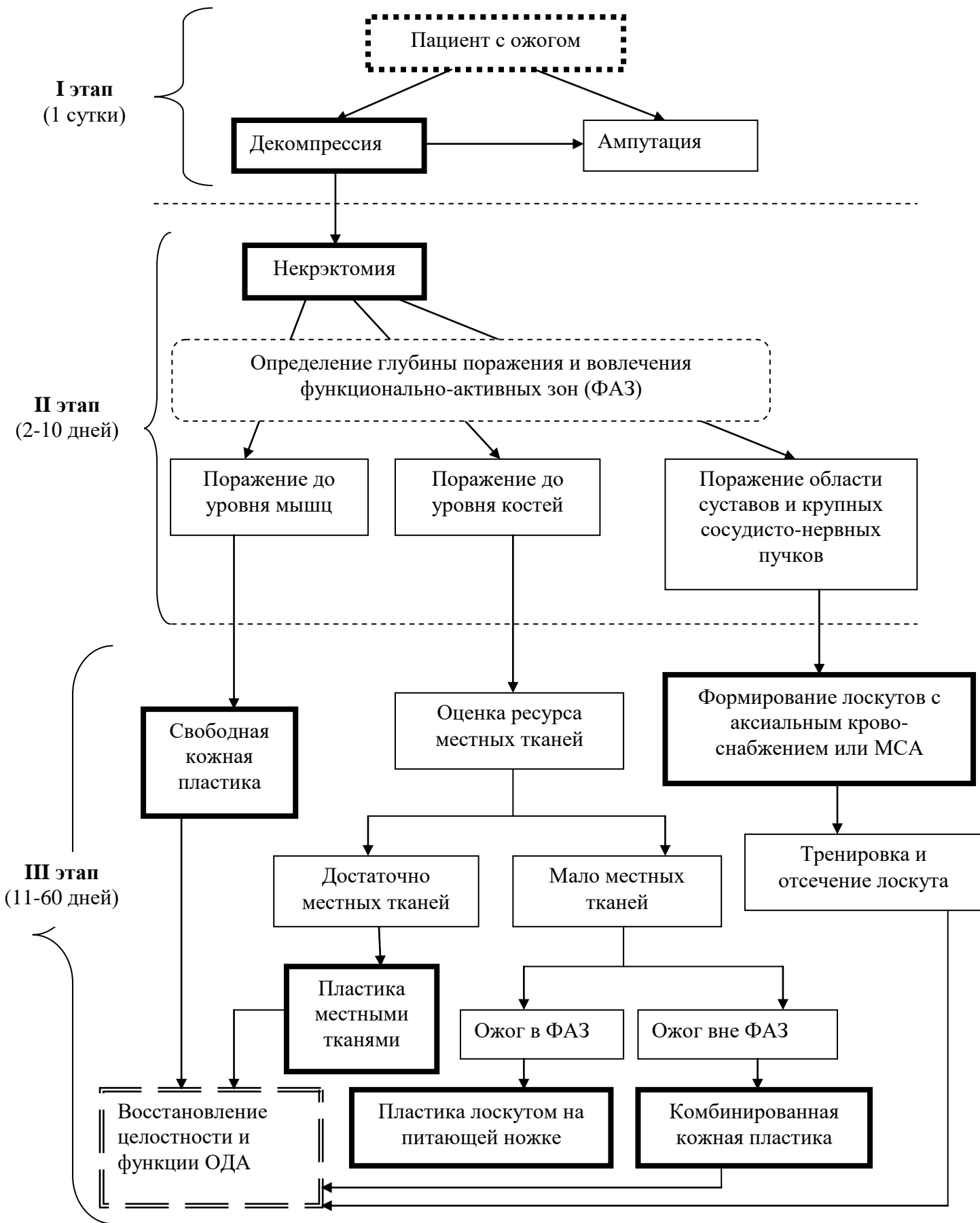


Рис. 89. Сущность нового алгоритма восстановления ОДА при глубоких ожогах

ВЫВОДЫ:

1. Замещение дефектов тканей после глубоких ожогов кожно-жировыми, кожно-фасциальными, мышечными и кожно-мышечными лоскутами дает возможность одномоментно с некрэктомией восстановить жизнеспособный кожный покров, предупредить деградацию глубоких анатомических структур и полностью или частично сохранить функцию опорно-двигательной системы.
2. Применение тепловизионного контроля жизнеспособности тканей позволяет оценить степень их готовности к пластическому замещению и в более ранние сроки начать функциональное восстановление сегментов конечностей.
3. Разработанный алгоритм хирургического лечения субфасциальных ожогов, включающий в себя декомпрессивные операции, раннюю некрэктомию, первично-реконструктивные операции, выполняемые в ранние сроки, адекватный выбор различных способов замещения дефектов тканей позволяет добиться хороших (37,9%) и удовлетворительных (56,2%) исходов в 94,1%.

Практические рекомендации:

1. Способ хирургического лечения субфасциальных ожогов крестцовой области (патент № 2216290), заключающийся в выкраивании кожно-подкожно-фасциальных лоскутов с боковыми основаниями, их мобилизации и сшивании между собой вершинами с ушиванием оставшихся дефектов узловыми швами, позволяет восстанавливать полноценный кожный покров при повреждении глубоких анатомических структур этой области.

2. Устройство для удаления некротизированных участков костной ткани (свидетельство на полезную модель № 26924) позволяет регулировать толщину костной стружки и глубину проникновения режущей кромки, что повышает безопасность остеонекрэктомии, исключает образование осколков произвольной

формы, и тем самым снижает травматичность тангенциальной остеонекрэктомии и предупреждает осложнения при проведении этой операции.

3. Устройство для остеонекрэктомии фаланг пальцев и пястных костей (свидетельство на полезную модель № 20832), позволяет за счет режущих плоскостей выполнять остеонекрэктомию внутри мягких тканей, не повреждая их, что улучшает результаты при операции ампутации фаланг пальцев.

СПИСОК ЛИТЕРАТУРЫ:

1. Азолов В.В., Дмитриев Г.И., Жегалов В.А. и др. Новая концепция реабилитации обожженных //Травматология и ортопедия. 1996. - № 1. – С. 66-69.
2. Азолов В.В., Жегалов В.А., Перетягин С.П. Российская ожоговая служба на современном этапе - проблемы и возможности их решения // Мат. VII Всеросс. конф. по проблеме термич. поражений. - Челябинск, 1999. - С. 3-6.
3. Азолов В.В., Пономарева Н.А., Жегалов В. А., Шишулина Г.П., Донченко Е.В. Специализированная ожоговая служба России на пути к страховой медицине // Мат. 8 науч. конф. по проблеме «Ожоги»: С. Петербург, 1995. - С.4-5.
4. Алексеев А.А. Ожоговый сепсис: диагностика, профилактика, лечение: Автореф. дис ... д-ра мед. наук. - М. – 1993. - 40 с.
5. Алексеев А.А. Проблемы и успехи лечения тяжелообожженных // Материалы VII Всероссийск. конф. по проблеме термич. поражений /Тез. конф. - Челябинск, 1999. - С.6-8.
6. Алексеев А.А., Кудзоев О.А., Сарыгин П.В. Рациональная пластическая хирургия локальных глубоких ожогов и отморожений. // Международный медицинский форум «Человек и травма»/ Актуальные проблемы травматологии и ортопедии. Н. Новгород, 2001. – С. 69-70.
7. Алексеев А.А., Кудзоев О.А., Тютюма П.Н., Клименто М.В., Скуба Н.Д., Гришшина И.А., Агафонов В.А., Хирургическая обработка гранулирующих ран у обожженных. Международный конгресс "Комбустиология на рубеже веков. М., 2000, с.131-132
8. Али-Заде С.Г., Василенко А.С., Раннее хирургическое лечение ограниченных глубоких ожогов конечностей, Актуальные проблемы термической травмы: Материалы международной конференции, Санкт-Петербург, 2002, с. 238

9. Альтшуллер Е.М., Запольнов Г.П. с соавт. Лечение глубоких ожогов крупных суставов // Мат. Междунар. Конгресса «Комбустиология на рубеже веков. – М., 2000. – С.132-133.

10. Арьев Т.Я., Ожоги и отморожения. Л., Медицина, 1971. - 285 с.

11. Аскарлов А.Ф., Крыкля А.С., Кильдебекова Р.И., Канбегов В.Т. К вопросу о ранних хирургических некрэктомиях при лечении больных с глубокими ожогами. // Мат. 8 науч. конф по проблеме «Ожоги». С Петербург, 1995. -С. 16-17.

12. Атясов Н.И., Перетягин С.П., Система активного хирургического лечения тяжелообожженных - новая эра в комбустиологии. Материалы научной конференции: Актуальные проблемы травматологии и ортопедии./ Часть II, Темическая травма, 2001, с.6-8

13. Атясов Н.И., Система активного хирургического лечения тяжелообожженных. Горький, 1972. - 384 с.

14. Ахмедов М.Г., К тактике хирургического лечения глубоких ожогов головы у детей, Материалы VII Всероссийской научно-практической конференции по проблеме термических поражений, Челябинск, 1999, с.257-259

15. Баиндурашвили А. Г. Раннее хирургическое лечение глубоких ожогов у детей: Автореф. дис... д.м.н. - С. Петербург. 2000. 36 с.

16. Баиндурашвили А.Г., Афоничев К.А. и др. Электроожоги у детей //Междунар. Конгресс «Комбустиология на рубеже веков» /Матер. Конгресса., Москва, 9-12 октября 2000 г. – М., 2000. – С. 135-136.

17. Баиндурашвили А.Г., Цветаев Е.В., Афоничев К.А., Проблемы в хирургическом лечении ожогов IIIА степени у детей, Актуальные проблемы термической травмы, Материалы международной конференции, Санкт-Петербург, 2002, с. 320-321.

18. Белоусов А.Е. Пластическая реконструктивная и эстетическая хирургия. – СПб.: Гиппократ, 1998. – 744с.

19. Белоусов А.Е., Ткаченко С.С. Микрохирургия в травматологии.-Л.:Медицина,1988.-224с
20. Блохин Н.Н. Кожная пластика. М., Медгиз, 1955. – 227 с.
21. Богданов С.Б. Раннее хирургическое лечение ожогов стоп: Дисс. ... канд. мед. наук. - Краснодар, 2006. - 140 с.:
22. Богосьян Р.А. Хирургическое лечение рубцовых деформаций глазничной области после ожогов: Дисс. ... канд. мед. наук. - Нижний Новгород, 2003. – 152 с.
23. Боечко С.К., Фисталь Э.Я78., Кизим В.В. Диагностика, классификация и лечение ожогов ушных раковин // Клиническая хирургия.- 1990.-№3.-С.15-17.
24. Бондарь В.С. Комбинированная кожная пластика плоскими стеблями: Автореф.дисс... д-ра. мед. наук -М.-1984.-33с
25. Братусь В. Д. Хирургическое лечение термических ожогов. Киев,1963. -320с.
26. Брейтман Р.Ш. Клиническое течение ожоговой раны при глубоких и обширных поражениях (тридцать лет спустя) // Раны, ожоги, повязки: Материалы 4 международного хирургического конгресса.- Тель-Авив, Израиль.- 1996.- С.159-161.
27. Брейтман Р., Брейтман И., Филатов В., Рыльцев В. Лечение гангренозных поражений нижних конечностей повязками Брейтмана-Филатова-Рыльцева // Раны, ожоги, повязки: Материалы V Международного хирургического конгресса. - Тель-Авив, Израиль. -1998.- С.109.
28. Будкевич Л.И., Воздвиженский С.И., Шурова Л.В., Окатьев В.С. Результаты хирургического лечения детей с глубокими ожогами при различных видах оперативных вмешательств // Новые методы лечения ожогов с использованием культивированных клеток кожи: Материалы II международного симпозиума.- Саратов- 1998.-С.12-14.

29. Ваганова Н.А., Использование экспандеров при хирургическом лечении дефектов мягких тканей волосистой части головы с обнажением костей черепа, Международный конгресс "Комбустиология на рубеже веков", М.2000, с.188-189
30. Вихриев В.С., Бурмистров В.М. Ожоги (руководство для врачей): 2 изд., перераб. и доп. – М.: Медицина. 1986. - 272 с.
31. Вихриев Б.С. Перспективы дальнейшего улучшения помощи обожженным // Вестн. хир. им. Грекова. 1986. Т. 136. № 5. - С.80-83.
32. Вихриев Б.С., Малахов С.Ф., Буглаев А.И. и др. Пути совершенствования помощи обожженным с учетом современной структуры и показателей летальности //V науч.-практич. конф. по проблеме термических повреждений. Горький, 1986. - С. 146-147.
33. Воздвиженский С.И., Окатьев В.С., Будкевич Л.И. Оперативное лечение глубоких ожогов у детей // Детская хирургия. – № 2. – 1997. – С. 11 – 13.
34. Воздвиженский С.И., Ямалутдинова А.А., Герасимова Т.В., Значение реабилитации детей с термической травмой, Материалы VII Всероссийской научно-практической конференции по проблеме термических поражений, Челябинск, 1999, с.276
35. Воловик М.Г., Короткова Н.Л. Применение тепловидения для оценки кровоснабжения послеожоговых рубцов лица // Тр. X Междунар. конф. «Прикладная оптика-2012». – Спб., 2012. – Т.3. – С.136-140
36. Воробьев А.В., Дмитриев Г.И., Короткова Н.Л., Охотина Л.А. Оперативное лечение деформаций лица и шеи после ожога // Анналы пластич., реконстр. и эстетич. хирургии. – 2008. – Прил. – С.42-43.
37. Восстановительная хирургия мягких тканей челюстно-лицевой области./П.З. Аржанцев, В.А. Виссарионов, Б.Н. Давыдов и др.: Под ред. А.И. Неробеева, Н.А. Плотникова.-М.:Медицина.1997.-288с.
38. Гайдар Б. В. Атлас боевых ожогов. СПб., 2005, 369 с.

39. Герасимова Л.И., Назаренко Г.И. Термические и радиационные ожоги. Руководство для врачей. Изд. 2-е. М., 2005, 384 с.
40. Гиматдинов Р.И., Зинатуллин Р.М., Хунафин С.Н. Тактика лечения глубоких ожогов нижних конечностей // Нижегородский медицинский журнал. – 2004. Прил. Комбустиология. – С. 147.
41. Гречко Б.В., Калашников А.П., Медведев О.М. Ранние некрэктомии при глубоких ожогах // Мат. IV Респ. конф. «Нарушения гомеостаза и их коррекция у обожженных». - Киев, 1980. - С.31-32.
42. Григорьева Т.Г., Цогоев А.Д., Современная превентивная и восстановительная хирургическая реабилитация обожженных, Материалы XIX съезда хирургов Украины, Харьков, 2000, с. 312-313
43. Гришкевич В.М., Мороз В.Ю. Хирургическое лечение последствий ожогов нижних конечностей. М., 1996. - 297 с.
44. Гусак В.К., Фисталь Э.Я., Баринов Э.Ф., Штутин А.А. Термические субфасциальные поражения. Донецк, 2000. – 191 с.
45. Гусак В.К., Повстяной Н.Е., Анищенко Л.Г. Осложнения ожогов у детей. – Киев: Здоровье, 1992. – 175с.
46. Дмитриев Г.И. Ранняя хирургическая реабилитация больных с последствиями ожогов // Мат. VII Всероссийск. конф. по проблеме термич. поражений /Тез. конф. - Челябинск, 1999. - С.218-220.
47. Дмитриев Г.И., Арефьев И.Ю., Короткова Н.Л. и др. Совершенствование комплексной реабилитации больных с последствиями ожогов // Мед. альманах. – 2010. – №2 (11). – С.225-228.
48. Дмитриев Г.И., Короткова Н.Л., Арефьев И.Ю. Реконструктивная хирургия в системе реабилитации обожженных // Мат. 3-го Междунар. конгр. «Восстановительная медицина и реабилитация 2006». – М., 2006. – С.50-52.
49. Дмитриенко О.Д. Анализ ожогового травматизма в Санкт-Петербурге // Травматол. и ортопед. России. - 1994. -№ 4. - С. 142-149.

50. Дмитриенко О.Д. Неотложная помощь при термических поражениях. Санкт-Петербург, 1996. - 26 с.
51. Евтеев А.А., Тюрников Ю.И., Тангенциальное иссечение гранулирующих ран (ТИГР), как метод хирургической подготовки глубоких ожогов к аутодермопластике // Пластическая хирургия при ожогах и ранах, Мат. международной конференции, Москва, 1994, с. 30-32.
52. Измайлов Г.А., Измайлов С.Г. Оптимизация техники пластического закрытия ран местными тканями // Пластическая хирургия при ожогах и ранах, Международная конференция, М.1994, с. 28-29
53. Казанцева Н.Д., Баиндурашвили А.Г, Гирс Ю.М., Меньшугин И.Н. Раннее хирургическое лечение глубоких термических ожогов у детей // Вестн. хирургии. — 1986. - №.5. - С.83-87.
54. Казарьян С.М. Организационно-методические особенности раннего хирургического лечения ограниченных глубоких ожогов в условиях чрезвычайных ситуаций: Автореф. дисс. ... канд. мед. наук.- Санкт-Петербург, 2009. - 18 с.
55. Карваял Х.Ф., Паркс Д.Х. Ожоги у детей. - Пер. с англ. М.: Медицина,1990. - 510 с.
56. Квачахия Л.Л. Лечение глубоких ожогов с использованием препарата "Риботан" в сочетании с активной хирургической тактикой (экспериментальное исследование): Дисс. ... канд. мед. наук. - Курск, 2009.- 106 с.
57. Кикория Н.Г. Обоснование выбора метода оперативного лечения ожогов у пострадавших пожилого и старческого возраста : диссертация ... кандидата медицинских наук. - Санкт-Петербург, 2005. - 160 с.
58. Кичемасов С.Х. Кожная пластика лоскутами с осевым кровоснабжением при термических поражениях IV степени. Автореф. дисс. ... д-ра мед. наук, 1990. – 48 с.
59. Климовицкий В.Г., Борзых А.В., Штугин А.А., Климовицкий Ф.В. Реконструктивно-восстановительное лечение при

термическом поражении конечностей // Сборник работ II Конгресса хирургов Украины. – Киев. – 1998. – С. 460-462.

60. Климовицкий В.Г., Кравченко А.В. Оценка клинической эффективности метода замещения дефектов покровных тканей пальцев кисти островковыми нейроваскулярными лоскутами при острых травмах // Архив клинической и экспериментальной медицины. – 1998. – т.7 –№2. – С.110-113.

61. Козинец Г.П., Осадчая О.И., Тацюк С.В., Козинец К.Г. Клинико-лабораторное обоснование эффективности последовательного применения препаратов диоксизоль, офлокаин, мирамистин, метилурацил и пантестин для местного лечения ожоговых ран // Харьковская хирург. школа. - 2002. - № 4(5). - С. 83–87.

62. Корнилов Н.В., Шапиро К.И. Организация и совершенствование травматолого-ортопедической службы России //Анналы травматол. и ортопед.. 1996. № 3. - С. 5-7.

63. Короткова Н.Л., Арефьев И.Ю. Реконструктивные операции при послеожоговых сочетанных деформациях лица и кисти // Скорая мед.помощь. – 2006. - Т.7, №3. – С.234-235.

64. Короткова Н.Л., Дмитриев Г.И. Оперативное лечение последствий ожогов ротовой области // Нижегород. мед. журн. – 2008. – №2, вып. 2. – С.257-260.

65. Короткова Н.Л., Иванов С.Ю. Хирургическая тактика лечения больных с последствиями ожогов лица // Анналы пластической, реконструктивной и эстетической хирургии. – 2012. – №4. – С.10-17.

66. Кошельков Я.Я., Дорофеев В.М. и др. Активная хир. тактика при лечении электроожогов //Междунар. Конгресс “Комбустиология на рубеже веков” /Матер. Конгресса., Москва, 9-12 октября 2000 г. – М., 2000. – С. 142-143.

67. Крылов К. М. Хирургическое лечение глубоких ожогов: Автореф. дис... д-ра мед. наук. С. Петербург – 2000.

68. Крылов К.М., Козулин Д.А. Опыт оперативного лечения обширных глубоких ожогов. // Мат. УП Всероссийской науч. практ. конф. по проблеме термических поражений. - Челябинск, 1999.- С.181-182.
69. Кудзоев О. А. Реконструктивно-восстановительные операции при локальных глубоких ожогах. // Комбустиология. 2004. № 3.
70. Куранов А.А. Разработка и экспериментально-клиническое обоснование применения пенополиуретановой повязки "Сарэл" в хирургии: Дисс. ... докт. мед. наук.- Нижний Новгород, 2005. - 231 с.
71. Куринный Н.А., Петриченко О.О., Щевченко А.В., Раннее оперативное лечение глубоких ожогов, Актуальные проблемы комбустиологии, реаниматологии и экстремальной медицины, Мемориальная научно-практическая конференция памяти профессора Р.И.Лившица, Челябинск, 1996, с. 122-124
72. Лыков А.В. Совершенствование подготовки к аутодермопластике больных с критическими ожогами: Дисс. ... канд. мед. наук. Уфа, 2007. – 110 с.
73. Матвеевко А.В., Тарасенко М.Ю., Адамкин А.Л., Петрачков С.А. Ожоговый шок. Учебное пособие. СПб., 2008, 30 с.
74. Митрофанов Н.В., Короткова Н.Л., Меньшенина Е.Г. Развитие медицинских технологий в реконструктивной хирургии последствий ожогов // Вопросы травматологии и ортопедии. – 2011. – №2 (3). – С.150-151.
75. Михайлов И.А. Хирургическое лечение последствий ожогов стопы и области голеностопного сустава : автореферат дисс. ... кандидата медицинских наук : 14.00.27.- Москва, 1992.- 26 с.
76. Островский Н.В. Анатомио- хирургическое обоснование методов лоскутной пластики последствий ожогов: Автореф. дисс... д-ра мед. наук.-Саратов,1995.-37с.
77. Пахомов С.П. Хирургия ожогов у детей. Н.Новгород, 1997. – 207 с.

78. Пахомов С.П., Пахомов А. С. Всегда ли нужна некрэктомия костей, обнаженных после травмы // Избранные вопросы хирургии, травматологии и ортопедии. 2000. – С. 147 – 155.
79. Петрачков С.А. Лечебно-эвакуационная характеристика тяжело и крайне тяжелообожженных: Дис... канд. мед. наук: 14.00.27. СПб., 2005. - 188 с.
80. Петров Б. А. Свободная пересадка кожи при больших дефектах. – М.: Медгиз, 1950. – 116 с.
81. Петровский Б. В., Крылов В. С., Степанов Г. А. И др. Свободная пересадка составных кожных лоскутов// Хирургия. – 1981. - № 2. – С.3 – 6.
82. Пинчук В.Д., Кичемасов С.Х., Кочиш А.Ю. Кожная пластика островковыми лоскутами // Вестник хирургии.-1993.-Том150.-№5-6.-С.129-133.
83. Повстяной Н.Е., Восстановительная хирургия ожогов. М., Медицина, 1973, 216 с.,
84. Повстяной Н.Е., Коваленко О.Н., Структура, характер, достоинство и недостатки видов кожных пластик при ожогах. Материалы XIX съезда хирургов Украины, Харьков, 2000, с.342-343
85. Повстяной Н.Е., Сизов В.М., Коваленко О.Н. и соавт., Оперативное лечение глубоких ожогов с поражением подлежащих тканей и их последствий. Методические рекомендации, Киев, 1990, 35 с.
86. Полякова А.Г., Короткова Н.Л., Малышева И.Е. Контроль резервов адаптации в процессе реконструктивно-восстановительного лечения больных с последствиями ожогов // Медицинский альманах. – 2012. - №5 (24). – С.184-186.
87. Рыбдылов Д.Д., Хитрихеев В.Е. Хирургическая тактика лечения глубоких ожогов передней поверхности голени // Вестник Бурятского государственного университета. – 2011. - №2. – С. 64-66.

88. Савчин В.С. Опыт раннего хирургического лечения глубоких ожогов лица // Актуальные проблемы термической травмы: Матер. междунар. конф., посвящ. 70-летию НИИ скорой помощи им. И.И. Джанелидзе и 55-летию Ожогового центра. - СПб., 2002. - С.293–295.
89. Сарыгин П.В., Короткова Н.Л. Разработка унифицированного подхода к хирургическому лечению рубцовых поражений нижней трети лица после ожогов // Анналы хирургии. – 2012. – №6. – С.10-15.
90. Смирнов С.В., Герасимова Л.И., Спиридонова Т.Г. и соавт., Принципы хирургической тактики у обожженных. VII Съезд травматологов и ортопедов России/ Термические повреждения и их последствия, Н.Новгород, 1997, с.143
91. Смирнов С.В., Потапов В.И., Бук Т.Н. Медицинские последствия пожаров в г. Москве // В кн. «Избранные труды по комбустиологии». Под ред. Островского Н.В., Саратов, 2009, С. 19–24.
92. Смольников В.В. Пути оптимизации госпитальной медицинской помощи при критических ожогах: Автореф. дис... канд. мед. наук: 14.00.22. Уфа, 2005. - 16 с.
93. Соболева И.В. Обоснование тактики лечения детей с послеожоговыми рубцами кожи: Дисс. ... канд. мед. наук. - Москва, 2007. - 190 с.
94. Сологуб В.К., Коган Л.Е., Гасанов Т.М. и др. Современные методы этапного лечения обожженных //Ожоговая болезнь. Киев, 1988. - С. 165-166.
95. Сологуб В.К., Яковлев Г.В., Лагвилава М.Г. Новые возможности лечения обширных и глубоких ожогов// Мат 3 Всесоюзн. конф. по проблеме «Современные средства первой помощи и методы лечения ожоговой болезни». - М., 1986. - С.55-57.
96. Солошенко В.В., Носенко В.М. Хирургическое лечение обширных дермальных ожогов у пострадавших в результате шахтных аварий // Медико-социальные проблемы семьи. – 2014. – Т. 19, №1. – С. 88-91.

97. Степанович В.В. Клинико-патогенетическое обоснование неотложных некрэктомий у детей грудного и раннего возраста с глубокими ожогами кожи: Дисс. ... канд. мед. наук. - Москва, 2004. - 132 с.
98. Тимченко Е.К. Оптимизация технологии хирургического лечения глубоких ожогов лица и шеи // Международный медицинский журнал. – 2003. - №4. – С. 72-78.
99. Тимченко Е.К. Современные принципы консервативного лечения поверхностных ожогов лица и шеи // Укр. медицинский альманах. - 2002. - Т. 5, №2. - С. 114-116.
100. Туманов В.П. Современные клеточные технологии в хирургии // Эстетическая медицина. – 2003. – Т. 2, №1. – С. 75–80.
101. Тычинкина А. К. Кожно-пластические операции. – М.: Медицина, 1972. – 152 с.
102. Тюрников Ю.И. Современные аспекты оказания лечебно-диагностической помощи при термической травме. Обзор // Пластическая хирургия и косметология. – 2012. - №2. – С. 257-266.
103. Тюрников Ю.И., Евтеев А.А., Камкамидзе М.В., Скоробулатов А.В. Некоторые практические вопросы раннего хирургического лечения глубоких ожогов // Мат 11 Межд. симп. «Новые методы лечения ожогов с использованием культивированных клеток кожи» Саратов, 1998. — С. 133-136.
104. Тюрников Ю.И., Евтеев А.А., Смирнов С.В. Выбор тактики раннего оперативного лечения глубоких ожогов // Ожоги: Тез. докл. Восьмой научной конференции. - С.-Петербург, 1995. - С. 167-169.
105. Ужевко Ю.С. Дифференцированная тактика хирургического лечения детей с ожогами на основании диагностики нарушений микрогемодиализации в пораженных тканях: Дисс. ... канд. мед. наук.- Москва, 2006.- 108 с.
106. Филатов В. П. Пластика на круглом стебле// Вестн. Офтальмологии. – 1917. – Т. 34, № 4-5. – С.149 – 158.

107. Филатов В.П. Пластика на мигрирующем круглом стебле. //Вестн. хир. 1923. № 3. - С. 8-9.
108. Филимонов А.А., Авилочкина В.П., Первов В.И., Гладкова С.С., Королев В.Ю. Вопросы реабилитации тяжелообожженных в специализированном ожоговом центре // Мат. II Межд. симп. «Новые методы лечения ожогов с использованием культивированных клеток кожи». - Саратов, 1998. - С. 177-178.
109. Филимонов А.А., Королев В.Ю., Деменко С.Ю., Зырянов Н.Н. Активная хирургическая тактика в системе комплексного лечения тяжелообожженных // Мат. 8 науч. Конф. по проблеме «Ожоги». С. Петербург, 1995. - С. 172-173.
110. Фисталь Н.Н., Солошенко В.В. Методы оценки эффективности декомпрессивных операций //Междунар. Конгресс “Комбустиология на рубеже веков” /Матер. Конгресса., Москва, 9-12 октября 2000 г. – М., 2000. – С. 155-156.
111. Фисталь Э.Я. Классификация ожогов по глубине поражения // Клінічна хірургія.-1997.-№7-8.-С.5-6.
112. Фисталь Э.Я. Клиника, диагностика и лечение ожогов IV степени // Автореф. дис... докт. мед. наук. – Донецк, 1999. 24 с.
113. Фисталь Э.Я., Олейник В.В., Солошенко В.В. Особливості клініки та етапного лікування потерпілих від вибуху метану у вугільних шахтах Донбасу // Науковий вісник Ужгородського університету, серія «Медицина». - 2006. - № 27. - С. 89–92.
114. Фисталь Э.Я., Солошенко В.В. Особенности лечения ожогов четвертой степени у детей// Новые технологии в хирургии.-К.:Арт График,1997.-С.152-153.
115. Фисталь Э.Я., Самойленко Г.Е. Раннее хирургическое лечение глубоких ожогов // Клиническая хирургия.-1992.-№3.-С.44-46.
116. Фисталь Э.Я., Самойленко Г.Е., Солошенко В.В. Раннее хирургическое лечение пострадавших с субфасциальными электроожогами

конечностей //Междунар. Конгресс “Комбустиология на рубеже веков” /Матер. Конгресса., Москва, 9-12 октября 2000 г. – М., 2000. – С. 154-155.

117. Холубкевич Ю.П. Повышение эффективности комплексного лечения у больных с глубокими ожогами на основе математического моделирования: Дисс. ... канд. мед. наук. - Воронеж, 2009.- 103 с.

118. Христо С.А. Превентивная хирургия при глубоких ожогах у детей //Междунар. Конгресс “Комбустиология на рубеже веков” /Матер. Конгресса., Москва, 9-12 октября 2000 г. – М., 2000. – С. 156-157.

119. Худяков В.В. Хирургическая обработка гранулирующих ожоговых ран: Дисс. ... канд. мед. наук. - Москва, 2005.

120. Чеботарева Л.Л., Фисталь Э.Я., Солошенко В.В. Особенности поражения периферических нервов при ожогах четвертой степени: клинично-нейрофизиологическое исследование // Бюлетень Української Асоціації Нейрохірургів, випуск 6.-К.,1998.

121. Челах А.Г. Оптимизация местного лечения термических ожогов в условиях локальных войн и вооруженных конфликтов: Дисс. ... канд. мед. наук. - Ростов-на-Дону, 2004.- 125 с.

122. Шаповал О.В., Исаев Ю.И., Григор'єва Т.Г. с соавт. Система комплексного лікування опікової хвороби з метою профілактики ранових ускладнень при хірургічному відновленні шкірного покриву // Науковий вісник Ужгородського університету, серія «Медицина». - 2006. - Вип. 27. - С. 73–79.

123. Шейнберг А.Б. Лечение высоковольтных ожогов свода черепа у детей // Раны , ожоги, повязки: Материалы IV Международного хирургического конгресса. - Тель-Авив (Израиль), 1996. - С. 283.

124. Шинбирев Н. А. Методики формирования, воспитания и переноса в дефект стебельчатого кожного лоскута В. П. Филатова: Автореф. дис. ... канд. мед. наук. – Уфа, 1986. – 22 с.

125. Шингаров Э.А.. Клинико-лабораторная характеристика поражения почек у детей, перенесших ожоговую болезнь: Дисс. ... канд. мед. наук. - Москва, 2009. - 135 с.
126. Штутин А.А. Хирургическое лечение открытых повреждений кисти -Донецк: Лебедь,1998.-250с.
127. Юденич А.А. Микрохирургическая аутотрансплантация при коррекции послеожоговых деформаций шеи, верхних и нижних конечностей //Автореф. дис. ... д-ра мед. наук. – М., 1994. – 15 с.
128. Юденич А.А., Кафаров Т.Г., Шарбаро В.И. Пластика послеожоговых деформаций и контрактур конечностей методом аутотрансплантации васкуляризированных тканей //Материалы VII Всерос. научно–практ. конф. По пробл. термич. Повреждений. – Челябинск, 1999. – С. 245-247.
129. Юденич В.В., Гришкевич В.М. Руководство по реабилитации обожженных. М.: Медицина, 1986.— 368 с.
130. Юденич В.В., Гришкевич В.М., Руководство по реабилитации обожженных. М., Медицина, 1986, 368 с.
131. Ялалова Г.И. Пути улучшения результатов реабилитации больных, перенесших ожоговую травму: Автореф. дисс. ... канд мед. наук. Уфа, 2007. – 24 с.
132. Amouzou K.S., El Harti A., Kouevi-Koko T.E. et al. Treatment of an acute deep hand burn in a low-income country with no available microsurgery: a case report // Ann. Burns Fire Disasters. – 2016. - Vol. 29, N3. - P. 228-230.
133. Arai T. Burns // Nihon Rinsho. – 2016. – Vol. 74, N2. – P. 231-235.
134. Archer SB, Henke A, Greenhalgh DG, Warden GD. The use of sheet autografts to cover extensive burns in patients. J Burn Care Rehabil 1998 Jan;19(1 Pt 1):33-38

135. Atanassov N., Mazgalova J., Todorov P. et al. Use of Amniotic membranes as biological dressing in contemporary treatment of Burns // *Ann.Medit.Burns Club.* - 1994. - Vol.VII. - N4. - P. 202-205.
136. Austin R.E., Shahrokhi S., Bolourani S., Jeschke M.G. Peripherally inserted central venous catheter safety in burn care: a single-center retrospective cohort review // *J Burn Care Res.* – 2015. – Vol. 36, N1. – P. 111-117.
137. Badran H.A., Sl-Helaly M.S., Safe I. The lateral inter-costal neurovascular free flap// *Plast. Reconstr. Surg.* - 1984. - Vol.73, № 1. - P.17-25.
138. Banerjee C. Burns in elderly patients // *I ludinn Med A«soc.* — 1993. — Vol. _9I._N.8.- P.206-207.
139. Baxter C.R. Management of burn wounds // *Dermatol. Clin.* - 1993. - Vol. 11. - N4. - P. 709-714.
140. Becker D., Himel H., Nicholson W, Rdhch R. Salvage of a patient with burn inhalation and pancreatitis // *Burns* - 1993. - Vol N 5 - P.444-446.
141. Breidenbach W.C., Trager S. Quantiative culture technique and infection in complex wounds of the extremities with free flaps. // *Plast.R.Surg.*- 1995.-V.95.-P.860-865.
142. Brown R.L., Greenhalgh D.G., Kagan R.J.at al. The adequacy of limb escharotomies-fasciotomies after referral to a major burn center // *J.Trauma.* - 1994. - Vol. 37. - N6. - P. 916-920.
143. Burmeister D.M., Cerna C., Becerra S.C. et al. Noninvasive Techniques for the Determination of Burn Severity in Real Time // *J. Burn Care Res.* – 2017. – Vol. 38, N1. – P. e180-e191.
144. Burmeister D.M., Cerna C., Becerra S.C. et al. Noninvasive Techniques for the Determination of Burn Severity in Real Time // *J Burn Care Res.* – 2017. – Vol. 38, N1. – P. e180-e191.
145. Caldwell F.T.Jr, Wallace B.H., Cone J R. Sequential excision and grafting of the burn injuries of 1507 patients treated between 1967 and 1986:

end results and the determinants of death // *J Burn Care Rehabil* 1996. - Vol. 17. - N. 2. - P. 137-146.

146. Chen X.L., Xia Z.F., Wei H.F. et al. Escharectomy and allografting during shock stage reduces insulin resistance induced by major burn // *J. Burn Care Res.* - 2011. - Vol. 32, № 3. - P. 59–66.

147. Chiummariello S., Del Torto G., Maffia R. et al. Deep burn of hand and forearm treated by abdominal wall flap. A case report // *Ann Ital Chir.* – 2015. – Vol. 86.

148. Cole JK, Engrav LH, Heimbach DM, Gibran NS, Costa BA, Nakamura DY, Moore ML, Early excision and grafting of face and neck burns in patients over 20 years. *Plast Reconstr Surg* 2002 Apr 1;109(4):1266-73

149. Cordts T., Horter J., Vogelpohl J. et al. Enzymatic debridement for the treatment of severely burned upper extremities - early single center experiences // *BMC Dermatol.* – 2016. – Vol. 16, N1. – P. 8.

150. Cui Z., Yang X., Shou J., Wang G. Effectiveness of scar split thickness skin graft combined with acellular allogeneic dermis in treatment of large deep II degree burn scar // *Zhongguo Xiu Fu Chong Jian Wai Ke Za Zhi.* – 2014. – Vol. 28, N12. – P. 1502-1504.

151. Daigeler A., Kapalschinski N., Lehnhardt M. Therapy of burns // *Chirurg.* – 2015. – Vol. 86, N4. – P. 389-401.

152. Davis S.C., Mertz P.M., Bilevich E.D. et al. Early debridement of second-degree burn wounds enhances the rate of epithelization - an animal model to evaluate burn wound therapies // *J. Burn Care Rehabil.* - 1996. - Vol. 17. - N6. - P. 558-561.

153. Domergue S., Jorgensen C., Noël D. Advances in Research in Animal Models of Burn-Related Hypertrophic Scarring // *J Burn Care Res.* – 2015. – Vol. 36, N5. – P. e259-e266.

154. Dye D.J. Requirements for cross-matched blood in burns surgery // *Burns.* - 1993. - 19(6): 524-8.

155. Elmasry M., Steinvall I., Thorfinn J. et al. Staged excisions of moderate-sized burns compared with total excision with immediate autograft: an evaluation of two strategies // *Int. J Burns Trauma*. - 2017. - Vol. 7, N1. - P. 6-11.
156. Fereira M. C., Gabbianelli G., Alonso N. et al. The distal pedicle fascia flap of the leg // *Scand. J. Plast. Surg.* - 1986. -Vol. 20, № 1. - P.133-136.
157. Fistal E.Y., Speranskiy I.I., Soloshenko V.V. et al. Analysis of treatment of the injured with moderate and severe burns // *Chirurgia Plastyczna I Oparzenia*. — 2013. — Vol. 1, № 2. — P. 56–58.
158. Fratianne R.B., Brandt C.P. Determining when care for burns is futile // *J. Burn Care Rehabil.* - 1997. - Vol. 18. - N. 3. - P.262-267.
159. Friel M.T., Duquette S.P., Ranganath B. et al. The Use of Glabrous Skins Grafts in the Treatment of Pediatric Palmar Hand Burns // *Ann Plast Surg.* – 2015. – Vol. 75, N2. – P. 153-157.
160. Gao F.Y., Xi Y.F., Zheng M.X., Qiao F. Prevalence of deep venous thrombosis in burn patients and its influencing factors // *Zhonghua Shao Shang Za Zhi*. – 2016. – Vol. 32, N3. – P. 176-180.
161. Goldberg DP, Kucan JO, Bash D. Reconstruction of the burned foot. *Clin Plast Surg* 2000 Jan;27(1):145-161,
162. Greenhalgh D.G., Warden G.D. Transcutaneous oxygen and carbon dioxide measurement for determination of skin graft «take» // *J.Burn Care Rehabil.* - 1992. - 13:334-9.
163. Grishkevich V.M., Grishkevich M., Menzul V. Postburn neck anterior contracture treatment in children with scar-fascial local trapezoid flaps: a new approach // *J. Burn Care Res.* – 2015. – Vol. 36, N3. – P. e112-e119.
164. Grube D.J., Engraw L.H., Heimbach D.M. Early ambulation and discharge in 100 patients with burns of the foot treated by grafts // *J.Trauma.* - 1992. - Vol. 33. - N5. - P. 662-670.
165. Guo E. Experimental study on free flap transplantation after debridement in early stages of electrical burns // *Plast. Reconstr. Surg.* - 1993. - Vol. 91. - N2. - P. 388.

166. Guo Z., Sheng Z., Gao W. Escharectomy during burn shock stage contributed to controlling or alleviating infections complication // *Chung-Hua-Wai-Ko-Isa-Chin.* - 1995. - Vol. 33. - N. 7. - P.406-408.
167. Guo Z.R., Sheng C.Y., Diao L., et al. Extensive wound excision in the acute shock stage in patients with major burns // *Burns.* - 1995. - 21(2): 139-42.
168. Harashina T. Analysis of 200 free flaps// *Brit. J. Plast. Surg.* - 1988. - Vol. 41, № 1. - P.33-36.
169. Hayes DW Jr, Webb GE, Mandracchia VJ, John KJ. Full-thickness burn of the foot: successful treatment with Apligraf. A case report. *Clin Podiatr Med Surg* 2001 Jan;18(1):179-188
170. Heimbach D Farly burn excision and grafting // *Surg. Clin. N. Amer.* - 1987. - Vol. - 67. - N. 2. - P.93-108.
171. Hudson D.A., Rode H., Bloch C.F. Primus store burns in Cape Town: acostly but preventable injury // *Burns* 1994. - Vol 20. - N. 3. - P.251-252.
172. Hultman C.S., Cairns B.A., de Serres S., et al. Early, complete burn wound excision partially restores cytotoxic T lymphocyte function // *Surgery.* - 1995. - 118(2): 421-9.
173. Hurren J.S., Rehabilitation of the burned patient: James Laing Memorial Essay for 1993., *Burns*, 1995; 21: 116-126
174. Imran F.H., Karim R., Maat N.H. Managing burn wounds with SMARTPORE Technology polyurethane foam: two case reports // *J. Med. Case Rep.* – 2016. –Vol. 10, N1. – P. 120.
175. Israel J.S., Greenhalgh D.G., Gibson A.L. Variations in Burn Excision and Grafting: A Survey of the American Burn Association // *J Burn Care Res.* – 2017. – Vol. 38, N1. - P. e125-e132.
176. Jackson D. Excision and closure of the wound as applied to burns // *Proc.Roy. Soc. Med.* - 1975. - Vol. 65. - N. 1. - P.23-24.

177. Janezic T.F. Burns following petrol sniffing // Burns.- 1997. - Vol. 23. - N1. - P. 78-80.
178. Janezic T., Prezelj B., Rrcic A., Arnel Z., Zaletelj B., Kragelj L. Intraoperative blood loss after tangential excision of burn wounds treated by subeschar infiltration of epinefrine. // Scand. J. Plast Reconstr. Surg. - 1997. - Vol. 3J.-N. 3. -P.245-250.
179. Janzekovic Z. A new concept in the early excision and immediate grafting of burns // J. Trauma. - 1970. - Vol. 10. - N. 12. - P. 1103-1108.
180. Jonglazd J., Ecliinard C., Carlin G., Makolli J., Palayrot D. Severely and prognosis of early excision from 1 -20% of body surface area // 5 Internat. Congr, on burn injuries. - Stockholm. - 1978. - P.75.
181. Kay AR; McGeorge-D. Susceptibility of the insensate reconstructed breast to burn injury. Plast-Reconstr-Surg. 1997 Mar; 99(3).- P.927.
182. King W.W.K., Zekri A., Lee D.W.H., Li A.K.C. Debridement of burn wounds with a surgical ultrasonic aspirator // Burns. - 1996. - Vol. 22. - N4. - P. 307-309.
183. Kneafsey B., O'Shaughnessy M., Condon K.C. The use of calcium alginate dressing in deep hand burns // Burns. - 1996. - Vol. 22. N1. - P. 40-43.
184. Kovalenko O.M. Metabolic intoxication in thermic trauma // Klin Khir. – 2015. - №5. – P. 77-80.
185. Krieger Y., Shoham Y., Bogdanov-Berezovsky A. et al. Review of 30 years of research and development of an enzymatic debridement agent for burns // Harefuah. – 2016. – Vol. 155, N5. – P. 281-285.
186. Lewandowski R., Pegg S., Forquier K., Skinwings A. Burn injuries in elderly // Burns. - 1993. - 19: 513-5.

187. Li H., Zhang J., Chen J. et al. Integration of burn treatment and rehabilitation for a child with extremely severe burn // *Zhonghua Shao Shang Za Zhi.* – 2015. – Vol. 31, N2. – P. 130-134.
188. Liu Y. Lay further emphasis on the cosmetic repair of deep burn wounds in extraordinary regions or caused by uncommon agents // *Zhonghua Shao Shang Za Zhi.* – 2014. – Vol. 30, N5. – P. 389-391.
189. Liu Y., Zhang Y., Huang Y. et al. Clinical application of artificial dermis combined with basic fibroblast growth factor in the treatment of cicatrix and deep skin wounds // *Zhonghua Shao Shang Za Zhi.* – 2016. – Vol. 32, N4. – P. 198-203.
190. Logsetty S, Heimbach DM., Modern techniques for wound coverage of the thermally injured upper extremity. *Hand Clin.* 2000 May;16(2):205-14. Review
191. Masellis M. Deep burns of the knee: joint capsule reconstruction with dermis graft. *Annals of Burns and Fire Disasters* - vol. X - n. 1 - March 1997: 3-12
192. Masellis M., Ferrara M.M., Gunn S.W.A. Fire disaster and burn disaster: planning and management. *Annals of Burns and Fire Disasters*, vol. XII, n.2, June 1999: 67-77
193. McGregor I. A. *Fundamental techniques of plastic surgery.* - Seventh edition. - Edinburg, etc.: Churchill Livingstone, 1980. - 336 p.
194. Mirastschijski U., Sander J.T., Zier U. et al. The cost of post-burn scarring // *Ann Burns Fire Disasters.* – 2015. – Vol. 28, N3. - P. 215-222.
195. Nakasawa H., Nozaki M. Immediate burn wound excision and grafting decreases the mortality rate and hospital stay duration in extensive burn patients // *Nippon Geka Gakkai Zasshi.* - 1998. - Vol. 99. - N. 1. - P. 40-45.
196. Nam S.Y., Chung E., Suggs L.J., Emelianov S.Y. Combined ultrasound and photoacoustic imaging to noninvasively assess burn injury and selectively monitor a regenerative tissue-engineered construct // *Tissue Eng. Part C. Methods.* – 2015. – Vol. 21, N6. – P. 557-566.

197. Nuchtern JG, Engrav LH, Nakamura DY, Dutcher KA, Heimbach DM, Vedder NB. Treatment of fourth-degree hand burns. *J Burn Care Rehabil* 1995 Jan;16(1):36-42,
198. Pallua N. Burn injury. Staged management and prognosis in the burn center. *Z. Arztl Fort. Qualit.* - 1997. - Aug.1(5): 429-436
199. Papini R.P., Wilson A. P., Steer J. A., McGrouther D.A., Parkhouse N. Wound management in burn centres in the United Kingdom // *Br. J. Surg.* -1995. - Vol. 82. - N. 4. - P.505-509.
200. Pitzler D., Bisgwa F., Partecke B.D., [Basic comments on differential surgical therapy of severe burns] Grundsatzliche Bemerkungen zur differenzierten chirurgischen Therapie von schweren Brandverletzungen // *Unfallchirurg.* - 1995. - 98(4): 174-9.
201. Platt A.J., McKiernan M.V., McLean N.R. Free tissue transfer in the management of burns // *Burns.* - 1996. - Vol. 22. - N6. - P. 474-476.
202. Prasanna M., Singh K., Kumar P. Early tangential excision and skin grafting as a routine method of burn wound management: an experience from a developing country // *Burns.* - 1994. - 20(5):446-50.
203. Prasanna M., Singh K. Early burn wound excision and skin grafting // *Indian J. Burns.* - 1994. - Vol. 2. - N1. - P. 1-5.
204. Prindeze N.J., Fathi P., Mino M.J. et al. Examination of the Early Diagnostic Applicability of Active Dynamic Thermography for Burn Wound Depth Assessment and Concept Analysis // *J Burn Care Res.* – 2015. – Vol. 36, N6. - P. 626-635.
205. Reddy DM, Rao DV, Koul AR. One-stage reconstruction of post-electrical burn forearm and hand defects using microsurgical transfer of an ulnar neuromyotendinocutaneous unit. *J Reconstr Microsurg* 1998 Jan;14(1):35-38,
206. Saffle J.R. Return to work as a measure of outcome in adult's hospitalized for acute burn treatment. *J. Burn Care Rehabil.* 1996. v. 17, n. 4. - P.353-361.

207. Sheckter C., Chattopadhyay A., Paro J., Karanas Y. Burns resulting from spontaneous combustion of electronic cigarettes: a case series // *Burns Trauma*. -2016. - Vol. 4.- P. 35.
208. Sheridan R.L., Burn Rehabilitation. *eMedicine Journal*, August 3 2001, Volume 2, Number 8
209. Sheridan R.L., Hurley J., Smith M.A. et al. The acutely burned hand:management and outcome based on a ten-year experience with 1047 acute hand burns // *J.Trauma*. - 1995. - Vol. 38. - N3. - P. 406-411.
210. Sobec R.L., Dobreanu C.N., Magdas C.N. et al. Improved experimental burn model on rabbits // *Rev. Med. Chir. Soc. Med. Nat. Iasi*. – 2014. – Vol. 118, N4. – P. 1047-1053.
211. Steadman P.B., Pegg S.P. A quantitative assessment of blood loss in burn wound excision and grafting // *Burns*. - 1992. - 18(6):490-1.
212. Still JM Jr, Law EJ, Belcher K, Thiruvaiyaru D. Decreasing length of hospital stay by early excision and grafting of burns // *South Med. J.* – 1996. - Jun;89(6):578-582
213. Still JM, Law EJ, Klavuhn KG, Island TC, Holtz JZ. Diagnosis of burn depth using laser-induced indocyanine green fluorescence: a preliminary clinical trial // *Burns* 2001 Jun;27(4):364-371
214. Tang W., Li X., Deng Z. et al. Effects of unified surgical scheme for wounds on the treatment outcome of patients with extensive deep burn // *Zhonghua Shao Shang Za Zhi*. – 2015. – Vol. 31, N4. – P. 254-258.
215. Terren J., Codina J., Peres del Caz et al. A biosynthetic skin substitute (Biobrane) in the management of burns // *Ann. Burn Fire Disasters*. - 1995. - Vol. VIII. - N3. - P. 142-145.
216. Tong E, Dorairaj J, O'Sullivan JB, Kneafsey B. Deep Full Thickness Burn to a Finger from a Topical Wart Treatment // *Ir. Med. J.* – 2015. – Vol. 108, N9. – P. 283-284.
217. Tredget EE Management of the acutely burned upper extremity // *Hand Clin*. – 2000. – Vol. 16, N2. – P. 187-203.

218. Valencia IC, Falabella AF, Eaglstein WH. Skin grafting // *Dermatol. Clin.* – 2000. – Vol. 18, N 3. – P. 521-532.
219. Voinchet V., Bardot J., Echinard C. et al. Advantages of early burn excision and grafting in the treatment of burn injuries of the anterior cervical region // *Burns.* - 1995. - Vol.21.-N.2.-P.143-146.
220. Walter P.H. Burn wound management // *AACN Clin Issues Crit Care Nurs.*- 1993. - Vol. 4. - N. 2. - P.378-387.
221. Wang Xi-zhen The use of free flaps for covering deep burns in functional sites // *Plast.Reconstr.Surg.* - 1992. - Vol. 90. - N6. - P.134.
222. Weber J.M., Tompkins D.M. Improving survival infection control and burns // *AACN Clin Issues Crit Care Nurs.* - 1993. - Vol. 4. - N. 2. - P.414-423.
223. Williamson J.S., Shelling C.F., Clugston P., MacDonald I.B., Germann E. Cultured epithelial autograft: five years of clinical experience with twenty-eight patients // *J.Trauma.* - 1995. - Vol. 39. - N. 2. - P.309-319.
224. Yoshino Y., Ohtsuka M., Kawaguchi M. et al. The wound/burn guidelines - 6: Guidelines for the management of burns // *J. Dermatol.* – 2016. – Vol. 43, N9. – P. 989-1010.
225. Zhang C., Chen Y., Fu X. Sweat gland regeneration after burn injury: is stem cell therapy a new hope? // *Cytotherapy.* – 2015. – Vol. 17, N5. – P. 526-535.
226. Zhang M., Cui X., Zeng J. et al. Repair of large and deep skin and soft tissue defects around the knee joints with free latissimus dorsi musculocutaneous flaps // *Zhonghua Shao Shang Za Zhi.* – 2015. – Vol. 31, N5. – P. 337-339.
227. Zhu Haitao, Cao Y., Wan L., Jiang J. Repair of deep wound on thumb using island flap from dorsoulnar side of thumb // *Zhonghua Shao Shang Za Zhi.* – 2014. – Vol. 30. N5. – P. 405-407.
228. Zhu Zhi-Xiang The early repair of deep burns of the foot // *Plast.Reconstr.Surg.* - 1992. - Vol. 90. - N4. - P. 736.

229. Zook E.G., Russell R.C., Assadi M. A comparative study of free and pedicle flaps for lower extremity wounds // Ann. Plast. Surg. – 1986. - Vol. 17. - P. 21-23.